This is a digital copy of a book that was preserved for generations on library shelves before it was carefully scanned by Google as part of a project to make the world's books discoverable online.

It has survived long enough for the copyright to expire and the book to enter the public domain. A public domain book is one that was never subject to copyright or whose legal copyright term has expired. Whether a book is in the public domain may vary country to country. Public domain books are our gateways to the past, representing a wealth of history, culture and knowledge that's often difficult to discover.

Marks, notations and other marginalia present in the original volume will appear in this file - a reminder of this book's long journey from the publisher to a library and finally to you.

Usage guidelines

Google is proud to partner with libraries to digitize public domain materials and make them widely accessible. Public domain books belong to the public and we are merely their custodians. Nevertheless, this work is expensive, so in order to keep providing this resource, we have taken steps to prevent abuse by commercial parties, including placing technical restrictions on automated querying.

We also ask that you:

+ *Make non-commercial use of the files* We designed Google Book Search for use by individuals, and we request that you use these files for personal, non-commercial purposes.
+ *Refrain from automated querying* Do not send automated queries of any sort to Google's system: If you are conducting research on machine translation, optical character recognition or other areas where access to a large amount of text is helpful, please contact us. We encourage the use of public domain materials for these purposes and may be able to help.
+ *Maintain attribution* The Google "watermark" you see on each file is essential for informing people about this project and helping them find additional materials through Google Book Search. Please do not remove it.
+ *Keep it legal* Whatever your use, remember that you are responsible for ensuring that what you are doing is legal. Do not assume that just because we believe a book is in the public domain for users in the United States, that the work is also in the public domain for users in other countries. Whether a book is still in copyright varies from country to country, and we can't offer guidance on whether any specific use of any specific book is allowed. Please do not assume that a book's appearance in Google Book Search means it can be used in any manner anywhere in the world. Copyright infringement liability can be quite severe.

About Google Book Search

Google's mission is to organize the world's information and to make it universally accessible and useful. Google Book Search helps readers discover the world's books while helping authors and publishers reach new audiences. You can search through the full text of this book on the web at `http://books.google.com/`



Recherches cliniques et anatomiques sur les affections ...

Alexandre Laboulbène

Diphtheria

11 Lo 26

Digitized by Google

Digitized by Google

Digitized by Google

Digitized by Google

Digitized by Google

Digitized by Google

Digitized by Google

RECHERCHES

CLINIQUES ET ANATOMIQUES

SUR LES

AFFECTIONS PSEUDO-MEMBRANEUSES

Digitized by Google

OUVRAGES DU MÊME AUTEUR

Qui se trouvent chez le même Libraire.

Sur le nævus en général et sur une modification particulière et non décrite, observée dans un nævus de la paupière supérieure (*Thèse pour le doctorat*, 74 pages, *avec une planche lithographiée*, 1854).

Des névralgies viscérales (*Thèse pour l'agrégation de médecine et de médecine légale*, 109 pages, 1860).

PARIS. — IMP. DE W. REMQUET, GOUPY ET Cie, RUE GARANCIÈRE, 5.

Digitized by Google

RECHERCHES

CLINIQUES ET ANATOMIQUES

SUR LES

AFFECTIONS PSEUDO-MEMBRANEUSES

PRODUCTIONS PLASTIQUES,

DIPHTHÉRIQUES, ULCÉRO-MEMBRANEUSES, APHTHEUSES,

CROUP, MUGUET, ETC.

PAR A. LABOULBÈNE

Professeur-agrégé à la Faculté de médecine de Paris,
Ancien interne lauréat (médaille d'or) des hôpitaux, membre des Sociétés de biologie, anatomique, etc.

PARIS

P. ASSELIN, GENDRE ET SUCCESSEUR DE LABÉ

LIBRAIRE DE LA FACULTÉ DE MÉDECINE,

Place de l'École-de-Médecine.

1861

Digitized by Google

BOSTON MEDICAL
MAY 2 1904
LIBRARY.

3281

Digitized by Google

A M. P. RAYER,

Médecin honoraire de l'hôpital de la Charité, Membre de l'Institut et de l'Académie de médecine, Président perpétuel de la Société de biologie, etc., etc., etc.

A. LABOULBÈNE.

Digitized by Google

Digitized by Google

AVERTISSEMENT.

Le titre de ce travail en indique le but : l'étude des *affections pseudo-membraneuses*, considérées spécialement au point de vue des *fausses membranes*, de ces productions morbides qui se rencontrent dans plusieurs maladies, et qui servent parfois à les caractériser.

Mais les fausses membranes comprennent des éléments divers, multiples, et accompagnent des affections très-différentes. Tantôt elles constituent un des signes principaux de la maladie, tantôt, au contraire, elles lui sont presque étrangères ou ne lui appartiennent qu'exceptionnellement ; d'autres fois, on ne les rencontre que d'une manière en quelque sorte latente. La fausse membrane de la diphthérie ressemble-t-elle à celle qui existe dans les vésico-pustules de la variole ; la pellicule blanchâtre du vésicatoire est-elle comparable aux produits plastiques d'une séreuse enflammée ?

Comment réunir, en faisant ressortir leurs analogies et leurs différences, toutes les productions pseudo-membraneuses ; comment apprécier leur étiologie et leur mode d'évolution ; comment arriver au meilleur moyen de les combattre ? L'entreprise était peut-être au-dessus de mes forces ; je l'ai tentée néanmoins, et voici la marche que j'ai suivie :

J'ai choisi plusieurs maladies dans lesquelles les fausses

Digitized by Google

membranes sont typiques, et je les ai examinées au point de vue clinique dans leurs rapports avec les productions pseudo-membraneuses;

Puis, j'ai étudié les fausses membranes sous tous leurs aspects et dans leurs éléments particuliers, en faisant intervenir alors et en passant en revue toutes les pseudo-membranes des diverses maladies;

Enfin, j'ai indiqué les conditions de production et d'existence des fausses membranes dans les affections où elles se rencontrent le plus fréquemment, et où elles menacent parfois la vie du malade.

On pourra voir que j'ai dit presque constamment maladie pseudo-membraneuse ou affection pseudo-membraneuse, en regardant ces deux dénominations comme synonymes, bien que je n'ignore pas leur distinction en pathologie générale. Cette nécessité m'a été imposée pour éviter la monotonie des répétitions.

L'accueil favorable qu'une partie de ce travail avait reçu en 1852, au concours des prix de l'internat, m'avait porté à la présenter pour ma dissertation inaugurale. Diverses circonstances m'ont empêché de réaliser ce projet. En publiant aujourd'hui mon travail dans son ensemble, je cède aux conseils d'une amitié bienveillante.

Ces recherches sont le résultat de plusieurs années d'études. C'est un bonheur pour moi de pouvoir témoigner ici aux chers Maîtres sous l'inspiration desquels je les ai poursuivies dans les hôpitaux, mes sentiments de vive affection et de reconnaissance.

Digitized by Google

PLAN DE L'OUVRAGE.

PREMIÈRE PARTIE.

CHAPITRE I.

Revue clinique des affections pseudo-membraneuses.

§ 1. Étude au lit du malade. — Résumé des observations.

§ 2. Différences et analogies cliniques de la diphthérie, du muguet, de l'angine scarlatineuse pultacée, des stomatites ulcéro-membraneuse, mercurielle, etc. L'examen de l'état local peut-il toujours suffire à lui seul pour le diagnostic?

§ 3. Résumé des symptômes. — Quel est le principal signe clinique dans les affections pseudo-membraneuses?

CHAPITRE II.

Étude anatomo-pathologique des diverses fausses membranes.

§ 1. Exposé sommaire de l'état normal des surfaces (muqueuses, peau, séreuses) sur lesquelles les fausses membranes se produisent.

§ 2. Définition et classification des fausses membranes. — Fausses membranes qui ne persistent pas, fausses membranes qui persistent. — Néo-membranes.

§ 3. Étude spéciale des fausses membranes de la diphthérie.— Examen à l'œil nu, avec les verres grossissants, avec les réactifs chimiques.— Appendice. Examen des fausses membranes du coryza, de la bronchite, de l'ophthalmie et de l'entérite pseudo-membraneux simples ou non diphthériques.

§ 4. Étude comparative des diverses fausses membranes non diphthériques, soit dans les affections pseudo-membraneuses proprement dites, soit dans les maladies où elles n'apparaissent qu'exceptionnellement ou d'une manière en quelque sorte latente.

I. Muguet. — Stomatite ulcéro-membraneuse ou ulcéreuse proprement dite. — Herpès bucco-pharyngé.—Vésicules herpétiques isolées, aphthes discrets.— Scarlatine angineuse pultacée. II. Enduits et exsudations recouvrant la muqueuse ou les ulcérations diverses de la cavité bucco-pharyngienne. — Fausses membranes produites par le tartre stibié, le mercure, etc. III. Fausses membranes de la dysenterie; concrétions muqueuses et gélatiniformes intestinales. IV. Fausses membranes du vagin, du col utérin, etc.; fausses membranes vésicales et rénales cantharidiennes. V. Fausses membranes des vésicatoires, des ulcères chroniques, des plaies anciennes, etc. VI. Pourriture d'hôpital pseudo-membraneuse. VII. Fausses membranes des vésico-pustules de la variole. VIII. Fausses membranes des abcès et des kystes. IX. Fausses membranes et néo-membranes des séreuses. — Examen à l'œil nu, avec les verres grossissants, avec les réactifs chimiques. — Étude au lit du malade. — Appendice. Fausses membranes et coagulations sanguines dans le cœur et les vaisseaux. X. Fausses membranes des cicatrices.

Digitized by Google

CHAPITRE III.

Sur les végétaux des fausses membranes.

§ 1. Expériences I à XI sur le développement des végétaux inférieurs dans les fausses membranes et les liquides exsudés.

§ 2. Les végétaux forment-ils à eux seuls le muguet ou ne sont-ils qu'un de ses éléments ?

§ 3. Les végétaux peuvent-ils se produire dans d'autres fausses membranes buccales que le muguet ?

CHAPITRE IV.

Conditions de production et d'existence des fausses membranes dans les affections pseudo-membraneuses. — Diagnostic et pronostic.

§ 1. De la disposition localisée ou généralisée des fausses membranes dans diverses affections pseudo-membraneuses. — Fausses membranes diphthériques localisées ou généralisées. — Fausses membranes diphthériques primitives ou secondaires. — Contagion, inoculabilité, unité, formes de la diphthérie. — Conditions de production et d'existence des diverses fausses membranes non diphthériques. — Muguet local ou général. — Destruction spontanée des fausses membranes.

§ 2. Du diagnostic de plusieurs affections pseudo-membraneuses de la cavité buccale et du pharynx.

Significations diverses du mot diphthérite. — Diagnostic de la diphthérie et de la stomatite ulcéro-membraneuse ou ulcéreuse proprement dite. — Le nom de stomatite ulcéro-membraneuse est le meilleur. — Diagnostic de la diphthérie et de l'angine herpétique. — Angine couenneuse commune, angine aphtheuse vraie. — La désignation d'angine couenneuse commune devrait être abandonnée. — Qu'est-ce que l'angine aphtheuse des auteurs ? — Diagnostic de la diphthérie et des ulcérations diverses de la cavité bucco-pharyngienne recouvertes de fausses membranes. — Diagnostic de la diphthérie et de l'angine scarlatineuse pultacée. — L'angine gangréneuse est distincte de la diphthérie et doit être admise. — Des diverses espèces de croups. — Croup diphthérique infectieux et non infectieux, croup pseudo-membraneux simple non diphthérique. — Diagnostic dans les cas douteux de croup. — Diagnostic de la diphthérie et du muguet.

§ 3. Pronostic. — Complications. — Épidémicité.

CHAPITRE V.

Du traitement de plusieurs affections pseudo-membraneuses.

DEUXIÈME PARTIE. — Observations I à XX.

TROISIÈME PARTIE. — Historique.

Digitized by Google

BOSTON MEDICAL
MAY 2 1904
LIBRARY.

PREMIÈRE PARTIE

CHAPITRE I

REVUE CLINIQUE DES AFFECTIONS PSEUDO-MEMBRANEUSES.

Le premier chapitre sera destiné à un aperçu clinique de la plupart des affections pseudo-membraneuses et à la recherche de leurs principaux traits caractéristiques.

§ 1.

ÉTUDE AU LIT DU MALADE.

Entrons dans une salle d'hôpital. Nous nous approchons d'un lit, et nous y trouvons une personne dont l'attitude exprime un profond abattement. Elle est d'une constitution chétive; son pouls est assez fréquent, mais faible ; sa peau chaude et sèche. La bouche est entr'ouverte, l'haleine a une odeur fétide; il suinte des narines un liquide trouble. Les ganglions du cou sont fortement engorgés. Les parois et le fond du pharynx présentent

Digitized by Google

des productions grisâtres et brunâtres, membraniformes, détachées en partie (*Observation* I). Nous avons pensé à une *pharyngite pseudo-membraneuse*, et lorsque nous avons constaté que cette malade porte sur le bras une surface privée d'épiderme, résultant de l'application d'un vésicatoire, recouverte de productions pseudo-membraneuses bien formées, nous n'hésitons pas à nous prononcer. Nous réservant de fixer l'étiologie d'une manière aussi complète que possible, nous pouvons dire dès à présent que cette malade, présentant ces *fausses membranes pharyngiennes* et *cutanées*, est atteinte d'une *affection diphthérique*, de *diphthérie*.

Plus loin, si nous voyons un malheureux, d'un facies hippocratique, arrivé au dernier degré, soit de la phthisie, soit de la cachexie cancéreuse, amaigri, ayant le teint jaunâtre, et offrant, comme dans l'Observation VIII, sur les parois buccales et la langue, des points blanchâtres ou des îlots de substance *caséeuse*, nous diagnostiquerons le *muguet*.

Nous porterons le même diagnostic si, dans la salle voisine destinée à des enfants, nous trouvons un de ces petits êtres, ridé comme un vieillard, se plaignant sans cesse et présentant, sur le bord des gencives, la voûte palatine, à la face interne des joues et sur sa langue lisse et rouge, une sorte de *pointillé blanchâtre* ou une pellicule semblable à du lait caillé. La couche du petit malade exhale une odeur excrémentielle (*Obs.* VI).

Pendant ce dernier examen, notre oreille a été frappée par une toux spéciale; elle est voilée, basse, sèche, rauque. Arrivés au lit du jeune patient, nous le voyons dans

Digitized by Google

un état de suffocation. Sa tête est renversée en arrière, son visage est congestionné, ses yeux injectés, larmoyants, ses narines dilatées. Il porte la main à son cou, il voudrait enlever un obstacle qui s'oppose à la respiration. Aux secousses de cette toux creuse succède une inspiration difficile, brusque, sifflante. La voix est éteinte. Après de violents efforts, le malade finit par rejeter des *débris couenneux*, dont un seul a l'aspect tubulé. Qu'avons-nous sous les yeux? Évidemment, un enfant atteint du *croup*. La fièvre, qui existait, nous dit-on, avant l'accès, s'est encore accrue pendant celui-ci, et ce nouveau symptôme préexistant nous confirme dans notre opinion.

Nous n'avons hésité à nous prononcer sur aucun des malades que nous venons de voir. La fausse membrane nous a beaucoup servi pour établir le diagnostic. Les trois maladies qui suivent ne nous causeront pas un embarras plus grand pour être reconnues.

Ce petit garçon est âgé de cinq ans (*Obs.* X). Il est d'une belle santé, bien constitué. Il offre sur la gencive de la mâchoire inférieure, du côté gauche du visage principalement, un *enduit grisâtre, pultacé*, sous lequel existe une véritable ulcération, dont les bords sont épaissis et violacés. Nous découvrons, en outre, sur la face interne de la joue gauche, une production jaunâtre placée de même sur une ulcération allongée, transversale. La bouche du petit malade est mouillée par de la salive; l'haleine est assez fétide. L'arrière-bouche ne nous présente rien de spécial. Les ganglions sous-maxillaires sont très-légèrement augmentés de volume, ils paraissent douloureux à la pression (*Obs.* X).

Digitized by Google

Cet enfant a toujours eu une bonne santé. Depuis trois à quatre jours seulement il a été souffrant, et son appétit a diminué sans être perdu. S'il faut en croire sa mère, le mal a débuté brusquement, et peut-être l'a-t-il pris auprès d'autres enfants avec lesquels il joue. La mère affirme, en effet, que plusieurs enfants de son voisinage « ont du mal dans la bouche. » Elle trouve que depuis deux jours ce mal s'est peu étendu, mais il est bien plus marqué. D'après les symptômes et l'aspect des *productions membraniformes* reposant sur des *ulcérations*, nous pouvons dire que cet enfant n'a pas de véritable diphthérie, mais une *stomatite ulcéro-membraneuse*.

Voici maintenant une jeune fille de douze ans, qui présente les signes d'une angine violente. Elle est dans une grande agitation. L'état fébrile est très-marqué, les ganglions sous-maxillaires sont engorgés, douloureux; elle peut difficilement ouvrir la bouche. On parvient à constater une rougeur vive et un aspect lisse de la langue et des parois buccales, tandis qu'une sorte d'*exsudation blanchâtre* enduit d'une manière à peu près uniforme les amygdales tuméfiées et partiellement la paroi postérieure du pharynx (*Obs.* XI). Dirons-nous ici, comme pour la première de toutes ces malades, qu'il s'agit de diphthérie ou d'affection diphthérique? Nous agirons autrement; l'aspect de la couche blanchâtre pharyngée a quelque chose de spécial, ainsi que la coloration buccale. Les renseignements qui nous sont fournis nous apprennent qu'il a existé presque au début une rougeur générale des téguments, une fièvre scarlatine, et ces données concordent

Digitized by Google

parfaitement avec ce que nous voyons. Il s'agit donc d'une *pharyngite pultacée scarlatineuse.*

Que peut avoir cet homme vigoureux, assis sur son lit et penché sur un crachoir aux trois quarts plein de salive? Il a la bouche entr'ouverte, et il s'en écoule presque continuellement une salive filante (*Obs.* XII). L'haleine a une fétidité remarquable, *sui generis*. Dans la cavité buccale, la muqueuse des joues est épaissie, blafarde, grisâtre, et porte l'empreinte des dents. Les gencives sont boursouflées et offrent des ulcérations irrégulières recouvertes de *concrétions pseudo-membraneuses*, parfois détachées. La région parotidienne est gonflée. Au milieu de la salive qui baigne le fond de la bouche se trouvent des débris *pseudo-membraneux*.

Ce malade a certainement une stomatite avec une *salivation* spéciale, *mercurielle*. En effet, il nous répond affirmativement quand nous lui demandons s'il a fait usage d'une préparation où il entrait du mercure.

Jusqu'à présent, nous avons eu sous les yeux des malades atteints de *diphthérie du pharynx* et *cutanée*, de *croup*, de *muguet*, de *stomatite ulcéro-membraneuse*, d'*angine scarlatineuse pultacée* et de *stomatite mercurielle* avec salivation, ulcérations et fausses membranes. Ces maladies diverses, qui offrent toutes des *productions pseudo-membraneuses*, ont pu facilement être distinguées les unes des autres. En sera-t-il de même des suivantes?

Voici une femme qui a une pneumonie. Le crachoir placé à côté d'elle nous l'indique; il renferme huit ou dix crachats, adhérents, épais, visqueux, non aérés, d'une couleur de rouille, quelques-uns plus foncés et un peu

Digitized by Google

brunâtres. Le côté gauche de la poitrine est mat à la percussion, et l'auscultation y fait entendre un râle crépitant caractéristique, du souffle bronchique et de la bronchophonie. Elle est au neuvième jour de sa maladie (*Obs.* XVII). Elle a beaucoup de fièvre, la respiration difficile, et elle a pris du tartre stibié dans une potion à dose un peu élevée. Quand on lui fait ouvrir la bouche, celle-ci est sèche; la langue est collante, offrant sur les bords et la face dorsale des *plaques membraniformes*. Qu'indiquent ces productions? Elles ne sont pas exactement arrondies, mais ovales, irrégulières, fortement adhérentes. Ces plaques n'ont pas l'aspect des plaques diphthériques. Nous penserons plutôt à des productions pseudo-membraneuses, occasionnées par l'émétique de la potion. Ce n'est pas plus du muguet que de la diphthérie; toutefois, pour avoir des renseignements précis, nous demanderons si l'examen microscopique a été fait, et alors, quand on aura répondu qu'il n'y a point de *végétaux parasites*, ni *spores*, ni *mycelium*, nous persisterons dans notre diagnostic, et, cessant de donner la potion stibiée, nous essaierons de faire cesser le mal, fidèles à la vieille maxime : *Sublata causa*.....

Dans une autre salle est un homme pareillement atteint de pneumonie, presqu'au même jour (*Obs.* XVI). Mêmes signes, mêmes doses de tartre stibié; les *fausses membranes* sont aussi nombreuses, d'un aspect semblable. L'examen microscopique a été fait, et il y a des *végétaux parasites*. Devrons-nous dire qu'il y a du muguet? Remarquez l'état général de ce malade : il est meilleur que celui de la femme précédemment étudiée. Il guérit en

Digitized by Google

effet, tandis que la première a succombé (*Obs.* XVII et pl. I, fig. 1).

Suspendons un instant cet examen, pour ne pas surcharger notre mémoire de détails. Récapitulons les faits que nous avons vus et divisons-les en catégories.

En premier lieu, nous avons constaté l'existence de la *diphthérie*, du *muguet*, de l'*angine pultacée scarlatineuse*, des *productions* de la *stomatite ulcéro-membraneuse* et de la *stomatite mercurielle* intense. En dernier lieu, deux malades nous ont offert, sous l'influence du tartre stibié, donné à l'intérieur pour combattre une phlegmasie pulmonaire, des *plaques membraniformes* buccales, tantôt *sans végétaux*, tantôt *avec des végétaux* parasites.

Revenons dans la salle des enfants. En voici deux voisins l'un de l'autre. Le premier a du muguet. Sur le larynx et à la face interne des joues il existe des *taches blanches* récentes et d'autres devenues jaunâtres après l'usage d'un collutoire au borax et au miel rosat. Ces taches ont été examinées avec soin au microscope; elles renferment des *végétaux parasites*, disséminés plus particulièrement en de certains points. Il en sera question plus tard [1].

Le second enfant a été vacciné récemment; ses deux bras portent les traces d'une éruption vaccinale régulière; les pustules sont desséchées depuis quelques jours. Il a, de plus, une variole modifiée par la vaccine, et sa mère, peu intelligente, l'ayant exposé, malgré une défense expresse, à un courant d'air froid, il tousse actuellement; on trouve des râles humides dans le côté droit de la poi-

[1] *Voy.* l'Observation V et le Chapitre III.

Digitized by Google

trine, et il est à craindre que cet enfant soit atteint d'une pneumonie catarrhale (*Obs.* VII). Examinez sa bouche : on y voit des *productions blanches, comme caséeuses*, et un *pointillé blanchâtre*. Cet enfant affaibli a-t-il réellement du muguet? La réponse est que l'examen microscopique a été fait comme pour l'autre enfant (*Obs.* V). Les mêmes yeux ont fait le même examen; on a même pris plus de soin pour chercher les végétaux dans le second cas que dans le premier, et il n'y a point de végétaux parasites.

Nous voyons maintenant une malade qui vient d'entrer à l'hôpital. C'est une femme affaiblie, qui vomit les aliments liquides ou solides peu après les avoir pris. Un examen attentif ne révèle pas actuellement de lésions organiques; nous ne trouvons ni tubercules, ni cancer. Pas d'altération saisissable des organes génitaux, mais les menstrues sont irrégulières et ne consistent qu'en une petite quantité de sang décoloré. Cette femme, qui n'ose plus manger, parce qu'elle vomit aussitôt, a la langue sèche, lisse, rouge; et si elle n'était point traitée avec des toniques, si ses forces n'étaient point relevées, puis accrues par un traitement fortifiant, elle aurait bientôt dans la bouche des *productions pseudo-membraneuses*, avec des végétaux (*Obs.* IX). En effet, la muqueuse buccale accuse une réaction acide au papier de tournesol, et comme j'ai dans toutes mes recherches acquis la certitude que les productions du muguet, et surtout les végétaux parasites qui les accompagnent, se développent dans ces conditions, cette malade y est très-exposée.

Nous avons, par conséquent, examiné dans cette troisième catégorie de malades deux enfants atteints de *mu-*

Digitized by Google

guet, ayant l'un des *végétaux parasites*, et l'autre n'en ayant point. En dernier lieu, nous avons trouvé une femme affaiblie, dont les sécrétions buccales sont acides, et qui est prédisposée au développement du muguet.

Nous terminerons notre visite par l'inspection de quatre derniers malades.

Le premier est un homme atteint de cirrhose avec ascite, et présentant un œdème considérable des extrémités inférieures. Une *fausse membrane* s'est développée sur les jambes; elle est consécutive à des mouchetures faites avec la lamette, instamment réclamées. Cette fausse membrane ne renferme pas de végétaux (*Obs.* XVIII).

Passons rapidement devant un jeune homme atteint de variole sans vaccination antérieure. Nous aurons à parler plus tard du *disque pseudo-membraneux* des vésico-pustules (*Obs.* XX).

L'avant-dernier malade est bien constitué; il a une très-bonne santé habituelle. Il a été pris de mal à la gorge en s'exposant à un vif courant d'air. La réaction générale est marquée par de la fièvre, de la céphalalgie, du brisement des membres. Il existe sur l'amygdale droite une *plaque peu épaisse, blanchâtre*, oblongue, à bords irréguliers, *entourée d'une surface rouge*. Le pilier antérieur du pharynx du même côté présente également une plaque comme chagrinée, formée par des *saillies vésiculeuses confluentes*. Le malade ressent du prurit à la lèvre supérieure près de la commissure buccale droite; il y a en cet endroit une induration des téguments, avec de la rougeur et des vésicules naissantes d'*herpes labialis*. Ce dernier symptôme fixe entièrement notre diagnostic. Nous

Digitized by Google

trouvons, en effet, que cet homme est atteint, non point d'angine diphthérique, mais d'*herpes pharyngé* en même temps que labial, d'*angine herpétique* avec *fausses membranes* (*Obs.* XIII).

Le dernier malade est un jeune homme ayant de la fièvre. La muqueuse buccale, principalement au-dessous du bord gingival, est rouge, tuméfiée, baignée de liquide. On y trouve de petites ulcérations arrondies à bords élevés, à *fond grisâtre*, mais à peine ou point *pseudo-membraneux*. Ces ulcérations siégent aussi sur la partie interne de la lèvre inférieure, sur le repli labio-maxillaire et la face interne des joues. Il n'existait aucun symptôme de syphilis, et ce jeune homme jouissait d'une santé parfaite quand la fièvre s'est déclarée. Le mal a débuté sur les points présentement ulcérés par de petites élévations, par des vésicules qui se sont ensuite rompues (*Obs.* XV). Notre diagnostic ne peut être, en conséquence, que celui d'*aphthes*, de véritables aphthes, *vésiculeux* d'abord, puis *ulcéreux*.

Après cet examen, dans lequel j'ai essayé de mettre en relief les traits principaux, très-abrégés, des observations qui forment la deuxième partie de ce travail, je vais examiner si les caractères cliniques des affections pseudo-membraneuses sont bien définis, bien tranchés. Je dois procéder avec un ordre arrêté à l'avance; car, je courrais le risque de tomber dans une grande confusion en comparant trop tôt entre elles toutes les productions pseudo-membraneuses.

Je m'arrêterai en ce moment aux fausses membranes bucco-pharyngées, en choisissant de préférence celles de

Digitized by Google

la vraie diphthérie et du muguet avec végétaux, qui sont les plus dissemblables. Je ferai souvent intervenir les fausses membranes scarlatineuses et celles des stomatites ulcéro-membraneuse et mercurielle comme termes de comparaison.

§ 2.

DIFFÉRENCES ET ANALOGIES CLINIQUES DE LA DIPHTHÉRIE, DU MUGUET, DE L'ANGINE PULTACÉE, DES STOMATITES ULCÉRO-MEMBRANEUSE, MERCURIELLE, etc. — L'EXAMEN DE L'ÉTAT LOCAL PEUT-IL TOUJOURS SUFFIRE A LUI SEUL POUR LE DIAGNOSTIC ?

Je réserve les questions d'étiologie, qui feront le sujet d'un chapitre à part (chap. IV), et les questions d'anatomie pathologique; ces dernières seront longuement étudiées dans le chapitre II. Je veux seulement comparer ici : 1° les *symptômes* de plusieurs affections fausses membraneuses bucco-pharyngées, tels qu'on les perçoit par l'examen ordinaire; 2° leur *marche*; et 3° leur *terminaison*.

Dans un parallèle plus complet que j'établirai plus tard (chap. IV) pour le diagnostic des affections pseudo-membraneuses de la cavité buccale et du pharynx, je tiendrai soigneusement compte des formes primitive ou secondaire, simple ou compliquée. Mais actuellement je choisis des cas simples, développés dans des conditions ordinaires.

I. SYMPTÔMES.

Aspect, odeur. Chez les malades atteints de *diphthérie bucco-pharyngienne*, nous constatons l'existence de pro-

Digitized by Google

ductions plastiques, grisâtres ou jaunâtres, paraissant situées dans un boursouflement de la muqueuse. Ces pseudo-membranes à divers degrés de leur formation sont opalines, assez minces, plus épaisses au centre; d'autres sont blanchâtres, grisâtres ou jaunâtres. Les premières ou les plus minces sont faciles à enlever, les autres adhèrent à la muqueuse; la ténacité, la cohésion, en sont bien marquées. Elles forment des plaques plus ou moins étendues, et non de très-petits îlots qui tendent à se réunir les uns aux autres. Tantôt chez un malade les productions plastiques enveloppent entièrement une amygdale, tantôt la luette, tantôt elles forment une couenne, une sorte de nappe lardacée au fond du pharynx. La muqueuse sous-jacente est rouge, saignante par petites places punctiformes; mais la surface n'est pas ulcérée : la muqueuse qui entoure les plaques est boursouflée. Les ganglions sous-maxillaires sont engorgés, douloureux, le cou est gonflé.

L'examen, répété à un moment plus avancé de l'affection, nous fait voir les fausses membranes dans un état de fonte putrilagineuse; elles se sont détachées par lambeaux, qui sont mêlés à la salive ou qui tiennent encore dans l'arrière-bouche par quelques endroits de leur surface. Au-dessous, dans les points où le produit plastique n'est plus adhérent, la fausse membrane diphthérique s'est reproduite. L'aspect est celui d'une ulcération d'où se détachent des lambeaux de muqueuse sphacélée.

Les malades atteints de *muguet* ordinaire, les enfants surtout, ont, dans la bouche et sur la langue, de petits points blancs, crémeux, caséeux, arrondis, disséminés ou

Digitized by Google

bien tendant à se réunir par leurs bords. Ces points forment de petits îlots d'une substance très-blanche au début, assez difficiles à écraser et à enlever. Ce sont des sortes de petits grains séparés, opaques, n'ayant rien de commun avec des vésicules pleines de liquide. A la face interne des joues, les productions ressemblent beaucoup à du lait caillé disposé par grumeaux. Chez les malades ayant une couche cohérente de muguet dont les productions sont devenues jaunâtres ou brunâtres par suite des matières vomies, du sang épanché ou des médicaments employés, les pellicules sont plus résistantes, se rompent facilement; leur adhérence à la muqueuse est faible. Celle-ci est lisse, mais non privée de sa couche épithéliale la plus profonde, et par conséquent sans ulcération.

Il est impossible de ne pas saisir du premier coup d'œil la différence qui existe entre la diphthérie et le muguet, tant ces deux affections sont dissemblables.

L'*angine scarlatineuse* bien marquée, examinée au deuxième ou troisième jour de son développement, peut se montrer sous deux aspects principaux. Tantôt c'est une sorte de vernis opaque, adhérent, une crasse blanchâtre plus ou moins épaisse, qui enduit d'une manière uniforme les deux amygdales et le pharynx; tantôt ce sont de petites concrétions d'un blanc mat ou grisâtres, minces, foliacées, ayant peu l'aspect couenneux, rappelant plutôt la sécrétion qui se produit sur les ulcérations anciennes. Ces productions blanchâtres ne sont pas très-cohérentes, et on peut facilement les rayer avec un corps mousse ou les détacher par places au moyen d'un frottement un peu fort.

Digitized by Google

Dans la *stomatite ulcéro-membraneuse*, l'aspect est tout différent. Il existe toujours, en pareil cas, une ulcération sous-jacente à une plaque molle et jaunâtre fortement adhérente dans son milieu, et plus souvent encore une ulcération recouverte d'une simple exsudation blanchâtre ou d'un pus sanieux. Les bords sont tuméfiés; le fond est ecchymosé, parfois brunâtre. Les ganglions sous-maxillaires sont engorgés. Quand l'ulcération occupe le bord dentaire, on trouve à la sertissure des dents une bouillie plâtreuse; les gencives sont boursouflées, fongueuses, rouges ou d'un rouge violacé.

L'aspect des pseudo-membranes de la *stomatite mercurielle* est celui de concrétions grisâtres, qui ne sont pas très-adhérentes, et recouvrent fréquemment des ulcérations. On remarque sur la langue et sur les joues des élévations correspondant aux intervalles dentaires, et souvent plus rouges que le reste de la muqueuse, dont la teinte est grisâtre et blafarde.

Odeur. On sait combien la *diphthérie* avec de fausses membranes épaisses et renouvelées, combien la *stomatite ulcéro-membraneuse*, communiquent à l'haleine une odeur fétide. Celle de la *stomatite mercurielle* est aussi très-forte, ayant quelque chose de particulier lui appartenant en propre, et n'offrant pas le caractère de l'odeur gangréneuse diphthérique.

Dans le *muguet*, la *stomatite* et *pharyngite scarlatineuses* simples, on n'observe rien de semblable. Je n'entends point parler du muguet arrivant au terme de cachexies diverses; car alors on trouve une odeur fétide. Mais comparez deux enfants atteints, l'un de diphthérie,

Digitized by Google

l'autre de muguet confluent : le premier exhalera par la bouche une odeur bien autrement infecte que celle du second, chez lequel cette odeur aura quelque chose d'aigre ou d'acide.

Le caractère de la fétidité est lié au séjour et à la décomposition des fausses membranes dans la cavité buccale ou pharyngienne, chaude et humide. On doit aussi tenir compte de l'inflammation buccale, qui seule, dans les cas de stomatite superficielle et légère, vient donner à l'haleine une odeur fade ou nauséabonde.

Ces différences dans l'odeur nous font pressentir dès à présent une diversité dans la composition élémentaire des fausses membranes, dans leur structure et dans leur texture ; ou au moins des proportions différentes dans l'abondance relative de leurs éléments constitutifs.

Congestion, chaleur, inflammation buccale ou pharyngienne. Dans les cas de *diphthérie* que j'ai vus et dans ceux qu'on trouve décrits par les auteurs, la maladie a commencé par de la congestion, de la rougeur pointillée de la muqueuse, avec une turgescence plus ou moins marquée. C'est après la manifestation de ce premier symptôme que la production pseudo-membraneuse s'est montrée. Disons toutefois qu'il existe des cas dans lesquels la muqueuse n'est pas rouge, mais, au contraire, d'une coloration normale ou même pâlie. Il n'y a pas alors les phénomènes ordinaires de l'inflammation diphthéritique. L'économie est sous l'influence d'un état général ou de l'épidimicité (chap. IV).

Dans le *muguet*, il y a pareillement de la congestion, de la chaleur buccale, un degré d'inflammation légère de la

Digitized by Google

muqueuse avant que les petits points d'aspect crémeux apparaissent. Cette inflammation arrive aussi bien dans le muguet local que dans le muguet lié à un état général, et nous verrons plus tard qu'elle change la nature des sécrétions et leur donne une réaction acide prédominante.

Il existe constamment une vive rougeur framboisée caractéristique, une congestion ou même une inflammation spéciale du pharynx et de l'arrière-bouche, *sui generis*, avant la production du dépôt pultacé de l'*angine scarlatineuse*.

Les enfants ou les adultes atteints de *stomatite ulcéro-membraneuse* présentent des signes non équivoques de congestion et d'inflammation buccales. On constate avec le doigt porté dans la bouche l'élévation de la température, et le malade accuse un sentiment de chaleur générale ou limitée, qui répond à une injection totale ou partielle de la muqueuse.

Dans la *stomatite mercurielle*, après l'absorption du mercure, dès que l'action spéciale du métal vient à se manifester sur les parois de la bouche, le malade éprouve une sécheresse, une chaleur buccale, inaccoutumées. Les gencives sont gonflées, douloureuses, parfois saignantes; leur teinte est d'un rouge blafard, le liséré dentaire a une teinte foncée. Plus tard, la muqueuse prend une coloration blanchâtre ou grisâtre.

Degré d'humidité de la muqueuse et de la cavité buccales. Distinguons ici le premier degré du mal de la maladie déjà caractérisée. Quand la fausse membrane s'est produite, qu'elle constitue en quelque sorte un corps

Digitized by Google

étranger, il est évident que la bouche sera très-humectée par de la salive. Tous ceux qui ont observé dans les hôpitaux ou dans les camps ont vu que les malades cherchaient à détacher avec la langue les fausses membranes buccales, génales ou palatines. Dans le cas de fausses membranes linguales, ils raclent leur langue contre les arcades dentaires, et ils exercent des mouvements de succion pour détacher les produits étrangers. La muqueuse est mise à nu, et le dépôt anormal tend à se reformer sur elle; en même temps la sécrétion salivaire est augmentée, la salive humecte abondamment la cavité buccale et principalement les parties les plus irritées. Qui ne sait qu'après une simple brûlure ou une petite érosion de la muqueuse, la bouche s'emplit de salive où baigne continuellement la partie lésée? Ces faits sont de la dernière évidence dans la *stomatite ulcéro-membraneuse* et dans la stomatite avec *aphthes véritables*, *vésiculo-ulcéreux*.

Mais au début il m'a toujours paru exister un degré réel, bien marqué, de sécheresse buccale dans toutes les affections pseudo-membraneuses, même dans la *stomatite mercurielle* et dans la *stomatite ulcéro-membraneuse des enfants*. Le piqueté rougeâtre de la muqueuse tenant à l'engorgement des vaisseaux capillaires a lieu sur une membrane desséchée momentanément, et j'ai à peine besoin de dire qu'il ne faut point s'en laisser imposer par une cavité buccale *mouillée* peu de temps après l'ingestion des boissons. La malade de l'observation IX et l'enfant (*Obs.* IV), qui réclamaient constamment une tisane adoucissante ou du lait pour étancher leur soif,

Digitized by Google

avaient leur bouche sèche très-peu de temps après avoir bu avec avidité.

Dans le *muguet*, la salivation n'est pas extrêmement abondante. On sait que chez quelques enfants le lait s'acidifie très-vite dans la bouche. Dans le muguet léger, la salive vient diminuer l'acidité du mucus buccal, acidité prouvée par le papier bleu de tournesol fortement rougi au contact de la muqueuse.

Dans la *stomatite mercurielle*, qui témoigne d'un empoisonnement hydrargyrique, la salivation apparaît bien avant les concrétions membraniformes. Cette salivation diffère complétement de celle qui accompagne les autres affections pseudo-membraneuses.

Siége du dépôt plastique. Nous trouvons que les fausses membranes siégent : pour la *diphthérie*, dans les voies digestives supérieures, sur les amygdales, le pharynx et ses piliers, le voile du palais, la face interne des joues, les rebords gingival et labial; dans les voies respiratoires, sur les fosses nasales, le larynx, la trachée et les bronches. Les endroits principaux du développement sont, pour le *muguet*, le plancher buccal, la langue et les parois génales, la voûte palatine, les gencives.

La *stomatite ulcéro-membraneuse* attaque le plus souvent un seul côté de la bouche sur la face interne des joues, la sertissure des dents ou le bord gingival, plus rarement sur le voile du palais, exceptionnellement sur les amygdales.

La *stomatite mercurielle* envahit le collet des dents et les gencives, la langue, la face interne des joues. L'*an-*

Digitized by Google

gine scarlatineuse pultacée se dépose, ainsi que son nom l'indique, sur les tonsilles et le pharynx.

Cette énumération montre les plus grandes différences entre la *diphthérie* et le *muguet*. La première est exceptionnellement buccale, le second l'est presque toujours. Un caractère habituel remarquable, et de la plus haute importance pratique, est le suivant : la diphthérie a une tendance fâcheuse à envahir les voies respiratoires, les fosses nasales, le larynx et la trachée; le muguet envahit la portion ingestive du tube alimentaire, l'œsophage et l'estomac, en respectant, généralement, les voies aériennes.

Aucune règle n'est sans exceptions. Le croup laryngé véritable peut arriver, sans être précédé par le développement de plaques diphthériques, dans le pharynx ou sur les amygdales. J'ai vu aussi des fausses membranes d'un aspect et d'une consistance diphthériques occupant exclusivement les bronches; tous les observateurs ont signalé des faits semblables. Le croup diphthérique a quelquefois remonté du larynx dans le pharynx; c'est aujourd'hui un fait incontesté.

Faudrait-il en conclure que la muqueuse laryngienne ou trachéenne a plus de tendance à produire une fausse membrane que la muqueuse buccale ou pharyngienne? Suffirait-il de la moindre action pathogénique pour qu'elle produisît une fausse membrane? Cette question paraît difficile à résoudre; mais les faits semblent prouver tous les jours, à mon avis, que la muqueuse laryngée, hors les temps d'épidémie diphthérique, loin d'avoir une grande aptitude à produire de fausses membranes, en

Digitized by Google

produit plus rarement que la muqueuse des régions buccale et pharyngienne. Nous verrons plus tard, d'ailleurs, qu'il y a des croups vrais qui ne sont pas diphthériques, bien qu'ils soient pseudo-membraneux. Si, en pareil cas, c'est dans la gêne causée à l'arrivée de l'air que réside le danger d'asphyxie, nous verrons encore que, dans l'empoisonnement diphthérique, on meurt sans qu'il y ait obstacle au passage de l'air vivifiant dans le larynx.

Je n'ai pas encore eu l'occasion de voir le *muguet* se développer dans les intestins; mais des auteurs recommandables[1] y ayant constaté son existence, je crois à son siége dans cet organe, ainsi que dans l'œsophage[2] et l'estomac. D'une autre part, l'épiglotte n'est pas réellement pour le muguet un obstacle infranchissable, puisque M. Lélut[3] dit positivement : « J'en ai vu trois ou quatre fois de très-petits points au bord libre de l'épiglotte et au pourtour de la glotte, aux ouvertures des ventricules latéraux. » M. le docteur Gubler a observé des fausses membranes renfermant l'*oidium albicans*, et provenant des voies respiratoires[4].

Le siége du produit anormal n'en est pas moins, mal-

[1] Billard, Valleix, Lediberder, Gubler, Seux, etc.

[2] M. Cruveilhier a fait représenter, dans ses planches in-folio d'anatomie pathologique, le *muguet* occupant l'œsophage (15e livraison, planche III, *fig.* 1, 2 et 3).

[3] Lélut, *De la fausse membrane dans le muguet* (Arch. gén. de médecine, 1re série, t. XIII, p. 349, 1827).

[4] Gubler, *Etudes sur l'origine et les conditions de développement de la mucédinée du muguet* (Mém. de l'Acad. de médecine, t. XXI, p. 447 et 448, Obs. III et IV, 1857).

Digitized by Google

gré ces exceptions, un caractère de la plus grande valeur, bien que ce siége ne soit pas aussi absolument tranché qu'on l'a dit. J'ai dû insister sur ce point.

Si la diphthérie n'a pas le privilége exclusif d'être à la fois muqueuse et cutanée, le muguet ne se développe cependant que d'une manière accidentelle sur le mamelon des nourrices, au pourtour de l'anus ou sur les organes génitaux. Je sais et je dois noter que des affections produites par des végétaux parasites, différant de ceux qu'on observe presque toujours dans le muguet, ont été rencontrées dans quelques circonstances [1]; mais jamais elles n'ont présenté l'aspect couenneux, lamelleux de la diphthérie cutanée.

Les concrétions qui accompagnent la *salivation mercurielle,* et les couches membraniformes ou pultacées de la *scarlatine* n'ont jamais été observées sur le derme cutané.

II. MARCHE.

La marche des affections pseudo-membraneuses va nous fournir quelques caractères propres à chacune d'elles.

Début. J'ai déjà dit que je n'ai pas encore voulu établir, dans l'étude de ces maladies, les distinctions, si importantes d'ailleurs, de primitive ou secondaire, légère ou grave; j'ai fait mes réserves à ce sujet. Ces distinc-

[1] Gubler, *Comptes rendus et Mémoires de la Société de biologie*, 1re série, t. IV, p. 11, 1852; et Ch. Robin, *Hist. nat. des végétaux parasites qui croissent sur l'homme et sur les animaux vivants*, p. 364, 1853.

Digitized by Google

tions, qui répondent aux formes de ces maladies, influent sur la marche et la durée comme sur les symptômes. La *diphthérie* grave commence souvent d'une manière insidieuse; le *muguet* des cachectiques débute parfois sans qu'on y ait pris garde.

Quelques réflexions m'ont paru utiles sur le début de la *diphthérie* et de la *stomatite ulcéro-membraneuse* comparé à celui du *muguet*. Beaucoup de médecins instruits et consciencieux ont admis que la muqueuse sécrétait un produit qui bientôt se concrétait, formait une couche qui blanchissait et devenait adhérente. Je crois qu'il y a là une interprétation erronée. Il est sûr que sur une surface mise à nu vous trouvez d'abord une exsudation; elle est indispensable, elle a lieu fatalement, pour ainsi dire. Enlevez la croûte légère d'une plaie cutanée, et sous la pellicule qui empêchait, comme l'épiderme, le contact de l'air, il existe des vaisseaux prêts à sécréter un nouvel enduit protecteur. Le même fait se produit sur la muqueuse buccale pour l'aphthe, pour l'ulcération de la stomatite ulcéro-membraneuse, et pour les stomatites et pharyngites ulcéreuses de toute nature. M. le professeur Trousseau[1] a prouvé que la diphthérie cutanée ne se montre généralement que sur des surfaces dépouillées de leur épiderme. Je crois, par conséquent, que sur la muqueuse bucco-pharyngienne il y a d'abord séparation de la mince couche épithéliale par un liquide qui la soulève, puis s'étale en se concrétant[2]. J'ai

[1] Trousseau, *Archives générales de médecine*, 1re série, t. XXIII, p. 383.

[2] Les faits que j'ai observés m'ont permis de constater, comme M. le docteur Empis : « l'exsudation d'un liquide séro-muqueux, trans-

Digitized by Google

trouvé les cellules épithéliales au-dessus du produit pseudo-membraneux. Il se peut que la production plastique se répande au loin après une rupture de l'épiderme soulevé; mais je crois être en droit de nier une sécrétion sus-épidermique ou sus-épithéliale d'emblée, car j'ai sûrement observé le contraire.

Dans la diphthérie, ce ne sont pas les follicules ou mieux les glandes conglomérées bucco-pharyngiennes qui sont prises isolément et qui sécrètent le liquide plastique, il y a une plaque de tissu frappée à la fois dans ses diverses parties, et la fausse membrane est exsudée par les capillaires. On voit, à la loupe, sur la muqueuse une foule de petites dépressions qui correspondent aux orifices glanduleux. La production diphthérique peut pénétrer dans l'intérieur du conduit excréteur de ces glandules, mais elle n'est pas sécrétée par ces dernières. Je me suis assuré, en outre, que l'aphthe n'a point sa vésicule primitive sur la terminaison muqueuse des glandules buccales, ainsi que le pensait Billard[1]. Dans la stomatite ulcéro-membraneuse il y a, comme dans la diphthérie, une plaque de tissu qui est frappée à la fois; une vési-

parent, légèrement visqueux et filant, précédant sur la partie malade l'apparition de la pellicule. Le liquide séreux est quelquefois très-abondant. Dans quelques cas, il y aurait même, au voisinage d'une partie déjà revêtue de concrétions pelliculaires, une sorte d'exsudation sous-épidermique assez considérable pour soulever l'épiderme sous forme de phlyctènes, par la rupture desquelles le derme mis à vif ne tarde pas à se recouvrir de la fausse membrane. » (*Archiv. gén. de médecine*, 4e série, t. XXII, p. 132, 1850.)

[1] BILLARD, *Traité des maladies des enfants nouveau-nés*, etc., 2e édition, p. 220, 1833.

Digitized by Google

cule ou une bulle se forme, se rompt, et l'ulcération gagne de proche en proche sans tenir aux conduits glanduleux, sans y trouver son point de départ.

Au début du *muguet,* j'ai observé deux choses principales : la muqueuse m'a présenté, sur la langue, au moins, cette saillie papillaire qu'on trouve notée par de soigneux observateurs et, de plus, une turgescence des intervalles glanduleux, d'où provient l'élargissement de l'orifice des glandules. L'ouverture des glandules palatines et génales m'a aussi paru plus visible sur la muqueuse qu'à l'état normal. Je comparerais cet état à celui que présente l'aréole d'un bouton de vaccine ou une partie phlegmoneuse montrant nettement la terminaison cutanée des conduits sudorifères, terminaison bien moins apparente sur la peau saine. Dans le premier cas l'inflammation soulève les intervalles des orifices qui, devenant plus enfoncés, s'évasent en petit entonnoir, tandis que dans l'état ordinaire ils sont presque de niveau avec la surface tégumentaire.

C'est donc à la fois sur les papilles linguales et dans l'enfoncement qui les sépare, au-dessus des orifices glandulaires, que la desquamation épithéliale et les productions parasitiques du muguet m'ont paru se développer. Je ne l'ai pas vu provenir de l'intérieur des glandules[1]. Comme il y a peu de papilles ou d'intervalles papillaires atteints

[1] M. le docteur Gubler a signalé la présence des éléments byssoïdes, du muguet dans la cavité des glandules buccales (*Gaz. méd. de Paris*, 1852, p. 412; et *Comptes rendus et Mém. de la Société de biologie*, 1re série, t. IV, p. 69, 1852). Il les a vus remplir des glandules situées à la base de la langue, les distendre et s'épanouir en houppe à la surface

Digitized by Google

à la fois et sur lesquels l'épithélium se desquame en plus grande quantité, le muguet a une apparence punctiforme au début que la diphthérie n'a point.

Dans la *stomatite mercurielle,* il y a une plaque de tissu atteinte comme dans la diphthérie, et le dépôt concret siége sur elle.

Je répète, à dessein, que l'*aphthe* vrai débute par une vésicule qui se rompt et laisse à nu une surface ulcérée. J'ai acquis la conviction, après y avoir regardé plusieurs fois avec le plus grand soin, que la vésicule, ainsi que l'ulcération qui lui succède, peuvent siéger ailleurs qu'à l'orifice d'une glandule labiale.

Période d'état. J'aurai peu de chose à en dire. Je n'ai pas eu occasion de voir les traînées diphthériques coulant de haut en bas dans le pharynx et notées[1] par M. Bretonneau.

Si on trouve les fausses membranes se renouvelant plusieurs fois dans les *stomatites ulcéro-membraneuse* et *mercurielle,* dans le *muguet* étendu, etc., on peut dire néanmoins que la *diphthérie* a le triste privilége de l'accroissement pseudo-membraneux rapide et de la production incessante. Aucune autre affection pseudo-membraneuse ne peut lui être comparée sous ce rapport. Dans plusieurs épidémies les fausses membranes se sont mon-

libre de cet organe (*Mém. de l'Académie de médecine,* t. XXI, p. 451, 1857). M. Ch. Robin a vainement cherché à vérifier ce fait (*Hist. nat. des végétaux parasites qui croissent sur l'homme et sur les animaux vivants*, p. 513, 1853). Je n'ai pas moi-même pu le constater jusqu'à présent.

[1] P. BRETONNEAU, *Traité de la diphthérite*, p. 49, 1826.

Digitized by Google

trées simultanément sur plusieurs points du corps éloignés les uns des autres[1].

Décroissance. Les fausses membranes bucco-pharyngiennes n'étant qu'un élément des affections où on les rencontre, elles ont une durée et une période de déclin variable comme celles de ces mêmes affections. Les fausses membranes peuvent disparaître sans que la maladie ait cessé, et leur décroissance, qui a lieu de bonne heure pour la *diphthérie*, le *muguet* et surtout l'*aphthe vrai*, est subordonnée en définitive à l'état général du malade. La production en est souvent intermittente (*diphthérie, angine scarlatineuse, stomatite ulcéro-membraneuse*).

III. TERMINAISON.

Cette dernière donnée clinique des affections qui nous occupent est encore caractéristique.

Dans les cas simples, la *diphthérie* et le *muguet* ont une terminaison rapide et identique, sans destruction de la muqueuse sous-jacente, sans ulcération bien marquée. Il n'en est pas de même des *stomatites ulcéro-membraneuse* et *mercurielle* qui, au moment où la fausse membrane n'est plus produite, offrent une ulcération sur laquelle se développe bientôt une cicatrice.

Du reste, dans les cas graves, il est incontestable que la *diphthérie* et le *muguet* peuvent présenter des exulcéra-

[1] Bouillon-Lagrange, *Quelques remarques sur l'angine couenneuse épidémique* (1857-1858) (Gazette hebdomadaire de méd. et de chir., t. VI, p. 388 et 439, 1859).

Digitized by Google

tions ou des ulcérations véritables. MM. Rilliet et Barthez les ont trouvées dans le pharynx[1], Valleix les avait constatées[2], je les ai rencontrées moi-même. M. Bergeron fait ressortir les caractères de l'ulcération grisâtre, à bords saillants, à tissu induré sous-jacent de la *stomatite ulcéro-membraneuse* de longue durée[3]. Dans les formes graves de la *stomatite mercurielle*, formes heureusement très-rares aujourd'hui, on trouvait des pertes de substance très-difficiles à réparer.

Le plus souvent, les ulcérations sous-jacentes aux fausses membranes sont promptement recouvertes d'une cicatrice ayant quelquefois un aspect fibreux et une saillie un peu rugueuse, qui ne tardent pas à disparaître. On sait, en effet, que les membranes muqueuses digestives réparent avec facilité leurs pertes légères de substance, quand la cause productrice a cessé d'agir. Sur la place qu'occupaient des ulcérations buccales profondes, mais limitées à la muqueuse, on peut retrouver les traces d'une cicatrice, pendant longtemps; ces traces peuvent entièrement disparaître[4].

[1] Rilliet et Barthez, *Traité clinique et pratique des maladies des enfants*, t. I, p. 245 et 247, 1853.

[2] Valleix, *Guide du médecin-praticien*, t. II, p. 243, 3e édit., 1853.

[3] E. J. Bergeron, *De la stomatite ulcéreuse des soldats et de son identité avec la stomatite des enfants*, in-8o, p. 114, 1859, et *Recueil de mémoires de médecine, de chirurgie et de pharmacie militaires*, 2e série, t. XXII, p. 138, 1858.

[4] F. Hutin, *Anatomie pathologique des cicatrices dans les différents tissus* (Mémoires de l'Acad. de médecine, t. XIX, p. 529, 1855).

Digitized by Google

§ 3.

RÉSUMÉ. — QUEL EST LE PRINCIPAL SIGNE CLINIQUE DANS LES AFFECTIONS PSEUDO-MEMBRANEUSES ?

Nous venons de passer en revue les diverses pseudo-membranes bucco-pharyngiennes; essayons actuellement d'en résumer les caractères :

Productions plastiques diphthériques, grisâtres ou jaunâtres, disposées par plaques plus ou moins épaisses au milieu d'un boursouflement de la muqueuse; adhérentes; pouvant plus tard devenir brunâtres, noirâtres, ayant l'aspect gangréneux et une grande fétidité. Muqueuse sous-jacente à peine excoriée et non ulcérée [1].

Productions du muguet ayant la forme et l'aspect de petits points blancs arrondis, de petits grains séparés ou de petits îlots de substance blanche réunis entre eux; adhérents à la muqueuse au début, faciles à enlever plus tard. Muqueuse à peu près saine au-dessous.

Productions de l'angine scarlatineuse pultacée enduisant uniformément comme une crasse blanchâtre, facile à entamer, les amygdales et le pharynx, ou disposées sous forme de petites lames foliacées, blanchâtres, ayant peu l'apparence couenneuse.

Productions de la stomatite ulcéro-membraneuse sous forme de plaque sphacélée, d'abord jaunâtre et molle,

[1] Je n'ai rien dit ici, ni précédemment, sur les fausses membranes de l'angine herpétique ou de l'*herpès pharyngé;* il m'a paru inutile de compliquer un sujet si encombré de détails. J'en parlerai plus loin à propos du diagnostic (Chap. IV).

Digitized by Google

fortement adhérente dans son milieu, laissant après sa chute une ulcération bientôt revêtue d'une exsudation blanchâtre, qui peut devenir brunâtre et exhaler une odeur fétide. Aspect de bouillie plâtreuse ou grisâtre des gencives.

Productions de la stomatite mercurielle formant des concrétions grisâtres, peu adhérentes, recouvrant ou non des ulcérations. Muqueuse blafarde, boursouflée.

Congestion, rougeur, chaleur, inflammation légère, marquant le début de toutes les affections pseudo-membraneuses bucco-pharyngées.

Sécheresse initiale de la bouche : le produit étranger apparaît ensuite en soulevant l'épiderme et s'étalant pour la *diphthérie;* en ulcérant, en outre, les surfaces pour la *stomatite ulcéro-membraneuse;* en naissant sur les saillies papillaires ou, entre elles, près de l'orifice des glandules pour le *muguet*. Salivation ou au moins humidité buccales accompagnant les productions pseudo-membraneuses. La salivation précède l'ulcération et les concrétions buccales dans la *stomatite mercurielle*.

La *diphthérie* siége de préférence sur les amygdales, le pharynx, le voile du palais, la cavité buccale proprement dite; le *muguet* occupe presque exclusivement cette dernière et les voies digestives. La *stomatite ulcéro-membraneuse* attaque un des côtés de la bouche sur la face interne des joues ou le bord alvéolaire. Les *concrétions stomato-hydrargyriques* se déposent sur la muqueuse gingivale, génale ou linguale. L'*angine pultacée* revêt la muqueuse rouge et sèche des tonsilles et du pharynx.

La *diphthérie* aime le larynx (Trousseau); elle tend à

Digitized by Google

s'étendre dans les voies aériennes. Le *muguet* reste limité au tube alimentaire.

La *diphthérie* est, de toutes les maladies pseudo-membraneuses, celle dont les produits plastiques sont les plus prompts à se reproduire et à s'étendre au loin, à se manifester sur plusieurs points à la fois.

Après avoir parcouru ce résumé différentiel, est-on satisfait des caractères diagnostiques et de leur facile appréciation au lit du malade? La réponse ne peut être qu'affirmative. La *diphthérie*, en temps d'épidémie ou survenant dans des conditions typiques (*Obs.* I), ne saurait être méconnue. Le *muguet* nettement dessiné (*Obs.* IV et IX) ne laissera point de doutes; la *stomatite ulcéro-membraneuse* (*Obs.* X) ne présentera pas plus de difficultés; il en sera de même pour l'*angine scarlatineuse* pultacée (*Obs.* XI), les *aphthes vrais*, vésiculo-ulcéreux à fausses membranes (*Obs.* XIII, XIV), et la *stomatite mercurielle* (*Obs.* XII). La fausse membrane est en effet le meilleur signe d'une affection pseudo-membraneuse, quand cette fausse membrane est bien caractérisée.

Mais quand il faudra se prononcer sur une production membraniforme blanchâtre, buccale ou pharyngienne, développée sur un endroit qui n'est plus celui de prédilection de la maladie, arrivée sans qu'on sache positivement de quelle manière, présentant, en un mot, des caractères mixtes, comment faudra-t-il conclure?

J'ai vu des praticiens très-expérimentés, j'ai vu plusieurs de mes maîtres hésiter en pareil cas. D'autres personnes confondaient, sous le terme générique de produit diphthérique, tout produit pseudo-membraneux. Souvent

Digitized by Google

on m'a donné à examiner la fausse membrane en litige, et l'examen anatomique a résolu le problème. Je vais, en conséquence, suivre ce même ordre de recherches, et pour pouvoir me servir d'un caractère important jusqu'ici négligé, jétudierai anatomiquement les fausses membranes.

CHAPITRE II

ÉTUDE ANATOMO-PATHOLOGIQUE DES DIVERSES FAUSSES MEMBRANES.

Avant de commencer dans un but clinique l'étude anatomo-pathologique des fausses membranes, il me paraît indispensable de rappeler brièvement l'état normal des muqueuses et de la peau humaines, c'est-à-dire des surfaces sur lesquelles les fausses membranes se produisent.

Ce chapitre sera divisé en quatre sections ; la première comprendra un exposé rapide de la structure et de la texture des téguments internes du corps : membranes muqueuses, séreuses et peau.

La deuxième sera relative aux définitions et aux classifications dont les fausses membranes peuvent être l'objet.

La troisième traitera de l'étude spéciale des fausses membranes diphthériques dans leurs aspects et leurs éléments particuliers.

Digitized by Google

Dans la quatrième, qui pourrait former un chapitre à part, seront décrites les diverses fausses membranes mentionnées dans la deuxième section.

§ 1.

DES MUQUEUSES, DES SÉREUSES ET DE LA PEAU HUMAINES ÉTUDIÉES ANATOMIQUEMENT A L'ÉTAT NORMAL.

Je n'ai pas le dessein de traiter longuement ce sujet et de faire ici un chapitre d'anatomie normale ; je vais me borner à rapporter strictement ce qui existe, tel que je l'ai constaté bien souvent en préparant pendant deux années consécutives le cours complémentaire d'anatomie générale fait à l'École pratique de la Faculté par M. le docteur Charles Robin [1].

MEMBRANES MUQUEUSES.

Envisagées d'une manière générale, les membranes muqueuses tapissent la face interne de tous les organes creux qui viennent s'ouvrir naturellement au dehors du corps humain. Leur surface libre est humectée ordinairement par un fluide muqueux. Toute muqueuse se compose d'une trame sous-jacente ou chorion et d'un épithélium qui la recouvre.

[1] Ce cours a été fait pendant les années 1848 et 1849 par mon cher maître et ami M. Charles Robin, dont les leçons se trouvent aujourd'hui exposées en partie dans le *Dictionnaire* dit *de Nysten*, 11e édition, 1858.

Digitized by Google

Les membranes muqueuses forment deux groupes séparés, celui des muqueuses à *épithélium pavimenteux* et celui des muqueuses à *épithélium cylindrique*. Ces deux groupes diffèrent par leur structure comme par leur épithélium.

Les *membranes muqueuses à épithélium pavimenteux* ont toutes un chorion plus ou moins épais, formé de fibres lamineuses (ou du tissu cellulaire), disposées en faisceaux, accompagnées de capillaires, de rares éléments embryoplastiques ou fibro-plastiques et parfois de cytoblastions. Dans l'intérieur du chorion on trouve, presque en aussi grand nombre que dans la peau, des fibres élastiques ou dartoïques, minces, ramifiées, anastomosées et formant un réseau à larges mailles. La surface du chorion muqueux est uniquement pourvue de *papilles vasculaires* (excepté sur la langue).

L'épithélium pavimenteux comble complétement (excepté au pharynx) les interstices des papilles, formant de la sorte une couche lisse à la superficie, mais creusée à sa face profonde d'autant de cavités qu'il y a de papilles emboîtées et recouvertes par cette couche épithéliale.

Les glandes de ces muqueuses, quand elles en ont, sont placées au-dessous du chorion dans le tissu lamineux ou cellulaire sous-muqueux. Leur réseau lymphatique est superficiel, analogue à celui de la peau.

Les muqueuses à épithélium pavimenteux sont celles des cavités buccale et pharyngienne, de l'œsophage, de la conjonctive, de la vessie, du prépuce, de l'urètre et du gland, du vagin et du museau de tanche.

Les *muqueuses à épithélium cylindrique* ont un chorion

Digitized by Google

peu riche en fibres élastiques; les faisceaux de fibres lamineuses sont moins serrés que dans les muqueuses à *épithélium pavimenteux*. Souvent elles renferment des fibro-cellules dans leur épaisseur, et non au-dessous d'elles, comme dans la peau ou les muqueuses déjà décrites. On y trouve aussi quelques éléments fibro-plastiques et une certaine proportion de matière amorphe unissante. La plupart de ces membranes ont leur surface lisse; celle de l'intestin est seule, depuis le pylore jusqu'à la valvule iléo-cœcale, pourvue de villosités.

L'épithélium de ces membranes muqueuses est mince, à peine stratifié, parfois composé d'une seule couche de cellules; cet épithélium recouvre, de la sorte, toutes les saillies de ces muqueuses et les villosités, sans en combler les intervalles; la surface épithéliale reproduit toutes les inégalités et laisse les villosités libres et flottantes. Les glandules de ces membranes sont placées souvent dans l'épaisseur même du chorion (estomac, gros intestin, utérus), plus rarement au-dessous (duodénum, trachée); celles de ces muqueuses qui sont épaisses doivent leur épaisseur aux glandules du chorion.

Le réseau sanguin capillaire est tout à fait superficiel et sous-épithélial; les mailles en sont plus ou moins serrées et ont des formes spéciales pour la muqueuse de chaque organe. Les lymphatiques varient dans leur distribution.

Les muqueuses à épithélium cylindrique sont celles du tube digestif depuis le cardia jusqu'à l'anus, des voies biliaires, d'une partie des fosses nasales, des trompes

Digitized by Google

d'Eustache, de la trachée, des grosses et moyennes bronches, des trompes de Fallope et de l'utérus.

Après cet aperçu sur les muqueuses en général, indiquons des particularités propres à certaines parties du corps sur lesquelles siégent fréquemment les fausses membranes.

Tube digestif. Langue, molle, humide, à muqueuse rosée pendant l'état de santé, hérissée de papilles très-nombreuses qu'on renverse légèrement en avant en retirant la langue pressée sur l'arcade dentaire supérieure. La muqueuse linguale est composée de deux couches seulement qui sont de dehors en dedans : 1° l'épithélium lingual formé de cellules pavimenteuses d'autant plus aplaties et plus grandes qu'elles sont plus superficielles, d'autant plus arrondies et petites qu'elles sont plus profondes. Les cellules épithéliales sont à la surface de la langue dans un état de muc continuelle[1].

2° La seconde couche ou chorion lingual est composée d'une trame de fibres du tissu lamineux (ou cellulaire), flexueuses, feutrées dans toutes les directions, et, en outre, de fibres du tissu élastique, nombreuses surtout en arrière, ramifiées et anastomosées de manière à limiter des mailles polygonales. Les papilles linguales sont de plusieurs ordres. Les plus grosses, ou *papilles caliciformes*, forment le V lingual ; les *papilles fongiformes* ou papilles du second ordre sont renflées à leur base et en nombre modéré. Les papilles filiformes (corolliformes de M. Sappey), ou pa-

[1] M. Sappey a insisté sur ce fait dans son *Traité d'anatomie descriptive*, t. II, p. 763, 1855.

Digitized by Google

pilles du troisième ordre, sont excessivement multipliées. Les papilles du quatrième ordre ou papilles hémisphériques, sont d'une petitesse extrême, situées dans l'intervalle des autres papilles et à la surface des papilles des deux premiers ordres[1]. Les glandules sont placées à la base de la langue derrière le V lingual, dont le sommet répond au trou borgne de Morgagni. Le réseau capillaire sanguin est très-riche et entoure, sous l'épithélium, les papilles nerveuses.

Il paraît démontré aujourd'hui que le *corps muqueux de Malpighi* ne constitue pas une couche véritablement distincte et naturellement séparable. Le corps muqueux est produit par les procédés de préparation, et il est alors formé par la couche profonde de l'épithélium lingual qui reste adhérente au chorion, ou bien inversement, par la couche la plus superficielle du chorion qui recouvre l'épithélium mal enlevé. Raclez légèrement la langue saine avec un bistouri et vous trouverez les cellules représentées dans les planches III, *fig.* 3, 4, 6, et IV, *fig.* 5, 6.

Cavité buccale. Mêmes éléments, chorion moins épais à la partie postérieure. Muqueuse gingivale n'ayant que des papilles vasculaires, glandules buccales consistant en petites glandes acineuses, et, en outre, d'après Kölliker[2], en follicules clos situés tout à fait à la partie postérieure.

[1] *Voyez,* pour la description et les figures de ces papilles, l'ouvrage précité (t. II, p. 754 et suiv., fig. 346, 347 et 348).

[2] Kölliker, *Éléments d'histologie humaine*, trad. J. Béclard et M. Sée, 1856, p. 406 et suiv.

Digitized by Google

Pharynx à muqueuse rougeâtre, plissée; mais lisse dans sa portion basilaire; elle est moins rouge, papillaire et grenue depuis l'orifice des trompes d'Eustache jusqu'à la partie inférieure. La portion basilaire a de l'épithélium cylindrique, des glandules et des follicules clos[1], comme la pituitaire postérieure; la partie pharyngée proprement dite est papillaire, à épithélium pavimenteux, disséminé; pourvue de glandules qui offrent tous les caractères des glandules salivaires.

L'*œsophage* a toujours, jusqu'au cardia, un épithélium pavimenteux. Le chorion en est fibreux, résistant, composé dans sa partie la plus profonde de fibres élastiques.

Voies aériennes. Chorion bien plus mince, dépourvu de papilles, ayant moins de fibres élastiques que celui des voies digestives supérieures. L'épithélium est presque toujours cylindrique, frangé de cils vibratiles.

Les *fosses nasales* ont une muqueuse épaisse, rouge ou rosée sur les cornets; les cellules cylindriques ciliées de l'épithélium commencent à l'orifice supérieur des narines au-dessus de leur vestibule[2] et à peu près au milieu de la hauteur des fosses nasales, sur la cloison. Ces cellules se continuent en cet endroit, insensiblement et par transition de forme, avec les cellules d'épithélium pavimenteux.

L'*épiglotte* est tapissée d'épithélium pavimenteux sur la partie supérieure et antérieure, mais la partie inférieure

[1] Kölliker, *loc. cit.*, p. 443.

[2] Sappey, *Traité d'anatomie descriptive*, t. II, p. 732 et 740, 1855.

Digitized by Google

offre, vers la base, de l'épithélium cylindrique à cils vibratiles.

Les cordes vocales inférieures formant la *glotte* sont tapissées par un épithélium pavimenteux stratifié [1]. La muqueuse laryngée offre dans le reste de son étendue de l'épithélium cylindrique à cils vibratiles, à cellules prolongées en pointe.

La *trachée* et les *grosses bronches* ont un épithélium cylindrique cilié; il y a cependant dans la trachée des cellules pavimenteuses provenant des glandes en grappe de ce conduit.

On a dit et répété que les plus *petites bronches* étaient comme le reste des voies aériennes tapissées par de l'épithélium cylindrique, c'est une erreur. Les petites bronches, après avoir perdu leurs nodules cartilagineux, derniers restes des cercles cartilagineux des bronches plus grosses, et avoir été réduites à un diamètre de 1 millimètre et au plus de 2 millimètres, n'ont que des cellules pavimenteuses disposées sur une seule rangée et pourvues de gros noyaux. Les vaisseaux sous-jacents sont des capillaires assez volumineux à mailles très-serrées et moins larges entre leurs espaces que le calibre des vaisseaux capillaires qui les forment [2].

Conjonctive formée dans sa partie palpébrale d'une

[1] Kölliker, *loc. cit.*, p. 508.

[2] *Voy.* à ce sujet un travail de M. Ch. Robin, important non-seulement au point de vue anatomique, mais encore au point de vue pathologique : *Sur les causes de l'indépendance de la bronchite par rapport à la pneumonie,* dans les *Mémoires de la Société de biologie,* 2e série, t. v, p. 95 et note, 1859.

Digitized by Google

couche de tissu lamineux ou cellulaire, à fibres condensées et d'un épithélium pavimenteux, stratifié. En cet endroit de la conjonctive, on trouve des papilles vasculaires. Dans sa partie oculaire, sur la sclérotique, on ne trouve pas de papilles, mais le tissu lamineux y est plus serré, plus riche en fibres élastiques. Les cellules épithéliales sont pavimenteuses et très-aplaties. Les glandes sous-conjonctivales occupent l'angle oculo-palpébral; leur nombre est variable; leur structure est semblable à celle des glandules mucipares situées à la base de la langue[1].

MEMBRANES SÉREUSES.

La description des *membranes séreuses* peut être faite d'une manière générale. Elles sont formées de fibres lamineuses, disposées en faisceaux, s'entre-croisant sous des angles bien marqués. Ces faisceaux sont accompagnés de fibres élastiques flexueuses.

Les membranes séreuses sont très-vasculaires; les capillaires y forment un réseau à mailles serrées, polygonales, anguleuses, dont les angles sont nettement dessinés.

L'épithélium qui revêt les séreuses est pavimenteux; il forme une couche unique, à cellules extrêmement pâles, minces, se plissant avec une grande facilité; à noyau assez volumineux. Cet épithélium n'est pas toujours facile à démontrer, mais chez le fœtus on trouve qu'il

[1] W. Krause fils, *Zeitschrift für ration. Medic.*, nouv. série, t. IV, p. 337, 341, et planche III, 1854.— Sappey, *loc. cit.*, t. II, p. 602, 1855.

Digitized by Google

forme une couche continue; chez l'adulte il est fréquent de trouver des portions de séreuse qui en sont dépourvues.

L'*arachnoïde* est formée de fibres lamineuses et dartoïques. Sa structure est facile à apprécier sur le feuillet viscéral, dans les points où cette membrane passe d'une portion du cerveau sur l'autre sans pénétrer dans les scissures. Je crois aussi, après un examen réitéré, que l'on peut mettre hors de doute l'existence du feuillet pariétal tapissant la dure-mère crânienne. Dans certains cas, sur des sujets qui avaient succombé à des maladies aiguës et dont j'avais fait l'autopsie, j'ai pu détacher des lambeaux membraneux très-fins sur la dure-mère, surtout au voisinage des gaînes arachnoïdiennes. J'ai vu aussi sur des enfants, à l'ancien hôpital de Bon-Secours, des ecchymoses paraissant séparées de la dure-mère par un feuillet ténu qui n'était point une néomembrane. Ce feuillet, lorsqu'on le saisissait avec précaution, entraînait sur les bords un prolongement de même structure que celui qui était décollé.

L'arachnoïde est composée de fibres fines du tissu cellulaire ou lamineux et de fibres élastiques ou dartoïques. Elle est revêtue d'un épithélium pavimenteux à noyaux assez gros, épithélium disposé en couche uniforme au moins dans les cavités crâniennes des deux hémisphères cérébraux.

Synoviales articulaires. Le tissu des synoviales est plus dense et moins souple que celui des membranes séreuses; la trame en est moins riche en fibres élastiques et adhère intimement au tissu fibreux articulaire. L'épithélium dis-

Digitized by Google

paraît par places dans le jeune âge, et chez l'adulte il existe encore en moindre quantité.

Les synoviales tendineuses et les bourses muqueuses accidentelles ont la même structure que les synoviales articulaires. Les follicules synoviaux ne paraissent consister qu'en une dépression de la surface, mais sans tissu glandulaire proprement dit; les glandes synoviales ou de Havers ne sont que des pelotons graisseux pourvus de ramuscules sanguins.

PEAU.

La peau de toute la surface du corps est composée, quel que soit son degré d'épaisseur ou de souplesse, de deux couches : *épiderme* et *derme*. Le corps muqueux n'y constitue pas plus qu'à la langue une couche ou membrane absolument distincte[1].

L'*épiderme* est formé de cellules épithéliales d'autant plus molles qu'elles sont plus profondes, et d'autant plus dures et plus aplaties, qu'elles sont plus superficielles. Les cellules directement appliquées sur les papilles du derme renferment une quantité variable de granulations pigmentaires, qui peuvent, dans les races colorées, s'étendre jusqu'aux cellules aplaties et cornées. La couche uniforme de cellules colorées a été appelée souvent le *pigment* ou couche pigmentaire de la peau; les

[1] Plusieurs anatomistes d'un grand mérite admettent la distinction de l'épiderme en *corps muqueux* et *couche cornée*. Tels sont entre autres M. Sappey, *loc. cit.*, t. II, p. 485 et suiv., 1853, et M. Kölliker, *loc. cit.*, trad. Béclard et Sée, p. 123 et suiv., 1856.

Digitized by Google

cellules profondes, molles, superposées, ont reçu le nom de *couche muqueuse* ou corps muqueux de Malpighi; les cellules les plus superficielles et les plus aplaties, le nom de *couche cornée* ou épidermique.

Le *derme* offre, dans sa partie la plus superficielle, des papilles qui ne forment pas une couche distincte, et ne sont que de petites saillies coniques, composées d'une fine gangue amorphe, granuleuse, ayant dans leur centre quelques fibres lamineuses et d'autres fibres du tissu élastique. Ces papilles peuvent être, sur différents points de la peau, simples ou composées, nerveuses ou vasculaires; distinctions qui ne doivent pas m'occuper ici.

La trame du derme est composée de fibres entrecroisées du tissu lamineux ou cellulaire. Ces fibres sont accompagnées de capillaires et laissent passer les nerfs qui se rendent aux papilles nerveuses. Outre les faisceaux de fibres lamineuses, le derme renferme des fibres de tissu élastique ou dartoïque larges, isolées et non réunies en faisceaux; elles se ramifient, s'anastomosent et forment un élégant réseau, qui donne à la peau son élasticité. Enfin, la trame dermique renferme encore des fibres-cellules, qui lui donnent la contractilité dont elle est pourvue.

Les seules glandes qui existent à la peau sont les *follicules glomérulés* ou *enroulés*, fournissant la sueur. Le conduit excréteur de ces glandules est contourné en spirale quand il traverse le derme et l'épiderme, il est presque rectiligne dans le tissu cellulo-adipeux de la couche la plus profonde du derme. Le fond des glandules ou follicules de cette espèce est contourné, enroulé, glomérulé,

Digitized by Google

placé dans le tissu adipeux sous-dermique. L'épithélium, inclus dans le tube folliculeux enroulé, est nucléaire. Dans le creux de l'aisselle et dans le conduit auditif, les follicules ou cryptes cutanées ont un épithélium pavimenteux.

Les *glandes sébacées* de la peau sont des glandes en grappe (glandes de l'aréole des mamelons, etc.); elles sont presque toujours annexées aux divers poils de la peau, qui sont pourvus de la sorte de *glandes pileuses* en grappe simple, versant à côté du poil une humeur huileuse ou grasse [1].

§ 2.

DÉFINITION ET CLASSIFICATION DES FAUSSES MEMBRANES.

En cherchant à se rendre compte du sens qui doit être attaché au mot *fausse membrane*, on éprouve un embarras auquel ce mot composé semblerait ne pas devoir donner lieu. Mais on sait qu'une bonne définition n'est point aisée à tracer, et, de plus, le sens du mot *membrane* a été compris de diverses manières. En parlant, dans le paragraphe précédent, du *corps muqueux de Malpighi*, j'en donnais une preuve ; car on peut décrire comme une membrane véritable une couche artificielle, n'ayant point d'éléments ni de structure spéciale au point de vue anatomique, n'ayant point d'usages physiologiques distincts.

Dans le langage médical actuel, on confond souvent

[1] SAPPEY, *loc. cit.*, t. II, p. 477, 1853.

Digitized by Google

sous le même nom les vraies et les fausses membranes. Il me suffira de citer, comme preuve, la dysménorrhée *pseudo-membraneuse*[1], dans laquelle le produit expulsé n'est autre que la vraie muqueuse utérine, membrane très-réelle, et la stomatite ulcéreuse des soldats, si bien décrite par M. Bergeron, qui appelle cependant production *pseudo-membraneuse, fausse membrane*[2], la couche mortifiée de la muqueuse buccale. Je pourrais ajouter d'autres exemples, tels que ceux des lambeaux de la muqueuse digestive, etc., appelés à tort *fausses membranes* par quelques observateurs; mais les deux que j'ai cités me paraissent suffisants, car MM. les docteurs Semelaigne et Bergeron savaient parfaitement qu'ils avaient sous les yeux de véritables membranes, organisées primitivement; et cependant ils les ont désignées sous le nom de fausses membranes, à cause de leur aspect membraniforme[3].

[1] SEMELAIGNE, *De la dysménorrhée membraneuse et de la membrane dysménorrhéale,* thèses de Paris, 1851, n° 232, p. 10, 30 et 31.

[2] E. J. BERGERON, *De la stomatite ulcéreuse des soldats,* etc., in-8°, p. 105 et note, 1859.

[3] Il est même assez remarquable que M. Bretonneau ait démontré que la plupart des affections dites gangréneuses de la gorge étaient des productions pseudo-membraneuses difficiles à reconnaître à cause de leur aspect de sphacèle, et que M. Bergeron ait appelé fausses membranes de véritables mortifications de la muqueuse buccale, ressemblant à des exsudations plastiques. Ceci ne prouve qu'une chose, c'est l'embarras du langage médical à ce sujet.

Digitized by Google

I. DÉFINITION.

Les auteurs, en donnant une définition des fausses membranes, ont eu le plus souvent en vue celle des séreuses et ils ont insisté sur les phénomènes inflammatoires qui les accompagnent. Je vais rapporter plusieurs définitions, mais j'ai dû en restreindre le nombre sous peine de reproduire la longue liste des ouvrages écrits sur l'inflammation. La plupart d'ailleurs de celles que j'ai négligées ne sont que la reproduction presque textuelle de celles que j'ai transcrites.

Parmi les rares auteurs qui ont écrit spécialement sur les fausses membranes, nous trouvons Dupuytren, MM. Nepple et Villermé.

Dupuytren[1] s'exprime de la manière suivante : « Un des résultats de l'inflammation des membranes muqueuses et séreuses... est la production d'une matière blanche, opaque, plus ou moins épaisse, résistante et élastique, étendue comme une autre membrane, à la surface des membranes naturelles qui l'ont fournie (p. 47).

« Cette matière appelée *membrana falsa* (Morgagni), *pseudo-membrana* (Stoll), et *fausse membrane* par la plupart des médecins français, se forme plus rarement à la surface des muqueuses qu'à celle des séreuses (p. 48). »

Nepple[2] définit ainsi les fausses membranes : « On

[1] G. Dupuytren, *Propositions sur quelques points d'anatomie, de physiologie et d'anatomie pathologique*, thèses de Paris, collection in-8°, an XII, 1803, n° 379.

[2] P. F. Nepple, *Dissertation de physiologie pathologique sur les fausses membranes et les adhérences*, thèses de Paris, 1812, n° 56.

Digitized by Google

connaît sous ce nom, en anatomie pathologique, une matière blanchâtre, élastique, plus ou moins résistante, formée accidentellement à la surface libre d'un tissu membraneux et y adhérant avec une force variable.

Pour M. VILLERMÉ[1] : « La matière de l'exhalation des membranes séreuses, de l'exhalation et de la sécrétion des membranes muqueuses, altérée par l'inflammation, concrète et étendue comme une membrane à la surface de la véritable membrane qui l'a fournie, est ce qu'on appelle une *fausse membrane* (p. 7). »

Parmi le grand nombre d'auteurs qui, sans avoir traité spécialement des fausses membranes dans leurs écrits, s'en sont plus ou moins occupés, nous nous bornerons à indiquer ceux qui suivent :

BICHAT, dans son *Traité des membranes*[2], décrit dans un article spécial, sous le titre : *Des membranes contre nature*, l'enveloppe des kystes qu'il compare entièrement (p. 182) à une séreuse, et de plus la membrane des cicatrices. Il ne donne aucune définition de l'une ni de l'autre.

THOMSON, dans un traité célèbre[3], apprécie les conditions de production de la lymphe organisable (lymphe coagulante de Hunter)[4], mais il ne donne pas de définition précise des fausses membranes.

[1] L. R. VILLERMÉ, *Essai sur les fausses membranes*, thèses de Paris, 1814, n° 102, et *Dictionnaire des sciences médicales*, t. XXXII, p. 245.

[2] X. BICHAT, *Traité des membranes en général et de diverses membranes en particulier*. Paris, an VIII.

[3] J. THOMSON, *Traité médico-chirurgical de l'inflammation*, trad. Jourdan et Boisseau. Paris, 1827.

[4] JOHN HUNTER, sous le nom d'inflammation adhésive et de lymphe coagulante, a traité principalement des pseudo-membranes des séreuses

Digitized by Google

« Dans certains tissus, dans certains degrés et certaines espèces d'inflammation, au lieu de sérosité, il se sécrète une substance qui ressemble à la lymphe coagulable du sang, mais qui n'a pas encore été, que je sache, soumise à l'analyse chimique. Elle varie cependant d'une manière remarquable selon le degré et l'espèce d'inflammation et selon le tissu qu'elle envahit. Dans quelques cas, elle forme une substance inerte et non susceptible d'organisation; dans d'autres un solide vivant et susceptible d'organisation (p. 106).

« Les fausses membranes qui se forment accidentellement dans ces canaux muqueux (œsophage, estomac, intestins, vessie) pendant l'inflammation, et qu'on a quelquefois prises pour des exfoliations de la membrane interne, ne sont que le résultat d'une exsudation, opérée par des vaisseaux sécréteurs, d'une substance qui ressemble sous beaucoup de rapports à la lymphe caogulable... Cette exsudation doit être considérée comme un phénomène assez rare, et dans tous les cas où on l'a observée, elle n'a jamais, que je sache, présenté aucune marque de vascularité (p. 139).

« La lymphe coagulable ordinaire et même celle qui, dans les inflammations de la plèvre et du péritoine, s'épanche avec la sérosité, semblent ne pouvoir être pénétrées par les vaisseaux sanguins, ou, en d'autres termes, être incapables d'organisation et de vie. Ainsi, afin de distinguer la lymphe qui peut servir à la réunion des

et des cicatrices (*Œuvres complètes*, trad. G. Richelot, t. III, p. 360, 389, etc., 1840).

Digitized by Google

vaisseaux, et que les vaisseaux épanchent pour cet objet dans l'inflammation adhésive, je lui donnerai le nom de *lymphe coagulable organisable* ou simplement *lymphe organisable*. D'un autre côté, la lymphe épanchée par les membranes séreuses ou autres surfaces dans l'état d'inflammation, qui n'est pas capable de former une réunion vitale entre les surfaces qu'elle met en contact, serait, d'après cette nomenclature, appelée *lymphe inorganisable* (p. 219). »

M. le professeur Cruveilhier, dans un de ses premiers ouvrages[1], classant les adhérences en couenneuses, filamenteuses, celluleuses lâches, celluleuses serrées, et en celles qui ont lieu au moyen d'une fausse membrane organisée persistante, dit que les adhérences *couenneuses* ou *inorganiques* sont formées par une matière albumineuse, inorganique, étendue en membrane, et portant, pour cela, le nom de *fausse membrane*. Il ajoute : « Les fausses membranes peuvent se former sur toutes les faces libres naturelles et se forment nécessairement sur toutes les surfaces libres accidentelles, soit pour rétablir la continuité, soit pour la formation d'un tissu cutané nerveux (p. 145). »

En suivant le cours d'anatomie pathologique de ce professeur, j'y ai recueilli les notes suivantes au sujet des fausses membranes :

« La *fausse membrane* peut être définie *un produit de sécrétion qui se solidifie immédiatement et possède une tendance à l'organisation*. La fausse membrane est le seul

[1] J. Cruveilhier, *Essai sur l'anatomie pathologique*, 2 vol. in-8°.

Digitized by Google

moyen d'adhésion des surfaces séparées; ce moyen, d'abord provisoire, devient ensuite définitif. Pour avoir une bonne idée des fausses membranes, il faut les étudier sur les surfaces libres accidentellement, ou naturellement libres, ou dans l'épaisseur des organes. La fausse membrane qui appartient à un tissu est analogue à celle qui appartient à un autre tissu.

« La sécrétion pseudo-membraneuse constitue le second caractère de l'inflammation. En effet, toute inflammation s'accompagne de sécrétion de lymphe coagulable susceptible d'organisation, et c'est à cause de ce phénomène que Meckel disait de l'inflammation : « C'est une « congestion avec tendance à une production nou- « velle. »

« La sécrétion de la pseudo-membrane s'accompagne d'une exsudation de sérosité non coagulable avec production d'œdème; la sécrétion de la pseudo-membrane est aussi rapide que celle de la sérosité. Elle apparaît aussi bien dans les tissus enflammés privés du contact de l'air que dans ceux qui y sont exposés, sur les membranes et dans les parenchymes, dans les inflammations qui sont ou ne sont pas traumatiques. Cette sécrétion est commune à tous les tissus, et comme c'est principalement dans les séreuses qu'on l'a observée, on l'avait crue jadis propre aux séreuses. »

Dans son ouvrage le plus récent sur l'anatomie pathologique[1], M. le professeur Cruveilhier s'exprime ainsi

[1] J. Cruveilhier, *Traité d'anatomie pathologique générale*, dont trois volumes ont paru, 1849-1856.

Digitized by Google

au sujet des adhérences pseudo-membraneuses (t. I, p. 212) :

« Le moyen d'union des lèvres d'une plaie, dans l'adhérence immédiate, est une *pseudo-membrane*, c'est-à-dire un produit nouveau de sécrétion solidifié ou solidifiable, entrevu par les anciens, qui l'avaient désigné sous le nom de *suc nourricier, baume naturel, suc radical*, que les modernes ont appelé *lymphe coagulable* ou *organisable*, et les micrographes allemands *plasma* (*loc. cit.*, t. I, p. 219). »

BOSTON MEDICAL LIBRARY MAY 2 1964

C'est dans le prochain volume de son important travail que M. le professeur Cruveilhier traitera des fausses membranes produites par l'inflammation.

M. Gendrin constate avec soin[1] « que l'inflammation peut déterminer à la surface des muqueuses et des villeuses la formation de fausses membranes. Ce phénomène morbide dépend, dans un assez grand nombre de cas, du degré d'intensité, en général assez modéré de la phlegmasie. Cependant il se remarque aussi à tous les degrés de l'inflammation, depuis la phlogose la plus légère jusqu'à la phlegmasie qui devient gangréneuse par son intensité. Les épidémies d'angines couenneuses, de croups, en offrent des preuves (t. I, p. 609). »

Lobstein, après avoir traité[2] de la lymphe coagulée, ajoute que « toutes ces couches de lymphe plastique constituent ce que l'on appelle des *fausses membranes* (t. I, p. 283).

[1] A. N. Gendrin, *Histoire anatomique des inflammations*, 2 vol., 1826.

[2] J.-F. Lobstein, *Traité d'anatomie pathologique*, 1829.

Digitized by Google

M. le professeur Andral[1], en parlant des produits de sécrétion morbide organisables (t. I, p. 387), les comprend sous le terme générique de *pseudo-membranes*. Il dit que « les nombreuses variétés de formes que présente cette matière (organisable des séreuses) sont connues depuis longtemps sous le nom de *fausses membranes*. Souvent, en effet, elles offrent la plus grande ressemblance avec la membrane naturelle qu'elles recouvrent, et, dans tous les cas, elles sont le siége d'un travail qui a pour but définitif de les faire arriver, par une série de transformations, à un état où elles sont semblables, soit à une membrane séreuse, soit au tissu cellulaire apposé sur la surface adhérente de cette membrane (*loc. cit.*, t. I, p. 478, 479). »

M. Fr. Dubois (d'Amiens) fait remarquer[2] que « des substances coagulables peuvent être sécrétées en certains cas, et se déposer sur les surfaces libres des membranes séreuses, muqueuses, cutanées et vasculaires; on les a nommées *fausses membranes*. »

M. Pigné n'a pas défini nettement les pseudo-membranes[3]. Il parle de leur origine inflammatoire et de leur siége. « Les pseudo-membranes constituent un des produits de l'inflammation; on les rencontre non-seulement dans les canaux et dans les cavités qui existent à l'état normal, mais encore elles se déposent dans l'intérieur de certaines cavités accidentelles et dans l'épaisseur

[1] G. Andral, *Précis d'anatomie pathologique*, 1829.

[2] Fr. Dubois (d'Amiens), *Traité de path. générale*, t. I, p. 212, 1837.

[3] J.-B. Pigné, *Annales de l'anatomie et de la physiologie pathologiques*, in-4°.

Digitized by Google

même des organes. » Il considère quatre périodes d'évolution pour les pseudo-membranes séreuses à l'exemple de Dupuytren. Le dépôt de lymphe plastique, produisant plus tard l'induration des tissus, est pour lui une fausse membrane (p. 68 et 71).

Pour M. H. Lebert[1] : « Comme la fibrine sortie des capillaires et cessant d'être sous l'influence vivifiante de la circulation tend à se coaguler, soit sous forme pelliculeuse, soit sous forme globuleuse en se mélangeant dans les globules avec d'autres éléments, on a appelé ce genre d'exsudation la formation de *fausses membranes* (t. I, p. 34). »

Dans son *Traité d'anatomie pathologique*[2], le même auteur s'exprime ainsi en parlant de l'*exsudation inflammatoire* : « On peut opposer à l'exsudation séreuse non coagulable l'exsudation coagulable ; c'est celle-ci que l'on a appelée *fibrineuse*.... L'exsudation fibrineuse peut laisser déposer le principe coagulable sous forme simplement pelliculaire, transparente ou légèrement jaunâtre, ne montrant au microscope qu'une structure fibroïde ou des granulations moléculaires très-fines, sans développement cellulaire. C'est la *fausse membrane* réduite à sa plus simple expression.... Les deux principales formes de l'exsudation coagulable non corpusculaire sont l'exsudation gélatiniforme et l'exsudation diphthéritique. Quant à l'exsudation coagulable renfermant des pelli-

[1] H. Lebert, *Physiologie pathologique*, 2 vol. in-8°, 1845.

[2] H. Lebert, *Traité d'anatomie pathologique générale et spéciale*, etc., in-folio avec atlas, 1857.

Digitized by Google

cules fibrineuses sans cellules, elle n'est pas commune et ne constitue, en thèse générale, que l'état initial de ces liquides, qui, un peu plus tard, constitueront une véritable émulsion de corpuscules dans du sérum, mêlée des coagulations fibrino-corpusculaires que l'on appelle plus particulièrement *fausses membranes* (t. I, p. 42). »

Le professeur Vogel[1] ne définit pas et ne décrit même pas les fausses membranes ; il parle seulement de leur mode de production et d'organisation (p. 500, 508 et 519).

Dans ses remarquables leçons sur l'inflammation[2], M. Paget s'est beaucoup occupé des exsudations. Pour lui, il y a production, dans les inflammations de bonne nature d'une lymphe fibrineuse, et, dans les inflammations de nature mauvaise ou inférieure, d'une lymphe corpusculaire (*lymphe euplastic*, *cacoplastic* et *aplastic* de Williams[3]). Je n'ai pas su trouver dans ces leçons une définition nette des fausses membranes.

Le professeur Rokitansky[4] a distingué l'inflammation en catarrhale, exsudative, croupale ou diphthérique. Il s'est extrêmement occupé des blastèmes et des exsudations ; il leur a fait jouer le plus grand rôle pour la formation de produits nouveaux dans l'organisme (t. I, p. 83, 130, 140, 149). Plusieurs figures de son livre repré-

[1] J. Vogel, *Traité d'anatomie pathologique générale*, trad. Jourdan, 1847.

[2] Paget, *Lectures on inflammation* (*London medical Gazette*, t. XLV et XLVI, 1850).

[3] Williams, *Principes of medicine*, 3e édit., 1856, p. 355 et suiv.

[4] C. Rokitansky, *Lehrbuch der pathologischen Anatomie*, 3e éd., 1855.

Digitized by Google

sentent de fausses membranes pleurales à divers degrés de développement (*fig.* 25, 26, 62, 72, etc.).

M. E. Gintrac fait observer que [1] « si l'exsudation plastique se dépose sur une surface libre, comme celle de la peau ou d'une muqueuse, la couche qu'elle produit constitue une sorte de tégument nouveau, une lame surajoutée, une *pellicule* ou *fausse membrane.* »

M. Ch. Robin [2] réserve « le nom de *pseudo-membranes* aux productions morbides disposées en couches ou membranes, mais qui n'ont de celles-ci que l'apparence et qui ne sont pas organisées, etc. » Il en distingue les productions pseudo-membraneuses aptes à devenir organisées (p. 517).

Pour M. Houel [3], « la *fausse membrane* peut être définie, une sécrétion qui se solidifie et qui a une tendance à l'organisation. L'identité qu'elle présente dans tous les tissus prouve qu'elle a une source commune qui est le réseau capillaire (p. 16). Une classification physiologique de l'exsudation.... est difficile à établir; il est cependant deux types assez distincts à savoir : l'exsudation organisable et l'exsudation séreuse (p. 18). »

M. Monneret étudie [4] avec soin l'exsudation plastique sur les surfaces libres : « .... La liqueur du sang, extravasé d'abord à l'état d'un liquide onctueux et transparent, se

[1] E. Gintrac, *Cours théorique et clinique de pathologie interne*, t. II, p. 591, 1853.

[2] Ch. Robin et Littré, *Dictionnaire de médecine* de Nysten, 10e édition, 1855.

[3] Houel, *Manuel d'anatomie pathologique générale et appliquée*, 1857.

[4] E. Monneret, *Traité de pathologie générale*, 1857.

Digitized by Google

solidifie, et s'appliquant sur le tissu, y prend des formes un peu différentes suivant la disposition anatomique des organes. Sur les membranes séreuses qui couvrent les cavités splanchniques, le plasma s'étale en couches minces superposées, développées en plusieurs fois et connues sous le nom de *fausses membranes* (t. II, p. 260). »

Il m'aurait été facile de multiplier ces citations déjà nombreuses en empruntant quelques passages aux travaux de CARSWELL[1], de BENNETT[2] et de KÜSS[3]; à ceux de REINHARDT, BRUECKE, WARTON-JONES, GLUGE, HENLE, REDFERN, VIRCHOW, etc., etc. J'ai voulu seulement indiquer les principales manières dont on a compris et défini les fausses membranes, pour montrer la différence des divers points de vue sous lesquels elles ont été examinées.

Le mot *fausse membrane* doit être pris, à mon avis, comme terme générique, dans un sens étendu et non restreint, servant à indiquer des productions morbides, anormales. Il faut absolument en séparer les productions membraniformes résultant de l'exfoliation d'une partie superficielle quelconque du corps, cette partie étant normale et primitivement organisée.

D'après ce qui précède, je crois pouvoir donner la définition suivante : *Une fausse membrane est une production morbide, déposée le plus souvent sur une surface tégumentaire, muqueuse ou séreuse, quelquefois sur une surface*

[1] R. CARSWELL, *Pathological anatomy*, 1838 (Inflammation, Analogous tissues).

[2] H. BENNETT, *Treatise on inflammation*. Édimbourg, 1844.

[3] E. KÜSS, *De la vascularité et de l'inflammation*, p. 22 et 46, 1846.

Digitized by Google

accidentelle, et formée ou exsudée par la partie du corps qu'elle revêt.

Les avantages de cette définition sont de comprendre les kystes qui ne sont pas produits sur une surface tégumentaire et qui cependant ont une fausse membrane [1]. Cette définition comprend aussi le tissu cicatriciel primitif ou secondaire, qui est un dépôt de blastème organisable, donnant naissance à un tissu qui avec le temps se resserre de plus en plus en perdant ses vaisseaux. Je vais parler bientôt des fausses membranes des séreuses, si remarquables par leur organisation réelle, leurs transformations et même leurs maladies.

On peut voir qu'une muqueuse mortifiée et chassée du corps sous une apparence membraniforme ne saurait être une fausse membrane, d'après ma définition. Le tissu mortifié n'est pas produit avec exsudation par la partie du corps qu'il a revêtu; il était primitivement organisé.

Le terme *fausse membrane* devant être pris dans un sens très-général, ainsi que je l'ai dit, on trouve qu'il y a un grand nombre d'espèces de *fausses membranes*, aussi les fausses membranes existent-elles dans les maladies bien plus souvent que ne le ferait croire un examen superficiel. On trouve, en effet :

[1] Les kystes, au moment où ils naissent, sont formés par une pseudo-membrane molle, floconneuse, très-peu consistante, se détachant facilement de la surface adjacente du foyer qui offre tous les caractères d'une inflammation aiguë plus ou moins intense; on trouve même les produits de cette inflammation, en quantité en vérité ordinairement très-petite, mais bien évidente, sous la pseudo-membrane du kyste. (Gendrin, *Hist. anat. des inflammations*, t. II, p. 532.)

Digitized by Google

Les fausses membranes de la diphthérie déposées sur les muqueuses des voies digestives, respiratoires, etc., ou bien sur divers points de la surface cutanée du corps;

Les fausses membranes non diphthériques du coryza couenneux, de la bronchite pseudo-membraneuse ou fibrineuse, de l'ophthalmie pseudo-membraneuse, de l'entérite couenneuse simple;

Les concrétions et les pellicules membraniformes du muguet;

Les fausses membranes de la stomatite ulcéro-membraneuse, de l'herpès bucco-pharyngé pseudo-membraneux, de la scarlatine angineuse pultacée;

Les enduits d'épaisseur variable exsudés dans la cavité bucco-pharyngienne, sur la muqueuse ou sur des ulcérations de nature diverse;

Les fausses membranes résultant de l'action du tartre stibié, du mercure, etc.;

Celles qui sont produites dans l'intestin par la dysenterie, les diverses concrétions muqueuses et gélatiniformes intestinales;

Les fausses membranes et les concrétions muco-fibrineuses plus ou moins épaisses qui accompagnent diverses affections des voies génito-urinaires; celles qu'on rencontre sur le col de l'utérus, dans le vagin, etc.; les filaments tubuliformes qui se détachent du rein malade;

Les fausses membranes qui peuvent recouvrir les plaies anciennes, les ulcères chroniques;

Celles qui se développent dans certaines formes de la pourriture d'hôpital;

Digitized by Google

Les disques pseudo-membraneux des vésico-pustules de la variole;

Les enveloppes accidentelles des kystes, des abcès, etc.;

Toutes les fausses membranes des séreuses, celles de la plèvre, du péricarde, du péritoine, de la tunique vaginale, de l'arachnoïde; celles des cavités articulaires; celles qui se déposent dans un vaisseau enflammé, etc.;

Les fausses membranes qui apparaissent à la surface des solutions de continuité récentes, et les diverses cicatrices en voie de formation.

On ne doit point admettre comme *fausse membrane* le dépôt au sein même des tissus, dans la trame des organes, de l'exsudat ou du blastème organisable épanché à la suite de l'inflammation. Malgré l'autorité de plusieurs auteurs estimables, qui ont donné ce nom à l'épanchement diffus du blastème, leur exemple ne me paraît pas devoir être suivi. J'admets, du reste, comme parfaitement réelle cette production, sur les transformations de laquelle le professeur Rokitansky a surtout insisté; mais je crois aussi, avec le professeur Virchow[1], que, dans certaines inflammations, qu'il appelle parenchymenteuses, il n'y a pas de fibrine exsudée, mais seulement un travail hypertrophique spécial. La classe des inflammations constitue, en pathologie, un ensemble hétérogène quant aux phénomènes particuliers qu'elles présentent, et à l'action intime qu'elles exercent sur les éléments de nos tissus. Ne m'occupant que des produc-

[1] *Voy.* ses *Archives*, t. IV, p. 261, 1852.

Digitized by Google

tions pseudo-membraneuses réelles, je n'insiste pas plus longtemps sur ce sujet.

II. CLASSIFICATION.

Les diverses fausses membranes ne composent pas un groupe uniforme, mais, au contraire, très-diversifié, à cause des différences qu'elles présentent suivant leurs causes, les organes où on les trouve, leur composition anatomique et leur terminaison.

Sur la même région du corps, on peut rencontrer plusieurs productions membraneuses dissemblables; telles sont les fausses membranes diphthériques, ou cantharidiennes, ou varioleuses, ou cicatricielles, etc., qui n'ont d'autre point de contact entre elles que d'être rangées parmi les productions morbides, anormales, offrant les caractères que j'ai donnés dans ma définition.

On pourrait diviser les produits morbides pseudo-membraneux en deux grandes sections, suivant leur non persistance ou leur persistance dans notre organisme. On aurait ainsi :

1° FAUSSES MEMBRANES QUI NE PERSISTENT PAS.

Celles de la diphthérie des muqueuses et de la diphthérie cutanée, et en outre les diverses exsudations couenneuses nasales, laryngées, bronchiques, oculaires, intestinales, génito-urinaires;

Les fausses membranes bucco-pharyngiennes du muguet; des stomatites et des angines ulcéro-membraneuse, herpétique, scarlatineuse, etc. ;

Digitized by Google

Celles qui se produisent sous l'influence du tartre stibié, du mercure, de la cantharidine, etc.;

Les pellicules qui se renouvellent fréquemment sur les ulcérations diverses, les plaies anciennes, les vésicatoires, et celles qu'on observe dans la pourriture d'hôpital;

Les disques varioleux;

Plusieurs lamelles membraniformes détachées des surfaces séreuses ou formées par du sang coagulé; les concrétines sanguines simples, les blocs erratiques vasculaires.

2° FAUSSES MEMBRANES QUI PERSISTENT.

Un très-grand nombre des fausses membranes des séreuses, déjà énumérées (p. 57);

Les cicatrices et les adhérences morbides diverses.

On a dit que toutes les fausses membranes des séreuses étaient persistantes et que celles des muqueuses ne persistaient pas. On peut se convaincre facilement qu'une semblable division ne serait pas exacte. Il y a de fausses membranes des séreuses qui, consistant principalement en matériaux solides du sang, fibrine épanchée, etc., ne s'organisent jamais et peuvent être reprises par l'absorption. On voit d'ailleurs que la deuxième section renferme presque tous les produits plastiques des séreuses, alors que l'inflammation n'a pas dépassé certaines limites, quand les fausses membranes adhèrent encore aux parois; elle comprend, en outre, les cicatrices diverses. On peut remarquer de plus que, dans les fausses membranes qui persistent, presque

Digitized by Google

toutes finissent par s'organiser; des vaisseaux sanguins s'y développent ainsi que des lymphatiques[1] et des nerfs[2]. Ces faits d'organisation, extrêmement remarquables, doivent, ce me semble, dominer la classification des productions pseudo-membraneuses.

Les premiers historiens des fausses membranes avaient seulement eu en vue les productions plastiques organisables des séreuses, et ils avaient insisté sur les périodes de formation, d'accroissement et d'organisation, ainsi que je l'ai déjà fait remarquer.

La véritable classification à établir dans les fausses membranes me semble donc devoir être tirée de leur inaptitude à l'organisation future ou de leur propriété de pouvoir s'organiser par la suite. Cette démarcation est évidente; elle a frappé tous les observateurs; elle sépare nettement en deux sections tranchées des produits morbides différant par leurs éléments anatomiques et leurs

[1] A.-F.-H. DE LESPINASSE, *Spec. anat. path. de vasis novis pseudomembranarum tam art. quam ven. quam lymphat.* Traj. ad Rhen., 1842. La vascularisation des néo-membranes a été depuis longtemps constatée et leurs vaisseaux sanguins ont été injectés par un grand nombre d'anatomistes. M. Lebert a fait représenter (pl. III, fig. 4 et 5), dans le grand atlas de son *Traité d'anatomie pathologique,* les vaisseaux artériels veineux et lymphatiques d'une fausse membrane de la cavité péritonéale préparée par M. Ch. Robin (*voy.* aussi la pl. CLXII, fig. 5). Le professeur Schrœder van der Kolk a injecté les lymphatiques d'une fausse membrane située entre l'utérus et le rectum; M. Houel a vu cette pièce à Utrecht. Blandin affirmait qu'il avait injecté les lymphatiques des fausses membranes pleurales. M. Sappey m'a dit récemment qu'il n'était pas encore parvenu à injecter les lymphatiques des fausses membranes.

[2] VIRCHOW, *Verhandl. der phys. med. Gesellsch. zu Würzburg,* 1 B. 1850 (nerfs des fausses membranes pleurales et péritonéales).

Digitized by Google

propriétés physiologiques et pathologiques. Les fausses membranes qui ne s'organisent point et qui siégent le plus souvent sur les muqueuses, sont composées, en majeure partie, de fibrine exsudée. Les fausses membranes qui s'organisent occupent presque toujours les surfaces séreuses et renferment moins de fibrine; mais celle-ci est unie, dans les proportions convenables, à d'autres éléments qui composent le blastème dans l'intérieur duquel les éléments embryo-plastiques, puis les éléments du tissu cellulaire ou lamineux, peuvent se former.

Il est pour moi hors de doute que la fibrine extravasée ne s'organise jamais[1]. Je l'ai retrouvée, pendant mon internat à la Salpétrière, dans les caillots apoplectiques les plus anciens et dont les dépôts sanguins, les éléments liquides avaient été repris par l'absorption interstitielle. La fibrine non résorbée dans les fausses membranes pleurales, péritonéales[2], etc., qui ne sont pas organisées, est quelquefois aussi reconnaissable plusieurs années après l'accident qui a produit ces fausses membranes que les premiers jours de leur formation. Le plus souvent elle est mélangée de granulations élémentaires qui l'entourent et masquent presque entièrement l'aspect fibrillaire. Il est même difficile parfois de distinguer dans une masse

[1] Cruveilhier, *Traité d'anatomie pathologique*, t. I, p. 219, 1852; — Monneret, *Comptes rendus hebdomad. des séances de l'Acad. des Sciences*, t. XXXV, p. 101, juillet 1852, et *Gaz. méd.*, 1852; — Robin et Verdeil, *Traité de chimie anatomique et physiologique*, t. III, p. 261, 1853.

[2] *Voy.*, dans les fausses membranes de la plèvre et du péritoine, un exemple que je rapporte et que j'avais communiqué à M. le docteur Ch. Robin.

Digitized by Google

membraniforme la striation de la fibrine de la striation produite par des éléments du tissu lamineux, par de vraies fibres lamineuses. On y parvient en général en mettant de l'acide acétique dans les préparations qu'on place sous le microscope. La fibrine pâlit et n'offre jamais de noyaux ni de corps embryo-plastiques; elle ne s'est pas transformée; elle est devenue pâle et s'est dissociée en granulations, mais elle n'a pas revêtu de nouveaux caractères. La fibrine ne s'est pas organisée à la manière d'un blastème.

Du reste, les épanchements sanguins, disposés en lames étendues et en couches plus ou moins épaisses, s'altèrent le plus souvent après un temps variable. Voici ce que j'ai observé sur le mode de destruction et de résorption des éléments solides (fibrine, globules rouges ou hématies, globules blancs ou leucocytes) qui composent ces épanchements membraniformes.

Les fibrilles de la fibrine, si faciles à reconnaître (*voy.* pl. II, fig. 1, et pl. III, fig. 1, 2, etc.) à leur disposition en treillis ou en faisceaux, perdent la netteté de leurs contours. Ces fibrilles pâlissent et offrent une apparence granuleuse, puis elles disparaissent en se dissociant et en se désagrégeant. On n'aperçoit, à la place occupée par la fibrine, que des granulations moléculaires dont quelques-unes sont encore placées bout à bout et forment des séries linéaires.

Les globules rouges sont composés, comme on le sait, de globuline et d'hématine; cette dernière substance se sépare, elle forme des granulations régulières ou irrégulières, rougeâtres, parfois de petits amas que l'acide

Digitized by Google

acétique n'attaque point. La globuline reste incolore et est résorbée bien plus rapidement que l'hématine. Il se dépose parfois des cristaux d'hématoïdine dont j'ai noté la présence. Quand la globuline des globules rouges, quand les globules blancs et les autres éléments du sang épanché ont disparu en partie, il existe une teinte rougeâtre ou jaunâtre qui est produite ordinairement par des grains d'hématine, souvent par des éléments graisseux. Ces derniers, sous forme de granulations et de vésicules, persistent dans la trame fibrineuse jusqu'à ce que finalement elle soit reprise par l'absorption.

Il n'est point facile de distinguer, par un mot convenablement formé, les fausses membranes persistantes et qui s'organisent de celles qui ne s'organisent pas. On ne peut pas dire *fausses membranes véritables*, et cependant les fausses membranes de formation pathologique et organisées ne sont pas autre chose. Le mot de *membrane accidentelle* ne saurait convenir, toutes les fausses membranes sont accidentelles. M. Charles Robin et moi-même avions trouvé le nom de *néo-membrane*[1], nom hybride à la vérité, mais qui fait bien comprendre qu'il s'agit d'une membrane organisée et réelle, quoique résultant d'une formation anormale.

Je diviserai, par conséquent, toutes les productions pseudo-membraneuses en deux grandes sections : les *fausses membranes* composées en majeure partie de fibrine

[1] *Voy.* Robin et Verdeil, *Traité de chimie anatomique et physiologique*, t. III, p. 239, 1853 ; et *Dictionnaire* dit *de Nysten*, 10e édition, p. 848, 1855.

Digitized by Google

exsudée ou d'épithélium desquammé, etc., et les *néo-membranes* formées par un blastème plus ou moins apte à revêtir les caractères de l'organisation vasculaire.

1° FAUSSES MEMBRANES.

Productions pseudo-membraneuses de la diphthérie; productions couenneuses simples des diverses muqueuses bucco-pharyngienne, intestinale, nasale, laryngée, bronchique, oculaire et génito-urinaire.

Pellicules des ulcères chroniques, des plaies, de la pourriture d'hôpital.

Disques varioleux.

Concrétions sanguines, membraniformes et tubulées.

2° NÉO-MEMBRANES.

Les fausses membranes adhérentes des séreuses.

Les diverses adhérences et cicatrices.

J'ai classé le disque de la vésico-pustule varioleuse parmi les fausses membranes non persistantes, et c'est un des points que je crois nouveaux dans ce travail. J'envisage le disque varioleux comme devant empêcher la cicatrice du derme.

Les enveloppes des kystes, des cavernes pulmonaires, des trajets fistuleux, etc., persistent en suivant la marche du tissu cicatriciel, quand le corps étranger enkysté ou le liquide du kyste ont été expulsés par la nature ou par l'art. C'est en se plissant, en se fronçant sur elles-mêmes et en subissant une transformation fibreuse, parfois grais-

Digitized by Google

seuse et crétacée, que les cavernes pulmonaires peuvent guérir [1].

Les trajets fistuleux sont de deux sortes : les uns conduisent le pus ou un liquide hétérogène, les autres sont produits par l'art pour obvier à une imperforation, pour rétablir le cours d'un liquide normal de l'économie. Ces derniers peuvent-ils, après avoir été tapissés par les éléments d'une cicatrice véritable, avoir finalement leurs parois recouvertes par une membrane muqueuse ? L'observation n'a pas encore définitivement élucidé ce point d'anatomie pathologique [2]. Je dois dire, pour ma part, que les trajets fistuleux, de diverses espèces, que j'ai examinés, ne m'ont présenté qu'une surface muqueuse et non une véritable membrane muqueuse, avec son chorion et ses glandules. Si les transformations successives du blastème vont jusqu'à reproduire des extrémités entières chez les vertébrés les plus inférieurs, il n'en est point ainsi chez l'homme, dans certains cas, pour la production complète de simples membranes.

Nous pouvons, en terminant ce paragraphe, définir facilement les fausses membranes de la diphthérie en disant : Ce sont des *productions plastiques, morbides, déposées sur une surface tégumentaire, peau ou muqueuses, exsudées sur la place qu'elles ont revêtue et ne persistant pas.*

[1] C. Rogée, *Essai sur la curabilité de la phthisie pulmonaire,* etc. (Archives gén. de médecine, 3e série, t. v, p. 290 à 302, 1839).

[2] Villermé, *Dict. des sciences médicales,* t. xxxii, p. 238 et suiv., 1819.—G. Andral, *Précis d'anatomie pathologique*, t. i, p. 252 et suiv., 1829.— Förster, *Manuel d'anat. pathol.*, trad. Kaula, p. 100, 1853. — Cruveilhier, *Traité d'anat. pathol. générale,* t. iii, p. 939, 1856.

Digitized by Google

§ 3.

ÉTUDE SPÉCIALE DES FAUSSES MEMBRANES DE LA DIPHTHÉRIE.

Nous étudierons ces fausses membranes : 1° à l'œil nu, dans leur forme, leur couleur, leur consistance, etc.; nous les suivrons sur les divers endroits où elles siégent, puis nous décrirons l'état de la muqueuse ou de la surface sous-jacente; 2° nous examinerons la structure et la texture des fausses membranes diphthériques, au moyen des verres grossissants; 3° avec l'emploi des réactifs chimiques.

I. EXAMEN A L'ŒIL NU.

Envisagée d'une manière générale dans la diphthérie caractérisée, intense et primitive, la fausse membrane diphthérique présente *deux faces :* l'une superficielle, libre, qui frappe la vue de l'observateur, l'autre profonde et adhérente.

La *forme* est ordinairement ovalaire ou irrégulièrement polygonale, quand la fausse membrane est peu étendue. On la voit ainsi sur les amygdales, le voile du palais ou le fond du pharynx.

Cette forme se modifie beaucoup; elle peut rappeler l'aspect de lanières plus ou moins étroites et rubanées, parfois dentelées sur les bords; de lambeaux irréguliers, de plaques, de tuyaux arrondis, de demi-cylindres, etc., suivant les divers endroits où les fausses membranes ont pris naissance.

Digitized by Google

En se moulant sur la saillie des amygdales, des piliers et surtout de la luette, les productions plastiques constituent des gaînes enveloppant ces organes. La luette est coiffée d'une sorte de doigt de gant qui se détache tout d'une pièce et qui se retourne sur lui-même. Cette disposition est remarquable [1].

L'*étendue* peut être considérable. Le produit morbide peut occuper à la fois l'arrière-gorge, tout l'arbre aérien, envahir même la peau dénudée. Parfois une fausse membrane unique occupe un point limité des voies respiratoires; mais c'est l'exception. Dans certains cas, plusieurs fausses membranes se manifestent simultanément au pharynx, dans la trachée, aux organes génitaux ou à l'anus, etc.

L'*épaisseur* des fausses membranes diphthériques est très-variable; elles sont parfois minces et transparentes, au point d'être très-difficilement reconnues, et d'autres fois très-épaisses et stratifiées, formées de couches superposées et séparables. On peut dire cependant, en général, que celles de la diphthérie primitive sont épaisses de 1 à 10 millimètres et plus, et qu'elles n'ont point l'aspect mince et foliacé des pseudo-membranes de la diphthérie secondaire.

Leur *couleur* est généralement grisâtre ou d'un blanc grisâtre peu après leur formation; elles sont très-rarement

[1] P. Bretonneau, *Traité de la diphthérite*, p. 206, 409-410, 1826. — Guersent, *Dict. en* 30 *vol.* ou *Répertoire gén. des Sc. méd.*, t. III, p. 117, 1833.— Isambert, *Des affections diphthéritiques et spécialement de l'angine maligne observées à Paris en* 1855 (Archiv. gén. de méd., 5e série, t. IX, p. 330, 1857).

Digitized by Google

d'un blanc pur. Il est fréquent d'observer un pointillé rougeâtre, dû à des ecchymoses ou extravasations sanguines capillaires; mais un des caractères les plus remarquables, c'est la teinte roussâtre, brunâtre, noirâtre, que prennent les exsudations diphthériques déjà anciennes et prêtes à se détacher. Cette couleur brunâtre et l'odeur qu'elles exhalent sont propres, du reste, aux fausses membranes du pharynx; celles de la trachée et des bronches ne l'ont point le plus souvent.

La *consistance* des fausses membranes diphthériques est grande; elles sont épaisses, élastiques, quand elles sont bien formées; elles ressemblent alors à la couenne lardacée à laquelle on les a si souvent comparées; elles ne sont pas friables, mais résistantes. On les déchire par lambeaux assez étendus.

Leur *ténacité* est remarquable. On ne peut les rompre facilement, de même qu'on ne peut les écraser ni les diviser en grumeaux.

Leur *adhérence* est forte. Elles tiennent au tissu sous-jacent, qui saigne quand on les en sépare brusquement ou sans précaution. Cette adhérence cesse quand d'autres fausses membranes plus récentes poussent l'ancienne qui se détache ou qui se désagrége. Elles pendent alors comme des lambeaux sphacélés, dont elles ont l'aspect au plus haut point.

La face profonde ou adhérente a pris l'empreinte de la surface qu'elle recouvrait. Elle en reproduit par des creux les aspérités et les saillies, et par des reliefs les dépressions diverses. Au début, la coloration grisâtre ou blanchâtre de cette face profonde peut offrir une teinte

Digitized by Google

rosée ou une ponctuation rouge provenant d'imbibitions ecchymotiques. Plus tard elle change, devient jaunâtre ou brunâtre, mais à un degré moindre que la face libre. Cette face profonde ou adhérente de la fausse membrane, vue dans l'eau, est ordinairement villeuse et comme veloutée.

La *muqueuse sous-jacente* aux productions plastiques varie d'aspect, suivant qu'on l'examine près du début de l'affection, ou quand le produit morbide s'est manifesté depuis un certain temps.

Dans le principe, la membrane muqueuse est rarement pâle[1], presque toujours elle est congestionnée. Les vaisseaux capillaires sont gorgés de sang, et ils forment des taches pointillées, rouges, dans les endroits où ils sont très-abondants, par exemple, autour des glandules.

Si on enlève une fausse membrane diphthérique, on trouve au-dessous d'elle la muqueuse lisse ou un peu grenue, fortement arborisée de traits rouges. Quand la fausse membrane a été détachée avec soin, il n'y a pas d'écoulement sanguin; mais quand l'ablation a été faite trop

[1] M. Daviot a remarqué, pendant une épidémie de diphthérie, que les parties qui allaient être recouvertes de l'exsudation plastique avaient une coloration transparente, comme œdémateuse et comparable à la teinte d'un morceau de chair blanchi par le contact de l'eau bouillante. Bientôt apparaissaient de petits points vésiculeux qui d'abord séparés se réunissaient et se transformaient en plaques d'un aspect lardacé, etc. M. Daviot ayant noté ensuite que les plaques étaient entourées d'un cercle d'un rouge vif, il est évident que la muqueuse était alors congestionnée. [*Relation historique d'une épidémie de diphthéropathie, etc., observée dans le département de Saône-et-Loire et de la Nièvre, pendant les années* 1841, 1842, 1843 et 1844 (Gaz. méd. de Paris, 1846, p. 179).]

Digitized by Google

rapidement et sans précautions suffisantes, le sang paraît par déchirure des capillaires.

Quand la fausse membrane est formée depuis longtemps, il survient d'autres phénomènes. La muqueuse est infiltrée de sérosité, le tissu cellulaire ou lamineux sous-muqueux est engorgé, et la concrétion plastique infiltrée elle-même paraît comme enchâssée dans le boursouflement des tissus. Les vaisseaux capillaires se sont rompus et ont produit des ecchymoses; la fausse membrane est devenue rougeâtre par places, comme la muqueuse. Celle-ci est grenue, à peu près intacte, ayant encore au-dessous d'elle de l'épithélium en voie de formation; ou bien elle est manifestement exulcérée ou même ulcérée, frappée de mortification superficielle.

J'ai vu des exemples incontestables de gangrène, soit de l'amygdale, soit du tissu muqueux pharyngé sous-jacent à la plaque diphthérique. On ne peut révoquer en doute cet état de la muqueuse. Plusieurs épidémies de diphthérie, entre autres celle de 1858-59, que nous venons de traverser, ont été remarquables par une tendance gangréneuse[1] ou ulcéreuse[2]. Dans d'autres épidémies,

[1] A. Becquerel, *Relation d'une épidémie d'affections pseudo-membraneuses et gangréneuses qui a régné à l'hôpital des Enfants malades de Paris, dans le cours de l'année* 1844 (Gazette médicale, 1843). — Isambert, *Arch. gén. de méd.*, 5e série, t. IX, p. 328, 1857. — Bouillon-Lagrange, *Quelques remarques sur l'angine couenneuse épidémique* (Gaz. hebdom., t. VI, p. 388, 422, 1859).

[2] H. Roger, *Des ulcérations de la trachée-artère produites par le séjour de la canule après la trachéotomie* (Archiv. gén. de médecine, 5e série, t. XIV, p. 176 et 185, 1859).

Digitized by Google

au contraire, la muqueuse était presque intacte ou tout à fait intacte.

La fausse membrane diphthérique ayant envahi la *trompe d'Eustache,* offre la forme de ce conduit sur lequel elle s'est moulée.

On a trouvé aux fausses membranes produites dans l'*œsophage* par extension de celles du pharynx, l'apparence rubanée ou celle de bandes plus ou moins larges, etc. Elles occupent souvent la partie postérieure de ce conduit. Parfois ces fausses membranes sont plus étendues et tubuleuses; elles ont la forme de tubes complets, ou de cylindres épais et résistants[1], s'étendant sur toute la longueur de l'organe et jusque dans l'estomac.

Très-rarement, les fausses membranes œsophagiennes se sont prolongées dans l'*estomac* sous l'aspect de tractus

[1] Cruveilhier, *Essai sur l'anatomie pathologique,* t. I, p. 146, 1816. — Aimé Grimaud, *Journal complém. des sciences médicales*, t. XI, p. 235, 1821. — P. Bretonneau, *Traité de la diphthérie,* p. 34, 37 et 177, 1826. — P.-A. Ferrand, *Thèses de Paris,* n° 234, p. 12 et 20, 1827. — Lespine, *Archiv. gén. de méd.*, t. XXIII, p. 519, 1830. — A. Millard, *De la trachéotomie dans les cas de croup* (Thèses de Paris, 1858, p. 217 et 241). — A. Espagne, *De la diphthérite*, etc. (Thèses d'agrégation, Montpellier, 1860, p. 104).— J'ai tenu à prouver l'existence irrécusable des fausses membranes diphthériques œsophagiennes, parce qu'elle a été mise en doute dans les *Archives de médecine* (4e série, t. XXII, p. 142 et 143) et même formellement niée (5e série, t. IX, p. 370). Les fausses membranes de l'œsophage, rapportées et figurées par M. H. Lebert dans son *Traité d'anatomie pathologique* (obs. CCXXIII, t. I, p. 718 et atlas, pl. LXXVIII, fig. 3 et 4, 1857) appartiennent à la diphthérie secondaire.

Digitized by Google

très-minces[1], et de bandes pouvant aller du cardia jusqu'au pylore[2].

Les *fausses membranes intestinales* produites par la diphthérie sont très-rares. Je ne les ai point observées. M. Bretonneau ne les a pas décrites dans son *Traité de la diphthérite*[3]. Voici ce qui en a été dit d'une manière générale : « L'entérite pseudo-membraneuse se montre rarement isolée; presque toujours, quand on l'observe, elle accompagne l'angine couenneuse ou le croup. Je l'ai vue deux fois et deux fois dans cette circonstance. MM. Guersent, Bretonneau, Guibert, Louis, ne l'ont également observée que dans ce cas.... Cette maladie semble former, avec l'angine couenneuse et le croup, un

[1] E. Vidal, *Bulletins de la Soc. anat.*, 2e série, t. I, p. 90, 1858.

[2] G. Andral, *Précis d'anatomie pathologique*, t. II, p. 161 (obs. chez une fille de douze ans).

[3] Je dois faire remarquer que M. Bretonneau, dont on invoque l'autorité à propos de la diphthérite intestinale, dit expressément (p. 437 de son *Traité*) : « Je ne pense pas que l'enduit couenneux qui recouvre la membrane muqueuse ecchymosée et un peu rugueuse au rectum, soit un produit de l'inflammation diphthéritique; il est bien plus que probable que l'inflammation de la dernière extrémité du tube digestif, de même que les ecchymoses de l'éponge pulmonaire, sont une conséquence de la cachexie mercurielle. »

Il existe encore beaucoup de vague dans l'étude de ces fausses membranes intestinales; toutefois, la grande quantité de matières concrètes pseudo-membraneuses rendues par les malades dans plusieurs épidémies, prouve que l'intestin peut se revêtir de pseudo-membranes épaisses et consistantes (voy. *Gaz. hebdom.*, t. VI, p. 388 et 389, obs. III et IV, et p. 439, 1859). Il ne faut pas croire qu'il s'agit toujours de mucus concret. Ketelaer, dans son traité *De Aphthis*, avait signalé l'abondance extrême des pellicules rendues avec les déjections alvines.

Digitized by Google

genre d'inflammation particulière que M. Bretonneau propose de désigner sous le nom de diphthérite. Ce qu'il y a de certain, c'est qu'on trouve des pseudo-membranes sur toutes les surfaces muqueuses : dans le conduit auditif externe, les narines, le larynx, les bronches, le pharynx, l'œsophage, l'estomac, les intestins, la vessie et le vagin, et souvent dans plusieurs de ces parties à la fois [1]. »

Dans la *diphthérie anale,* qui paraît n'être presque jamais isolée, les productions plastiques occupent la marge de l'anus en formant des plaques tantôt distantes, tantôt confluentes. Elles peuvent s'étendre dans le rectum à une hauteur variable. La muqueuse de l'anus a été vue d'un rouge livide et épaissie [2].

Je viens de tracer les principaux caractères des fausses membranes diphthériques de la cavité bucco-pharyngée et d'autres points du tube digestif. Je bornerai ici cette description, en rappelant encore que les fausses membranes de la diphthérie secondaire sont ordinairement moins caractérisées comme étendue, épaisseur, consistance, etc.

La *diphthérie des fosses nasales* se présente sous la forme d'un coryza couenneux rarement isolé [3], le plus

[1] Roche, *Dict. de méd. et de chir. pratiques,* Entérite, t. VIII, p. 311, 312, 1834.

[2] Lespine, *Archiv. génér. de méd.*, t. XXIII, p. 522.

[3] P. Bretonneau, *Sur les moyens de prévenir le développement de la diphthérie* (Archiv. gén. de médecine, 5e série, t. V, p. 10 et 12, 1855). — Isambert, *Archiv. gén. de méd.*, 5e série, t. IX, p. 449, 1857.

Digitized by Google

ordinairement accompagné par d'autres manifestations pseudo-membraneuses de la diphthérie. Les fausses membranes paraissent être éparses et de petite dimension; on les a vues n'occuper qu'une partie des cornets ou des sinus, surtout du sinus maxillaire où elles s'étaient pour ainsi dire réfugiées [1]. Le plus souvent elles tapissent une grande partie ou la totalité des fosses nasales apparaissant à l'orifice extérieur des narines et descendant en arrière sur le voile du palais. Elles se moulent sur les méats et les cornets. La face libre est blanchâtre ou jaunâtre, la face profonde ecchymosée et hérissée de petits prolongements.

La muqueuse est congestionnée ou pointillée de rouge, ramollie ou non, presque toujours baignée par le liquide ichoreux et fétide, qui s'écoulait pendant la vie.

Dans le *larynx*, les fausses membranes sont ordinairement blanches, plus ou moins étendues, variant pour la forme depuis celle de simples taches disséminées à celle de lames, de demi-cylindres ou de tubes complets. Elles forment parfois une gaîne enveloppant l'épiglotte, les replis aryténo-épiglottiques, ou bien elles revêtent les cordes vocales. Elles sont rarement très-adhérentes au moment de la nécroscopie, quelquefois on a eu beaucoup de peine à les séparer de la muqueuse [2], et il a même été impossible d'y parvenir [3]. D'autres fois, par contre,

[1] P. Bretonneau, *loc. cit.*, 5e série, t. v, p. 9 et 10, 1855.

[2] Valentin, *Recherches hist. et prat. sur le croup*, p. 449 et 450, 1812.

[3] Rilliet et Barthez, *Traité clinique et pratique des maladies des enfants*, t. i, p. 272 et 273, 1853.

Digitized by Google

elles sont à demi gélatineuses et elles n'ont offert une consistance très-ferme qu'après avoir été plongées dans l'alcool.

La face libre des fausses membranes laryngées peut être recouverte de mucus puriforme. La face profonde, quand elle adhère, offre des filaments fins qui se prolongent dans les glandules de la muqueuse. Jamais je n'ai pu voir de véritables vaisseaux à parois nettes dans l'intérieur des fausses membranes qui étaient tachées de points rougeâtres ou d'une teinte générale rosée. Je les ai trouvées toujours sans organisation vasculaire. La muqueuse sous-jacente n'offre aucun changement appréciable ; cependant, dans un grand nombre de cas, elle est rouge, ecchymosée, enflammée et ramollie. Il peut exister de la sérosité purulente entre la muqueuse et le dépôt plastique.

Dans la *trachée,* la résistance des concrétions pseudo-membraneuses est plus marquée que dans le larynx et leur étendue y est souvent considérable.

La muqueuse trachéenne, souvent peu altérée, peut offrir les ecchymoses de la muqueuse laryngée et les autres altérations déjà signalées. De plus, quand la trachéotomie a été pratiquée, elle peut présenter des lésions variant de la rougeur inflammatoire et du ramollissement à l'ulcération complète par suite du séjour d'une canule trop longue ou mal placée[1].

Dans les *bronches*, surtout dans celles d'un moyen calibre, on voit le plus souvent des cylindres complets

[1] H. Roger, *loc. cit.*, p. 5 et 175.

Digitized by Google

et tubulés, formés par la matière plastique exsudée. Les fausses membranes peuvent s'étendre jusqu'aux dernières ramifications bronchiques. La muqueuse a été trouvée sans altération au-dessous d'elles ou bien plus ou moins phlogosée ou ramollie.

On a observé la *diphthérie conjonctivale*[1] ou oculo-palpébrale ; les productions plastiques qui l'accompagnent sont bien différentes de la couche mucoso-purulente, épaisse, qu'on trouve dans l'ophthalmie purulente pseudo-membraneuse simple et non diphthérique.

La pseudo-membrane conjonctivale diphthérique peut être blanche, tenace, comme soudée à la conjonctive, ne s'enlevant que par le grattage, le raclage, avec écoulement de sang hors des vaisseaux. D'autres fois, elle peut être détachée d'une seule pièce; elle a une adhérence moins forte, et la conjonctive sous-jacente est très-vasculaire et fort sensible[2].

Au début, la fausse membrane ressemblait à une couche mince de baudruche; plus tard, elle était d'un blanc grisâtre, très-adhérente. Il a fallu la ruginer, pour

[1] Bouisson, *Ophthalmie pseudo-membraneuse* (Journal de la Société de médecine pratique de Montpellier, t. XII, p. 424, avril 1846). — *Ophthalmie suraiguë avec formation de pseudo-membranes à la surface de la conjonctive* (Annales d'oculistique, t. XVII, p. 46 et 100, 1847). — *Remarques sur l'ophthalmie pseudo-membraneuse* (Montpellier médical, t. III, p. 385, novembre 1859). — J. Gibert, *De l'ophthalmie diphthéritique* (Archiv. gén. de médecine, 5e série, t. X, p. 257, septembre 1857). — A. Magne, *Du croup des paupières ou diphthérie de la conjonctive* (Comptes rendus de l'Acad. des sciences, t. XLVI, p. 1260, 28 juin 1858, et Union médicale, t. XII, p. 398, 1858).

[2] Bouisson, *Montp. méd.*, *loc. cit.*, p. 388.

Digitized by Google

ainsi dire, avec un crayon de nitrate d'argent pour l'enlever[1].

La conjonctive oculo-palpébrale présente constamment une série de points rouges, granuleux, qui se recouvrent en quelques heures d'une nouvelle trame aussi adhérente que la première. Le tissu de la paupière est induré; celle-ci est tendue, elle ne peut que difficilement se mouvoir et ne peut être renversée.

La maladie est générale[2]; l'ophthalmie diphthérique n'est qu'une de ses manifestations. Les malades atteints ont eu des couennes diphthériques dures et grisâtres à la surface de vésicatoires situés sur différentes parties du corps[3].

La *diphthérie génitale* peut apparaître sur les mu-

[1] A. Magne, *loc. cit.*, 2e fait.

[2] Bouisson, *Montpellier médical*, t. III, p. 388 et 394. — Gibert, *loc. cit.*, p. 279. — Magne, *loc. cit.*, Résumé, 4e proposition.

[3] Si on trouve dans les œuvres de Béclard, et de MM. Warthon Jones et Velpeau, quelques mots relatifs à l'*ophthalmie pseudo-membraneuse*, on ne saurait méconnaître que c'est M. le professeur Bouisson qui a décrit le premier fait de cette ophthalmie liée à la diphthérie. Chez son malade, en effet, « la surface du vésicatoire, très-enflammée, était recouverte de productions plastiques très-épaisses, telles que celles qu'on rencontre quelquefois sur les vésicatoires appliqués à des malades affectés de croup. » (*Loc. cit.*, p. 388.)

Les observations d'ophthalmie pseudo-membraneuse que M. Chassaignac a publiées ne se rapportent pas à la véritable ophthalmie diphthérique. M. de Græfe a décrit des faits d'ophthalmie avec fausses membranes tenant à cette dernière affection (*Deutsche klinik*, 1853, n° 35. — *Annal. d'oculistiq.*, t. XXXI, p. 237. — *Archiv. für Ophthalm.* Band. I, Abtheil I, p. 168, 1854. — *Archiv. belges de méd. milit.*, t. XVII, p. 32). M. Prichard a publié en novembre 1857, dans le *British*

Digitized by Google

queuses, du gland[1] et du prépuce ou de la vulve[2]; parfois elle siége plus profondément, dans le vagin et dans l'urètre. Les fausses membranes blanchâtres ou grisâtres, plus ou moins épaisses, ont de la tendance à s'étendre, à se renouveler; elles apparaissent presque toujours avec d'autres manifestations diphthériques. Je ne pense pas que la plupart des observations de fausses membranes des parties génitales rapportées par MM. Chavanne[3] et Blin[4], appartiennent à la vraie diphthérie. Je les crois simplement dues à la pourriture d'hôpital pseudo-membraneuse. J'aurai soin de discuter cette question intéressante.

La *diphthérie cutanée*, observée par plusieurs auteurs,

Medical Journal, un travail sur l'ophthalmie diphthérique ayant succédé à la scarlatine.

M. Bouisson, dans son dernier travail, a tracé un historique des productions pseudo-membraneuses observées sur la conjonctive. MM. Warlomont et Testelin, dans leur *Traduction de Mackenzie* (*Traité pratique des maladies de l'œil*, t. I, p. 778, 1856), ont décrit l'ophthalmie diphthérique d'après les travaux de M. de Græfe, travaux que M. Gibert a également mis à contribution.

[1] Hérard, *Union médic.*, t. VI, p. 111, 1852 (2 observ. S'agit-il de pseudo-membranes vraiment diphthériques?) — Caillault, *Traité prat. des mal. de la peau chez les enfants*, p. 322, 1859.

[2] Velpeau, *Rép. gén. des Sciences méd.*, t. XXX, p. 990, 1846. — Empis, *Archiv. gén. de méd.*, 4e série, t. XXII, p. 140, 1850; et Isambert, 5e série, t. IX, p. 448, 1857.

[3] Chavanne, *Relation d'une épidémie de diphthérite gangréneuse des parties génitales survenue chez de nouvelles accouchées*, etc. (thèses de Paris, 1851, n° 130).

[4] Blin, *De la diphthérite simple et gangréneuse des organes génito-urinaires de la femme, observée comme complication de l'autoplastie vésico-vaginale* (thèses de Paris, 1855, n° 53).

Digitized by Google

entre autres par Chomel, Starr, Samuel Bard, etc., a été parfaitement décrite par M. le professeur Trousseau dans ses diverses manifestations[1]. Les concrétions de la diphthérie cutanée sont assez épaisses, surtout au centre, et le deviennent de plus en plus en se stratifiant. La face externe libre présente une couche plus molle, plus altérée que la face profonde qui est ferme et adhérente. Leur couleur peut être brunâtre ou noirâtre à cause du sang qui les pénètre par suite d'hémorragies capillaires sous-jacentes. Leur odeur est dans ce cas d'une grande fétidité.

Le derme sous-jacent aux fausses membranes est rouge et boursouflé à l'entour; sa surface est grenue et presque toujours ecchymosée.

Le siége de ces productions est variable; elles peuvent se montrer dans les points où la peau s'est ramollie et s'est dépouillée de son épiderme, comme dans les plis cutanés profonds des enfants et des adultes chargés de graisse, et autour des narines et des lèvres. On les voit dans les endroits où on applique des vésicatoires, aux bras, aux cuisses, sur le thorax et l'abdomen, derrière les oreilles, sur le cou, et en outre dans le conduit auditif externe, etc. M. Trousseau a vu la diphthérie cutanée s'étaler de la nuque jusqu'aux lombes. Tous les auteurs contemporains ont signalé la trop facile extension de la diphthérie sur les plaies anciennes ou accidentelles.

Le tégument cutané doit être dépouillé de son épi-

[1] Trousseau, *Archiv. gén. de méd.*, t. XXIII, p. 383, 1830.

Digitized by Google

derme pour que la fausse membrane s'y développe. Qu'une exulcération ou qu'une solution de continuité se soit produite sur un point de la surface du corps, et la pseudo-membrane diphthérique pourra aussitôt y apparaître. Les vésicatoires, les piqûres de sangsues, les éruptions cutanées, eczémateuses ou herpétiques, les excoriations du cuir chevelu, des oreilles, du scrotum et de la peau des parties génitales, les gerçures du sein, les coupures, enfin les plaies diverses, sont autant de lieux d'élection de la diphthérie cutanée. Il suinte, pendant la manifestation cutanée diphthérique, un liquide séreux, d'une odeur désagréable et parfois d'une très-grande fétidité.

Presque toujours, une rougeur érysipélateuse entoure la solution de continuité, et des vésicules ou des bulles se forment; le liquide contenu s'écoule, et sur la place qu'il occupait la fausse membrane arrive, puis s'étend au loin. Le mal gagne ainsi de proche en proche. Cette production pseudo-membraneuse par soulèvement bulleux de l'épiderme indique qu'une plaque de tissu est frappée dans la diphthérie et que ce n'est pas une sécrétion glandulaire qui produit la fausse membrane.

L'apparition des fausses membranes diphthériques sur les *plaies ordinaires*[1] et en bon état est précédée de douleur; la suppuration devient moins abondante et moins bien liée. La fausse membrane diphthérique se montre tantôt sous l'aspect de petites plaques blanchâtres et

[1] A. Robert, *Considérations nouvelles sur l'étiologie et le traitement de la diphthérite des plaies* (Bulletin de thérap., t. XXXIII, p. 26, 1847).

Digitized by Google

adhérentes, tantôt de petites saillies mamelonnées, demi-transparentes comme de très-petites phlyctènes; la surface de ces taches ou de ces saillies s'étend rapidement. La plaie tout entière est envahie, les bords en deviennent saillants et œdémateux, quelquefois même l'épiderme est soulevé par de petites phlyctènes; d'autres fois, les bords forment un liséré livide qui avance sur les parties encore saines des téguments.

Les plaques blanches s'épaississent; elles sont denses, adhérentes et peuvent se renouveler rapidement si on les enlève.

II. EXAMEN AVEC LES VERRES GROSSISSANTS. STRUCTURE ET TEXTURE.

Les fausses membranes de la diphthérie, étalées sur une lame de verre, recouvertes d'une lamelle plus mince et placées sous le foyer d'un microscope, présentent[1] à l'observateur :

1° Une matière amorphe, une sorte de gangue parsemée de fines granulations moléculaires[2] qui, lorsqu'elles deviennent libres, sont agitées d'un vif mouvement brownien;

[1] *Voy.* les planches et leur explication.

[2] Je me suis abstenu de noter les grandeurs des granulations, des cellules, des fibres, et j'ai évité de les décrire minutieusement. On accompagne trop souvent les détails microscopiques de phrases longues, confuses et d'un cortége de chiffres à plusieurs décimales. J'ai dessiné simplement ce que j'ai vu, et j'ai rejeté les mesures dans l'explication des planches pour être plus concis et tout aussi exact.

Digitized by Google

2° De la fibrine offrant l'aspect de fibrilles grêles, minces, très-étroites, parfois parallèles (pl. III, *fig.* 1 et 2), parfois irrégulièrement entre-croisées dans tous les sens (pl. II, *fig.* 1); plus rarement la fibrine est disposée sous une forme granuleuse et composée de granules très-petits placés bout à bout en séries linéaires.

La matière amorphe et la fibrine enveloppent, emprisonnent ou circonscrivent les éléments suivants :

a. Des globules de pus (leucocytes) à noyaux et sans noyaux[1] (pl. II, *fig.* 4 et 5);

b. Des corps granuleux (leucocytes hypertrophiés et granuleux de diverses variétés) (pl. II, *fig.* 6).

Il y a en outre dans les fausses membranes de la diphthérie :

3° Une grande quantité de matières grasses, sous forme de globules arrondis, ambrés, de dimensions va-

[1] Les idées que mon maître et ami M. Charles Robin a émises dans le *Journal de physiologie* de M. Brown-Séquard (t. II, p. 115) sur l'identité anatomique des globules purulents et des globules blancs du sang ne me paraissent pas pouvoir être contestées. Nous sommes arrivés aux mêmes résultats, plusieurs de mes amis et moi-même, par l'étude des faits de la leucocythémie. [E. VIDAL, *De la leucocythémie splénique* (*Gaz. hebdomadaire*, t. III, p. 253, 1856, et tirage à part, p. 64.)]

Je continuerai cependant à dire encore *globule de pus, globule pyoïde,* au lieu de dire simplement *leucocyte,* afin d'être facilement compris. Il y a d'ailleurs dans le pus autre chose que des corpuscules, et il se peut fort bien que l'élément globulaire, le *leucocyte purulent,* ait une composition chimique toute spéciale ou emprunte au sérum dans lequel il se trouve des propriétés particulières. L'identité anatomique des *leucocytes* divers du corps humain n'empêche pas leur grande différence physiologique ou pathologique, et surtout la différence capitale du sérum qui les tient en suspension.

Digitized by Google

riables, réfractant fortement la lumière comme un verre lenticulaire. Ces gouttelettes, parfois irrégulières, ont les réactions propres aux corps gras; elles sont dissoutes par l'éther ou l'essence de térébenthine. Cette matière grasse encroûte souvent les lamelles d'épithélium;

4° Des éléments d'épithélium à divers degrés de développement :

a. Tantôt sous forme de cellules régulièrement arrondies avec un noyau central (plus rarement placé près de la périphérie), pourvu lui-même de nucléoles (pl. II, *fig.* 2);

b. Tantôt sous forme de cellules aplaties, lamelliformes, plus ou moins contournées sur elles-mêmes, montrant un noyau petit par rapport à la grande dimension des lamelles épithéliales (pl. III, *fig.* 3);

c. Tantôt sous forme de cellules allongées, irrégulièrement quadrilatérales et coniques, pourvues ou non de cils vibratiles (pl. II, *fig.* 3);

5° Quand le sang épanché par suite d'ecchymoses a coloré ou taché les fausses membranes diphthériques, on trouve des globules rouges du sang, réguliers sur leurs bords (pl. I, *fig.* 3) ou bien dentelés et déformés. Rarement et seulement dans les bronches, j'ai trouvé des granulations pigmentaires;

6° Des cristaux de diverses formes, mais ceux que j'ai vus étaient peu réguliers;

7° Parfois des végétaux sous forme :

a. de spores, *b.* de mycélium.

Cette présence des végétaux est exceptionnelle dans la diphthérie;

Digitized by Google

8° Des vibrioniens des genres *Bacterium* et *Vibrio*, surtout du premier genre, ayant le corps filiforme et raide[1].

Variété des éléments anatomiques de la diphthérie suivant les différentes régions.

Dans la *diphthérie des fosses nasales,* du *larynx,* de la *trachée* et des *bronches,* on trouve, comme éléments principaux des fausses membranes, de la fibrine, des matières grasses et des cellules épithéliales de l'endroit où ce produit morbide s'est développé. On conçoit, d'après cela, que l'examen anatomique ait une importance assez grande pour faire reconnaître d'où provient la concrétion pseudo-membraneuse. On voit l'utilité de l'aperçu que j'ai donné (p. 37 et suiv.) sur la structure normale des muqueuses respiratoires.

Dans le *croup laryngé,* l'épithélium est cylindrique, cilié ou pourvu de cils à la grosse extrémité de la cellule (pl. I, *fig.* 3). Il peut de plus y avoir quelques rares cellules à épithélium nucléaire ou pavimenteux.

Dans la *trachée* et dans les *grosses bronches,* les fausses membranes sont composées surtout de fibrine et de cellules épithéliales ciliées. Dans les *bronches du moindre calibre,* les concrétions diphthériques, reconnaissables à leur petit volume, offrent de l'épithélium pavimenteux.

[1] Ces *Vibrioniens* m'ont paru distincts des fragments brisés du *Leptothrix buccalis* et assez faciles à reconnaître. Je crois, du reste, comme mon ami M. le docteur Davaine, que beaucoup d'êtres rapportés aux protozoaires vibrioniens appartiennent au règne végétal. (*Voy.* DAVAINE, *Traité des entozoaires,* etc., *Synopsis,* p. v, 1859.)

Digitized by Google

J'y ai vu, quoique très-rarement, quelques granulations pigmentaires.

Dans la *diphthérie de la conjonctive* examinée au début, une des concrétions de la paupière supérieure[1] montra les filaments déliés de la fibrine et une assez grande quantité de globules blancs qui étaient comme intercalés entre les filaments. Plus tard la concrétion avait un aspect amorphe; la fibrine était probablement devenue granuleuse.

Dans la *diphthérie des parties génitales* et de l'*anus*, on trouve principalement de la fibrine et de l'épithélium pavimenteux.

La *diphthérie cutanée* présente un stratum amorphe et surtout fibrineux, mélangé de cellules pavimenteuses à divers degrés de développement.

Je n'ai point trouvé les éléments embryo-plastiques ou fibro-plastiques dans les fausses membranes de la diphthérie, excepté quand les fausses membranes, s'étant plusieurs fois renouvelées sur une surface exulcérée, celle-ci était prête à se cicatriser et revêtue d'une mince couche où l'épithélium dominait.

La *muqueuse sous-jacente*, que je n'ai pu examiner que rarement, est sans excoriation marquée ou au contraire réellement exulcérée ou ulcérée. Dans quelques cas, j'ai trouvé les fibres de tissu cellulaire ou lamineux écartées par une matière amorphe granuleuse et parfois encroûtées de granulations moléculaires, de matières

[1] A. Macnie, *Du croup des paupières*, etc. (Union médicale, t. XII, p. 399, 1858.)

Digitized by Google

grasses et de globules purulents. Il y avait constamment, dans les préparations que j'ai faites avec cette muqueuse, des globules rouges sanguins (hématies) extravasés, plus ou moins altérés. Sur des pièces montrées à la Société anatomique et à la Société de biologie, pièces dont j'ai pu examiner des fragments, il ne pouvait exister aucun doute sur la diffluence et sur l'état de sphacèle des éléments de la muqueuse sous-jacente aux productions diphthériques.

III. EXAMEN AVEC LES RÉACTIFS CHIMIQUES.

A plusieurs reprises j'ai placé des fragments de fausses membranes diphthériques du larynx ou des bronches dans divers liquides. J'ai répété avec M. Grassi, ancien pharmacien en chef de l'hôpital Sainte-Marguerite, et avec Quévenne, de regrettable mémoire, à l'hôpital de la Charité, les expériences dont j'avais trouvé l'indication dans plusieurs ouvrages. Depuis cette époque, on a soumis les fausses membranes à l'action d'agents chimiques non encore essayés, tels que le bromure de potassium[1], la glycérine[2], le chlorure de soude[3], etc. Voici, d'une manière générale, les effets de la plupart des réactifs :

L'eau froide n'agit pas d'abord sur les fausses membranes diphthériques, ce n'est que lentement et après

[1] Ozanam, *Comptes rendus hebdomadaires de l'Académie des sciences*, t. XLII, p. 1012, 1856.

[2] E. Bouchut, *Gazette des hôpitaux*, p. 87, 1858.

[3] E. Barthez, *Bulletin de la Société médicale des hôpitaux*, t. IV, p. 62 et 73 (séances des 24 mars et 14 avril 1858).

Digitized by Google

plusieurs jours que le produit plastique s'y désagrége, mais sans se dissoudre [1];

L'*eau bouillante* en dissout une faible partie, mais elle rend opaque, resserre et racornit le reste de la masse;

L'*alcool* racornit et ratatine les fausses membranes; il dissout leurs matières grasses;

L'*acide sulfurique* étendu d'eau racornit, crispe et brunit les fausses membranes;

L'*acide nitrique* a une action analogue, il les jaunit; à la longue le produit plastique se réduit en grumeaux par suite de son action;

L'*acide chlorhydrique* a une action plus dissolvante que celle des acides précédents, surtout quand il est concentré, mais elle est moindre que celle de l'acide acétique. L'emploi à froid de cet acide étendu donne parfois au magma une teinte violacée ou verdâtre; par la chaleur cette teinte est violette;

L'*acide acétique* gonfle les fausses membranes, les pâlit et à la longue les rend diffluentes;

L'*acide chromique* très-étendu les durcit d'une manière remarquable;

La *teinture d'iode* les jaunit, les roussit et les rend très-dures;

La *solution de nitrate d'argent* rend les fausses membranes plus blanches, puis elle les resserre, les crispe,

[1] M. Isambert avait pensé à l'*eau oxygénée* qui, se décomposant instantanément en présence de la fibrine, pourrait servir à la distinguer de l'albumine concrète (*Archiv. gén. de méd.*, 5e série, t. IX, p. 328). Cette réaction est trop difficile à pratiquer pour aider communément au diagnostic chimique des concrétions pseudo-membraneuses.

Digitized by Google

mais elle ne les dissout pas. La coloration passe ensuite au brunâtre;

Les *solutions de potasse,* de *soude,* d'*ammoniaque,* rendent les fausses membranes molles, gélatineuses, diffluentes comme de l'empois; elles sont filantes quand on renverse le vase. Cet effet se fait surtout remarquer avec l'ammoniaque.

Les *solutions des sous-carbonates des mêmes bases* a un effet moins marqué, mais sensiblement le même. Cette action est bien plus rapide avec l'aide de la chaleur, au moyen de la lampe à l'alcool.

La *solution concentrée de nitrate de potasse* ramollit les fausses membranes et les rend assez transparentes;

La *solution de chlorate de potasse* rend la fausse membrane demi-transparente et diffluente au bout de vingt-quatre heures;

La *solution de chlorate de soude* a un effet pareil, mais deux fois plus prompt;

La *solution de bichromate de potasse* durcit légèrement la fausse membrane, mais ne la rend pas friable;

L'eau bromurée agit sur les fausses membranes de telle sorte qu'après douze heures elles sont devenues dures et friables; si on les touche dans la solution, elles se désagrégent et tombent en poussière;

Le *bromure de potassium* a une action plus marquée; les fausses membranes plongées dans la solution pendant douze heures deviennent transparentes, molles, diffluentes; après trois jours, elles ont disparu et il reste au fond du vase des granulations moléculaires;

Digitized by Google

La *glycérine* rend les fausses membranes diphthériques transparentes et les gonfle.

L'ensemble de ces réactions diverses montre la composition essentiellement fibrineuse des fausses membranes de la diphthérie

APPENDICE. CORYZA, BRONCHITE, OPHTHALMIE, ENTÉRITE ACCOMPAGNÉES DE PSEUDO-MEMBRANES SIMPLES OU NON DIPHTHÉRIQUES.

Je place à la fin de cette description des fausses membranes de la diphthérie, celle de plusieurs autres fausses membranes assez semblables et qui en diffèrent surtout par la nature non diphthérique de l'affection qu'elles accompagnent. Ce sont les fausses membranes du *coryza pseudo-membraneux* ou *couenneux simple*, de la *bronchite pseudo-membraneuse simple* et de la *bronchite* dite *fibrineuse*, de l'*ophthalmie purulente pseudo-membraneuse*, et enfin de l'*entérite pseudo-membraneuse* ou *couenneuse simple*.

On verra bien souvent, par la suite, que le mot pseudo-membraneux ne doit jamais être pris comme synonyme exact de la qualification diphthéritique ou diphthérique[1] : il s'en faut, en effet, que toute affection pseudo-membraneuse doive être rattachée à la diphthérie. Les auteurs

[1] MM. les docteurs Espagne et Hervieux, dans leurs *Thèses de concours pour l'agrégation* (1860), se sont servis des mots *productions diphthéroïdiques* (Espagne, p. 87) et *diphthéroïdes* (Hervieux, p. 24). Je n'ai pas cru devoir les adopter. Le terme *pseudo-membraneux*, si facile à comprendre, me paraît devoir suffire, mais il faut l'employer convenablement.

Digitized by Google

allemands, qui ont pris le terme *croupal* comme synonyme de *pseudo-membraneux*, ont, de la sorte, admis les exsudations croupales de tous les organes et même du rein quand les canalicules excréteurs de l'urine fournissent des filaments fibrineux ou épithéliaux. Ils ont aussi admis le croup des paupières, des plaies, etc. En discutant plus tard, à propos du diagnostic, la valeur qu'on s'accorde à reconnaître aujourd'hui au mot *croup* et que je crois devoir admettre, j'aurai soin de réserver la dénomination de *croupales* aux seules exsudations laryngées et trachéennes. Ces nouveautés synonymiques, ces extensions de noms données à des mots déviés de leur signification réelle, jettent dans la science un trouble et une confusion qu'on ne saurait trop s'attacher à faire disparaître.

CORYZA COUENNEUX OU PSEUDO-MEMBRANEUX SIMPLE.

Le coryza paraît dans certaines circonstances s'accompagner de productions pseudo-membraneuses qui ne dépendent pas d'un état général diphthérique [1].

L'aspect des concrétions plastiques rappelle celui que nous avons décrit (p. 74) pour le coryza diphthérique, cependant la pseudo-membrane est plus baignée de liquide, moins blanche, plus jaunâtre. Elle reste limitée à quelques points de la muqueuse des fosses nasales, elle

[1] Billard, *Traité des maladies des enfants*, p. 504 et 505, 1837. — Rilliet et Barthez, *Traité clinique et pratique des maladies des enfants*, t. I, p. 492 et 494, 1853. — E. Bouchut, *Traité prat. des maladies des nouveau-nés et des enfants à la mamelle*, 3e éd., p. 290, 1855.

Digitized by Google

a bien moins de tendance à s'étendre et à gagner au loin; elle offre souvent du sang exhalé à sa surface.

Les concrétions membraniformes du coryza couenneux non diphthérique présentent, à l'*examen microscopique*, une composition élémentaire qui diffère de la pseudo-membrane du coryza diphthérique par moins de fibrine et par une plus grande abondance de matière amorphe granuleuse et de globules purulents (leucocytes à noyaux et corps granuleux).

Le danger du coryza pseudo-membraneux simple ou non diphthérique chez les enfants très-jeunes tient à l'obstacle que les concrétions apportent au passage de l'air et à l'impossibilité dans laquelle ces petits malades se trouvent de pouvoir respirer et prendre le sein par succion.

BRONCHITE COUENNEUSE, PSEUDO-MEMBRANEUSE, FIBRINEUSE, etc.

Dans la *bronchite pseudo-membraneuse*, on doit distinguer les formes aiguë et chronique. La forme aiguë[1] se rapproche beaucoup du vrai croup bronchique diphthérique; elle forme une variété du catarrhe suffocant. La forme chronique est très-curieuse; c'est sur elle qu'on a voulu fonder l'existence d'un croup chronique[2].

L'examen anatomique démontre que les concrétions

[1] FAUVEL, *Recherches sur la bronchite capillaire purulente et pseudo-membraneuse chez les enfants*, etc. Thèses de Paris, 1840, n° 122, p. 39.

[2] VALLEIX, dans son *Guide du médecin praticien*, 3e édit., t. I, p. 366-376, a réuni un grand nombre de faits dont il indique les sources. Il a refusé d'admettre les concrétions hémoplastiques.

Digitized by Google

plastiques formées dans les bronches sont très-différentes; les malades rejettent tantôt *a*. des fausses membranes véritables, exsudées sur la muqueuse bronchique, tantôt *b*. des concrétions fibrineuses ou hémoplastiques.

a. Les fausses membranes rendues dans la bronchite pseudo-membraneuse ont l'apparence de tuyaux, de cylindres complets, canaliculés au centre, de grandeur et de diamètre variables; de fibres blanches ramifiées, creuses, qu'on a comparées au macaroni, à des tuyaux de plume, etc. D'autres fois, ce sont des fragments plus ou moins épais, des demi-cylindres, des lamelles étroites, des lanières, des rubans aplatis, etc.

Au moment de l'expectoration, les fausses membranes des bronches sont pelotonnées, et le plus souvent on ne peut voir nettement leur forme réelle et les ramifications qu'elles présentent, qu'après les avoir fait flotter dans l'eau. On s'assure ainsi que la disposition canaliculée s'étend très-loin et atteint quelquefois les dernières limites des divisions bronchiques.

b. Des malades ont rejeté, dans les efforts de toux, des concrétions sanguines véritables, plus ou moins grosses et épaisses, rouges ou décolorées. Ces concrétions hémoplastiques sont celles que Laennec[1] appelait les *polypes des bronches*. Elles résultent de la coagulation du sang épanché dans les bronches à la suite d'hémorragies pulmonaires suivies ou non d'hémoptysie. C'est encore à ces concrétions sanguines que se rattachent les faits em-

[1] LAENNEC, *Auscultation médiate*, chap. V, *Des polypes des bronches*, t. I, p. 312-314; 4e édition.

Digitized by Google

pruntés à Galien, à Tulpius et à d'autres auteurs, et qu'on a donnés comme des exemples de croup observés par les anciens, ou comme des cas de croup passés à l'état chronique. J'aurai soin de rapporter ces faits de Galien et de Tulpius dans l'historique qui termine ce travail et de faire voir leur véritable signification.

Dans certaines maladies des organes thoraciques (bronchites, pneumonies, apoplexie pulmonaire, etc.), on trouve des concrétions fibrineuses des petites bronches, mais non canaliculées au centre, parfois assez abondantes, mêlées ou non avec du sang pur et renfermant à leur surface une grande quantité d'épithélium étalé comme s'il s'était desquamé en abondance.

On a voulu établir une forme de *pneumonie* dite *fibrineuse*, d'après la présence de cylindres pleins, formés de fibrine pure et de globules sanguins, que la plupart des malades atteints de pneumonie lobaire rejettent avec les crachats caractéristiques ou à la fin de l'affection. Mais on a compris, suivant la judicieuse remarque de M. Gubler[1], sous le nom de pneumonie fibrineuse, les faits les plus dissemblables, tels que des bronchites pseudo-membraneuses, des pneumonies franches avec des concrétions hémoplastiques abondantes, etc. Il est évident qu'il faut en retrancher tout ce qui est diphthérique et en outre les concrétions vraiment pseudo-membraneuses et canaliculées dont j'ai parlé plus haut. Il reste alors seulement

[1] GUBLER, *Sur la prétendue pneumonie fibrineuse* [*Bulletin de la Société médicale des hôpitaux de Paris*, t. IV, p. 3 (séance du 13 janvier 1858).]

Digitized by Google

pour constituer la pneumonie fibrineuse des concrétions hémoptoïques ou hémoplastiques parfaitement identiques à celles fournies par le sang extravasé, comme dans certains cas d'apoplexie pulmonaire où le sang est versé dans les petites bronches. L'analogie entre ces concrétions de petite dimension et les grosses concrétions sanguines, ou polypes des bronches, est complète au volume près[1].

Les concrétions fibrineuses que j'ai plusieurs fois observées moi-même, consistent en filaments allongés, cylindriques, ayant l'apparence du vermicelle et pleins dans toute leur épaisseur. On les trouve aussi ramifiées à la manière des bronches[2] et offrant une touffe de filaments

[1] Les concrétions fibrineuses et les flocons fibrineux de petite dimension dans la bronchite et dans la pneumonie ont été signalées par MM. Henle (*Weber, Heidelberg's Annalen,* 1848), Rokitansky, Remak, Thierfelder, Küss, etc. On les trouve notées dans les thèses de MM. Caneva (*Thèses de Paris,* 1852, n° 234) et Durozier (1853, n° 169), d'après les indications fournies par M. Gubler. Ce dernier médecin les avait observées en 1845, 1852 et 1853, et il les a décrites dans les *Comptes rendus de la Société de biologie* (2e série, t. II, p. 64, 1855). L'historique des concrétions sanguines et fibrineuses est présenté dans la dissertation inaugurale de M. Wiedemann (*De la bronchite fibrineuse et de ses rapports avec la pneumonie,* Thèses de Strasbourg, 1854, n° 327), dans celle de M. Cadiot (*De la pneumonie fibrineuse,* Thèses de Paris, 1855, n° 444), dans un travail de M. E. Leudet (*De la bronchite pseudo-membraneuse,* Gazette hebdomad., t. II, p. 82 et 143, 1855), et dans l'*Anatomie pathologique* de M. H. Lebert (in-folio, t. I, p. 616, 1857). Un grand nombre d'observations de bronchites pseudo-membraneuse et fibrineuse non liées à la diphthérie, ont été publiées sous le nom de croup des bronches. J'en indiquerai plusieurs dans l'historique (3e partie).

[2] H. Lebert, *Traité d'anat. path. gén. et spéc.*, atlas, pl. II, fig. 17 et 18, 1857.

Digitized by Google

à leur extrémité ; ou bien encore formant de très-petits lobes qui se sont moulés sur les cellules pulmonaires [1]. Leur couleur varie du rouge sombre ou du brunâtre au jaunâtre et au blanc rosé par suite de leur séjour plus ou moins prolongé dans les bronches et de la quantité de matière colorante du sang qui les pénètre. Ces produits de l'expectoration pneumonique parfois sont enroulés, et c'est en les jetant dans l'eau qu'ils s'étalent et montrent leur véritable forme. M. Gubler, qui a parfaitement décrit tous ces détails, ajoute que parfois on ne trouve que des lamelles, des filaments aplatis, rarement des cylindres renfermant quelques bulles d'air dans l'intérieur, mais n'ayant pas un canal d'égal calibre dans toute leur étendue. Quand ces productions fibrineuses sanguines comparables aux concrétions polypiformes vasculaires, aux coagulums veineux, se désagrégent, elles forment des amas, des flocons fibrineux qui finissent au dernier terme de leur désagrégation par n'être plus qu'une sorte de pulpe rougeâtre ou jaunâtre.

La *composition élémentaire* des fausses membranes bronchiques tubulées n'offre rien de spécial ; elle ressemble beaucoup à celle du coryza et de l'ophthalmie pseudo-membraneuse simples ou non diphthériques (matière amorphe, fibrine, leucocytes de diverses variétés, et cellules épithéliales ou noyaux d'épithélium à la surface).

Toutes les concrétions sanguines pulmonaires, *examinées au microscope,* offrent à l'observateur :

[1] C. Rokitansky, *Lehrbuch der path. Anat.*, B. III, p. 65, 66, fig. 7, 1859.

Digitized by Google

1° Une trame formée de fibrine ayant la forme de fibrilles étroites et entre-croisées, plus ou moins reconnaissables, parfois granuleuses;

2° De nombreux globules rouges du sang (hématies), des globules blancs (leucocytes de diverses variétés);

3° Des granulations moléculaires au milieu d'une matière amorphe;

4° A la face externe des filaments fibrineux, en les raclant doucement, on trouve tantôt de l'épithélium cylindrique cilié, tantôt de l'épithélium pavimenteux ou nucléaire, suivant l'endroit où la concrétion sanguine s'est produite (bronches de moyen ou de petit calibre et dernières terminaisons pulmonaires [1]).

[1] Dans les articles qui précèdent, je n'ai parlé que des fausses membranes nasales ou bronchiques développées spontanément sous une influence pathogénique interne, et j'ai négligé celles qui résultent de l'action d'une substance caustique ou irritante quelconque. Telles sont entre autres les concrétions membraniformes qu'un gaz irritant, le chlore, a produites sur les yeux, dans la cavité du nez, dans le pharynx et sans doute dans le larynx et la trachée (*Pyrétologie* de Selle, trad. Nauche, note par Chaussier); les fausses membranes déposées sur la muqueuse des fosses nasales, du larynx, de la trachée et des bronches chez un chirurgien empoisonné par l'ammoniaque et dont Nysten a fait l'ouverture (*Gazette de santé*, 21 mai 1816); et les fausses membranes qui, dans les expériences de M. Bretonneau, ont succédé aux instillations trachéennes, avec l'huile cantharidée (*Traité de la diphthérite*, p. 361).

Digitized by Google

OPHTHALMIE PSEUDO-MEMBRANEUSE NON DIPHTHÉRIQUE.

Dans la plupart des faits décrits ou signalés par MM. Chassaignac[1], de Græfe, Desmarres[2], Rieux, Poincarré, etc., il s'agit d'une *ophthalmie pseudo-membraneuse simple* des nouveau-nés et non de la véritable ophthalmie diphthérique sur laquelle MM. Bouisson, Gibert et Magne ont appelé récemment l'attention d'une manière spéciale et que M. de Græfe avait lui-même réellement observée. On pourra aisément se convaincre, en lisant les descriptions qui ont été données de ces fausses membranes et des symptômes qui les accompagnent, qu'elles ne présentent pas les caractères cliniques et anatomiques de celles qui se montrent dans l'ophthalmie liée à la diphthérie. L'ophthalmie pseudo-membraneuse simple de l'ophthalmie purulente est fréquente, elle est endémique dans les hôpitaux d'enfants malades. L'ophthalmie diphthérique est heureusement d'une grande rareté et elle paraît être toujours sous la dépendance de l'état diphthérique général de l'économie[3].

Les flocons pseudo-membraneux ne sont pas toujours étalés en lames ou en membranes opaques, floconneuses, blanchâtres, épaisses de plusieurs millimètres. Parfois

[1] CHASSAIGNAC, *Traité pratiq. de la suppuration*, etc., t. II, p. 72, 1859. — *Voy.* aussi *Analyse des travaux publiés sur l'ophthalmie pseudo-membraneuse des nouveau-nés* (Annales d'oculistique, t. XXXV, p. 34, 1856).

[2] L.-A. DESMARRES, *Traité théor. et prat. des maladies des yeux*, t. II, p. 91, 1855.

[3] *Voy.* les notes 2 et 3 de la page 78.

Digitized by Google

ils sont plus épais sur certains points, dilacérés et grumeleux, plus jaunâtres que blanchâtres. Les concrétions membraniformes n'ont pas cette adhérence excessive des plaques diphthériques grisâtres ou blanchâtres qu'il faut gratter ou ruginer si l'on veut les enlever; ces concrétions se détachent assez facilement par l'action d'une douche ou avec une pince.

La composition des flocons membraniformes ou des lames de l'ophthalmie couenneuse est la suivante :

1° Une matière amorphe très-abondante, parsemée de granulations moléculaires;

2° De la fibrine, en quantité notable, disposée tantôt sous forme de fibrilles entre-croisées, tantôt sous forme granuleuse;

3° Des globules de pus nombreux, surtout à la surface des concrétions (leucocytes à noyaux et sans noyaux, corps granuleux);

4° Une assez grande quantité de matières grasses.

ENTÉRITE COUENNEUSE.

Quand de *fausses membranes consistantes* et plus ou moins épaisses se trouvent dans les selles rendues par les malades, sont-elles toujours symptomatiques de la diphthérie, de la dysenterie ou du muguet[1]? Je ne le

[1] On trouve, dans beaucoup d'ouvrages et dans les recueils périodiques, l'indication d'un grand nombre de fausses membranes rendues avec les matières alvines. La plupart se rapportent à la dysenterie, au muguet, à des hydatides, etc. Mais il en reste un certain nombre qui se sont produites dans le tube digestif à la suite d'affections diverses, in-

Digitized by Google

pense pas. L'examen nécroscopique a permis de constater sur la muqueuse, dans d'autres affections du conduit gastro-intestinal, la présence de dépôts pseudo-membraneux.

Chez les malades adultes atteints de diarrhée à la suite d'entérites simples et d'une durée variable, on peut reconnaître, dans les matières excrétées, des pseudo-membranes plus ou moins étendues et résistantes.

La forme de ces pseudo-membranes est celle de lanières, de rubans ou de tubes, représentant parfois le calibre interne de l'intestin. Presque toujours, les matières concrètes pseudo-membraneuses sont enroulées et il faut les placer dans l'eau pour apprécier leur forme véritable. On voit alors leur disposition en lames ou en tubes. Leur couleur est d'un blanc jaunâtre ou grisâtre et souvent elles sont entourées et comme engluées par un mucus épais. Elles peuvent offrir des stries ou des taches sanguinolentes à leur surface, mais ces stries ne proviennent en aucune manière de vaisseaux développés dans leur intérieur. Des deux faces des fausses membranes étendues du tube digestif, l'une est ordinairement

flammatoires et non diphthériques, qu'il est difficile de préciser. Morgagni, dans sa XXXIe lettre, parle des concrétions plastiques intestinales; Powel les a signalées (*On certain painful affections of the intestinal canal,* Medical transactions of College of Physicians in London, t. VI, p. 106 et 115, 1820. — M. J.-H.-E. Serres, dans sa *Dissertation sur la colite pseudo-membraneuse* (Thèses de Paris, 1836, n° 39), a confondu les fausses membranes dysentériques, celles du muguet, les concrétions sanguines intestinales, etc. (*Voyez* comme complément les fausses membranes dysentériques et les concrétions intestinales muqueuses et gélatiniformes.)

Digitized by Google

villeuse ou tomenteuse, tandis que l'autre est unie. Celle-ci répond à la partie libre et non adhérente du dépôt pseudo-membraneux.

La résistance ou la ténacité de ces fausses membranes est très-variable : on les déchire avec facilité, surtout quand elles ne sont pas très-pénétrées de matière muqueuse ou gélatiniforme. Quelquefois les fausses membranes intestinales ont la forme de petits grumeaux et de lamelles. M. Villermé [1] a vu rendre une grande quantité de ces matières à la suite de la colique de Madrid. Un de ces fragments, moulé sur l'intestin, formait un tube de 3 pouces de longueur. On a signalé [2] aussi de fausses membranes souvent assez épaisses, recouvrant une grande partie et parfois même la totalité de la surface interne de l'intestin dans certains cas d'entérite subaiguë et plutôt encore dans l'entérite chronique.

M. Andral [3] a vu deux fois la surface interne du rectum et une fois celle d'une partie du côlon, tapissées par une couche demi-concrète, semblable à une crème épaissie, dans laquelle aucune forme d'organisation ne pouvait être découverte et qui ne pouvait s'enlever en tube. Ces fausses membranes peu consistantes forment la transition des productions couenneuses intestinales aux concrétions gélatiniformes, dont j'aurai à parler plus tard.

Voici une observation peu connue d'entérite pseudo-

[1] *Dict. des Sciences médic.*, t. XXXII, p. 261.
[2] COPLAND, *Dictionary of pract. medicine*, t. II, p. 579.
[3] G. ANDRAL, *Précis d'anat. pathol.*, t. II, p. 161.

Digitized by Google

membraneuse observée chez une femme. Elle peut prendre place après les faits que je viens de rappeler.

CHRISTIAN. — *Observation de gastro-entérite couenneuse*[1].

« Une dame de quarante ans éprouvait, depuis cinq ans, un sentiment de malaise, de l'anorexie, une soif continuelle, des digestions difficiles, des vomissements muqueux de temps à autre; ces symptômes avaient résisté aux purgatifs, aux toniques et aux sangsues. Tout à coup se déclare une gastro-entérite caractérisée par des vomissements violents de matières jaunâtres, une vive douleur à l'épigastre et à l'hypocondre gauche, une soif ardente, une grande fréquence et une extrême petitesse du pouls, la sécheresse et la chaleur âcre de la peau, la tension et la rénitence de l'abdomen. Deux saignées et plusieurs applications de sangsues, des boissons émollientes parvinrent à calmer ces accidents; mais la constipation ne céda qu'avec peine à des lavements répétés; enfin le septième jour, après des coliques excessivement aiguës, la malade rendit, au milieu de matières liquides, jaunâtres, des *lambeaux membraneux* de forme irrégulière, de plusieurs centimètres de longueur, de 3 millimètres d'épaisseur, d'une couleur blanchâtre, comme gélatineux, très-friables, présentant d'un côté une surface hérissée d'inégalités, et de l'autre une surface jaunâtre et lisse; les évacuations se répétèrent le lendemain et les jours suivants; elles furent toujours suivies d'un soulagement marqué. Au bout de quinze jours, la guérison était complète. Le poids total des lambeaux pseudo-membraneux a été évalué à près

[1] *Recueil de mémoires de médecine, de chirurgie et de pharmacie militaires*, t. XXXVII, p. 297, 1835.

Digitized by Google

de 3 kilogrammes, et l'étendue de leur surface devait égaler celle du tube intestinal.

« L'auteur pense que cette *pseudo-membrane* était le produit de la gastro-entérite chronique, et que le passage à l'état aigu en a déterminé le décollement; car le ventre diminua beaucoup de volume, et les symptômes de la phlegmasie chronique disparurent après leur expulsion. »

J'ai examiné plusieurs fois de petites concrétions blanchâtres, variables en grandeur, de la dimension d'une lentille à celle de l'ongle, et rendues par des malades atteints de diverses affections intestinales aiguës ou chroniques. Ces pseudo-membranes sont jusqu'à un certain point comparables, au volume près, à celles que rendent certains malades atteints de bronchite pseudo-membraneuse chronique. Dans un cas, chez un ouvrier peintre qui avait eu des coliques saturnines et qu'on avait soumis à des purgations drastiques répétées, j'ai vu rendre une quantité notable de ces pellicules; elles étaient contournées à la manière des copeaux de bois mince qu'enlèvent les tourneurs. Je crois qu'il n'y a pas eu supercherie de la part du malade : il m'a remis, pendant une semaine au moins, de ces concrétions membraniformes.

Leur composition élémentaire montrait de la matière amorphe et surtout de l'épithélium cylindrique, des globules de pus granuleux et une grande quantité de matières granuleuses. Il s'y trouvait peut-être de la fibrine, mais je ne l'ai pas constatée d'une manière évidente.

Chez les enfants on trouve, comme chez les adultes,

Digitized by Google

de fausses membranes couenneuses simples du tube digestif que MM. Rilliet et Barthez ont bien décrites [1] et qu'ils ont distinguées des productions plastiques de la diphthérie [2]. Cette distinction n'a pas été faite pour le muguet. La plupart des auteurs ont donné le nom de fausses membranes de l'intestin et d'entérite pseudo-membraneuse aux productions du muguet développées dans le conduit gastro-intestinal [3].

[1] Il est assez rare de voir dans le tube digestif de fausses membranes, jaunes, lisses et semblables à celles de l'angine et de la laryngite. Lorsqu'on en trouve, elles occupent assez souvent le sommet des plis, rarement leur fond. On peut les détacher en lambeaux plus ou moins étendus. Nous avons toujours mis en doute leur identité avec les fausses membranes de la diphthérite. (Rilliet et Barthez, *Traité clinique et pratiq. des maladies des enfants*, t. I, p. 677, 1853.)

[2] MM. Rilliet et Barthez mentionnent Heyfelder comme s'étant occupé chez les enfants de l'*enteritis exsudatoria* (*Studien in Gebiete der Heilwissenschaft*, etc., p. 173). — M. Th. Clemens vient de décrire, sous le titre de *croup intestinal chez les enfants* (*Journal für Kinderkrankheiten*, Heft 1 et 2, 1860, et *Gaz. hebdom.*, t. VII, p. 247), la véritable entérite pseudo-membraneuse simple n'accompagnant pas une affection analogue des voies respiratoires, ne présentant aucun caractère véritablement diphthérique. M. Clemens a donné une fausse signification au mot croup, non-seulement en l'appliquant à de fausses membranes intestinales, mais encore à de fausses membranes intestinales non diphthériques.

[3] On a certainement l'aspect du muguet quand « la fausse membrane intestinale est déposée sous forme de plaques d'un blanc de lait, lisses, polies, inégales et fragmentées.... surtout dans l'estomac. » (Rilliet et Barthez, *loc. cit.*, t. I, p. 676.)

Il me semble qu'on doit encore rapporter au muguet ce que M. le professeur Cruveilhier a dit de l'entérite pseudo-membraneuse. Dans « l'entérite *pseudo-membraneuse*, une portion plus ou moins étendue de la fin de l'intestin grêle et de la portion voisine du gros intestin est

Digitized by Google

La fausse membrane gastro-intestinale se montre sous l'aspect d'une *lame mince, molle,* grenue et chagrinée, de couleur jaune fauve plus ou moins foncée. Elle adhère assez peu à la muqueuse, et, lorsqu'on la racle avec le scalpel, elle ne fournit quelquefois qu'une bouillie jaune distincte des matières fécales. Aux points où elle commence, disposée par petites plaques inégales, irrégulières, rares, isolées et situées sur le sommet des plis, la fausse membrane devient bientôt plus étendue, et finit par former de larges plaques qui suivent la muqueuse dans tous ses replis et couvrent presque tout le calibre du tube intestinal. Son épaisseur va rarement au delà de 1 à 2 millimètres. La muqueuse est fortement enflammée sur la fausse membrane et au delà des bords dans une grande étendue[1].

MM. Rilliet et Barthez ont vu ces fausses membranes dans l'estomac, la fin de l'intestin grêle et le gros intestin des enfants. La fausse membrane de l'estomac n'occupe pas habituellement le grand cul-de-sac de cet organe.

enduite d'une matière caséiforme, très-adhérente, d'un blanc jaunâtre, plus ou moins morcelée, qui forme à chaque papille une gaîne incomplète : sous elle, la muqueuse est d'un rouge foncé. » (J. Cruveilhier, *Ann. path.*, in-folio, liv. VII, p. 5.)

[1] Valleix a signalé sur toute l'étendue de l'œsophage, chez deux enfants qui avaient succombé à une pneumonie, une couche pseudo-membraneuse grisâtre, non transparente, d'une faible consistance et se détachant facilement de la muqueuse, qui se montrait au-dessous, avec la coloration ordinaire et un épithélium intact (*Clinique des maladies des enfants nouveau-nés,* p. 89, 1838). — Il est bien difficile de dire ce qu'étaient ces fausses membranes, mais à coup sûr elles n'étaient pas diphthériques.

Digitized by Google

L'étendue de la concrétion pseudo-membraneuse est en général peu considérable, cependant elle recouvre parfois une grande surface. Je ne dois pas oublier de rappeler que les estimables auteurs précités n'ont pas distingué les fausses membranes couenneuses simples du muguet stomacal (*loc. cit.*, p. 682). Les inflammations pseudo-membraneuses de l'intestin grêle siégent presque exclusivement à la partie inférieure, et elles se présentent sous forme grenue et presque jamais en lames étendues et résistantes (*loc. cit.*, p. 683). Le cœcum n'offre que très-rarement de fausses membranes, tandis que le côlon et le rectum en sont bien plus souvent recouverts [1].

[1] L'ingestion de divers poisons et des liquides corrosifs ou irritants peut être suivie de la formation de pseudo-membranes dans le conduit gastro-intestinal. Un des faits les plus curieux en ce genre est celui rapporté par M. Villermé dans le *Dictionnaire des Sciences médicales* (t. XXXII, p. 261) et qu'il a pris dans Tartra (*De l'empoisonnement par l'acide nitrique*). Une femme, empoisonnée avec une cuillerée d'acide nitrique, rendit par l'anus, vingt jours après, un long paquet membraneux d'une seule pièce, replié et roulé sur lui-même, qui représentait la forme de l'œsophage et de l'estomac avec toutes leurs dimensions. La fausse membrane avait une ou deux lignes d'épaisseur et une couleur brune très-marquée; les portions correspondantes aux grand et petit culs-de-sac de l'estomac étaient amincies et percées de plusieurs trous. Dès le moment de l'excrétion de cette fausse membrane, la sensibilité du canal digestif devint excessive et la mort survint au bout de quelques jours.

Digitized by Google

§ 4.

ÉTUDE COMPARATIVE DES DIVERSES FAUSSES MEMBRANES NON DIPHTHÉRIQUES.

Dans un travail de la nature de celui-ci, dans ces *Recherches cliniques et d'anatomie pathologique* sur plusieurs maladies très-différentes les unes des autres et dont le seul trait commun est la fausse membrane, il m'a été impossible de suivre un ordre classique, tracé à l'avance, et nécessairement indiqué. J'ai cherché à rapprocher les faits et les détails offrant entre eux quelque analogie soit sous le rapport de leur nature, soit sous le rapport de leur siége. C'est ainsi qu'ayant étudié la *diphthérie*, j'ai fait suivre, comme appendice, des affections locales pseudo-membraneuses qui ont avec elle une très-grande ressemblance (*coryza, bronchite, ophthalmie, entérite avec fausses membranes simples*).

Je vais maintenant former un groupe des affections pseudo-membraneuses siégeant plus particulièrement dans la cavité buccale et la partie ingestive du conduit alimentaire (I. *muguet, stomatite ulcéro-membraneuse, fausses membranes de l'herpès bucco-pharyngé et aphthes discrets, scarlatine angineuse pultacée*).

J'étudierai ensuite II. les *enduits*, les *exsudations* recouvrant des ulcérations diverses de la cavité bucco-pharyngée, et qui se montrent sous l'influence de la fièvre ou d'affections fébriles autres que celles déjà indiquées,

Digitized by Google

ou de diverses substances toxiques (*fausses membranes produites par le tartre stibié et le mercure*).

Plus tard, j'aurai à décrire les pseudo-membranes qui siégent dans la partie digestive inférieure du tube alimentaire (III. *fausses membranes de la dysenterie, concrétions muqueuses et gélatiniformes intestinales*).

Puis viendront des productions pseudo-membraneuses qu'on rencontre dans les organes génitaux et urinaires (IV. *fausses membranes du vagin, du col utérin, fausses membranes vésicales et rénales cantharidiennes*). L'action de la cantharidine me fournira une transition pour arriver aux fausses membranes qui siégent plus particulièrement sur le tégument externe (V. *fausses membranes des vésicatoires, celles des ulcères chroniques, des plaies anciennes*, etc.).

Je m'occuperai, après elles : VI. *de la pourriture d'hôpital pseudo-membraneuse*, et VII. *des fausses membranes des vésico-pustules varioliques*.

Les fausses membranes VIII. *des abcès et des kystes* qui viendront ensuite me fourniront un passage naturel aux *fausses membranes des séreuses*.

C'est par l'étude de ces dernières (IX. *fausses membranes persistantes pouvant former les néo-membranes*) et par l'étude *des cicatrices* que je terminerai cette longue revue. On trouvera comme appendice aux fausses membranes des séreuses la description des fausses membranes et des coagulations sanguines dans le cœur et les vaisseaux.

Digitized by Google

I. MUGUET ; STOMATITE ULCÉRO-MEMBRANEUSE ; FAUSSES MEMBRANES DE L'HERPÈS BUCCO-PHARYNGÉ ET APHTHES DISCRETS ; SCARLATINE ANGINEUSE PULTACÉE.

MUGUET.

Les apparences diverses du muguet ont été déjà signalées dans ce travail (p. 12, 28). Le muguet ordinaire, bénin et discret, se montre sous l'aspect de *petits points blancs, arrondis,* plus ou moins espacés. En se multipliant, ils peuvent arriver à se réunir; on a alors une *couche étendue d'un beau blanc* ou blanchâtre, dont l'aspect change et qui devient bientôt jaunâtre ou brunâtre, soit spontanément, soit par l'action des médicaments employés.

L'*épaisseur* des points blanchâtres est habituellement plus grande au centre, mais ils n'ont pas cependant la forme vésiculeuse. Je n'ai jamais vu nettement cette disposition.

Dans le muguet étendu, lichénoïde et confluent, l'épaisseur est assez inégalement répartie, mais elle n'est jamais très-considérable; les couches les plus épaisses que j'ai vues avaient de 4 à 5 millimètres.

La *consistance* du muguet est friable comme celle du caséum épaissi. Il est facile d'écraser les fragments entre les doigts. Cette consistance n'est pas la même au début et à une période de formation déjà avancée. Sur sa face libre, le muguet se désagrége plus facilement qu'au point où il adhère et où l'épithélium est plus tassé.

Digitized by Google

La *ténacité* n'est jamais très-forte; elle est constamment moindre que celle de la diphthérie.

L'*adhérence* est prononcée dans le principe, elle diminue plus tard. On enlève facilement des grains de muguet en les raclant, plutôt qu'avec une pince; on clive pour ainsi dire le produit épithélial en le séparant dans les couches les plus profondes. La muqueuse reste encore recouverte de cellules épithéliales et rarement on fait suinter du sang par le raclage, tandis qu'en se servant d'une pince on pourrait comprimer et déchirer une partie du chorion. Après la mort, le muguet est généralement très-facile à enlever.

Suivant le *siége* qu'il occupe, le muguet varie d'aspect. A l'extrémité de la langue, il ressemble à des points très-fins, à des lignes courtes d'un blanc éclatant; sur le reste de l'étendue de la langue, il est arrondi comme des grains de semoule; sur les gencives et les lèvres, il forme parfois un liséré blanc; sur la voûte palatine, il s'étale en feuillet mince et uni, en nuage peu épais. A la face interne des joues, on trouve des plaques épaisses, disposées en grumeaux blanchâtres. On a vu le muguet envelopper la langue comme dans un fourreau; c'est à la face interne des joues qu'il offre le plus d'épaisseur.

Le muguet du pharynx n'offre rien de particulier. Il est disposé par grains séparés ou confluents et accompagne constamment le muguet buccal. Celui de l'œsophage paraît plus fréquent [1] que le muguet du pharynx;

[1] V. Seux, *Rech. sur les mal. des enfants nouveau-nés*, p. 113, 1855.

Digitized by Google

il est tantôt formé par des grains épars ou réunis en îlots, blanchâtres ou jaunâtres, tantôt par une surface raboteuse disposée en zone circulaire ou en bandes longitudinales, tantôt par une couche épaisse et uniforme [1]. Les grains séparés sont plus difficiles à enlever que les bandes et les traînées blanchâtres. Valleix a vu le muguet punctiforme de l'œsophage exister isolé, sans muguet buccal, dans un cas de pneumonie [2]. Dans l'estomac, divers observateurs ont trouvé le muguet formant deux larges bandes à partir du cardia, composées de grains très-fins et très-rapprochés [3]; ou constitué par des granulations, des points jaunes et une bande verticale [4]. Une large couche de muguet occupant le centre de l'estomac a été comparée à du givre déposé sur une mousse très-fine; une large plaque occupant la petite courbure était d'un blanc éclatant; une autre fois, les plaques étaient irrégulièrement disséminées [5].

J'ai déjà fait remarquer que MM. Rilliet et Barthez me paraissent avoir décrit le muguet de l'estomac sous un autre nom (*voy.* p. 104, note 3).

Le muguet n'a été trouvé que rarement dans l'intestin.

[1] Billard, *Traité des maladies des enfants nouveau-nés et à la mamelle*, 2e édit., p. 309-311, 1837, et *Atlas*, pl. I et II.

[2] Valleix, *Cliniq. des mal. des enfants nouveau-nés*, p. 89, 90 et 239, 1838.

[3] Valleix, *loc. cit.*, p. 247 et 253.

[4] Valleix (*Lediberder*), *loc. cit.*, p. 258-259.

[5] Billard, *Traité des mal. des enfants nouveau-nés et à la mamelle*, 3e édit., p. 342-348, 1837.

Digitized by Google

Dans l'intestin grêle, il existait dans le tiers supérieur sous forme de points jaunes[1]; une autre fois, il s'est montré dans le duodénum « comme une foule de corps saillants, d'un gris jaune, de la grosseur de gros grains de semoule[2]. » Dans le gros intestin : le cœcum et tout le côlon ont offert à leur surface un grand nombre de petits flocons blanchâtres, de consistance crémeuse et fort adhérents à la surface des villosités rouges et tuméfiées[3]. Dans un autre fait, à 3 pouces au-dessous de la valvule iléo-cœcale, une plaque jaunâtre, saillante et irrégulièrement arrondie, était composée de grains mous et peu adhérents[4]. Enfin on a vu dans le cœcum, contre la valvule iléo-cœcale, une plaque formée par la réunion de petits grains saillants, jaunâtres, assez rapprochés les uns des autres. Tout le long du côlon descendant et du rectum il se trouvait une foule de petits grains semblables, un peu irréguliers[5].

Le muguet, observé à la marge de l'anus[6] et sur les organes génitaux[7], a plutôt la forme de plaques irrégulières que celle de points isolés. Il en est de même pour

[1] Valleix (*Lediberder*), *loc. cit.*, p. 268.

[2] V. Seux, *loc. cit.*, p. 162.

[3] Billard, *loc. cit.*, p. 412.

[4] Valleix, *loc. cit.*, p. 297-305.

[5] V. Seux, *loc. cit.*, p. 174.

[6] Robin, *Hist. nat. des végétaux parasites*, etc., p. 496, 1853. — E. Bouchut, *Traité prat. des mal. des nouveau-nés et des enfants à la mamelle*, 3e édit., p. 471, 1855.

[7] Trousseau et Delpech, *Journal de médecine*, t. III, p. 8, 1845. — Dugès, *Dict. de méd. et de chir. prat.*, t. III, p. 189.

Digitized by Google

le muguet développé sur le mamelon des nourrices[1] et peut-être sur d'autres parties du corps[2].

La muqueuse sur laquelle le muguet s'est produit est ordinairement rouge, assez enflammée, mais non excoriée ni dépourvue de ses couches épithéliales de formation récente. Les ulcérations qu'on a signalées chez les enfants et les adultes atteints du muguet, et que j'ai vues, ne tiennent pas à sa production proprement dite; elles sont une complication.

Examen microscopique. Un fragment de muguet pris sur la face dorsale de la langue présente (pl. IV, fig. 5 et 6) :

1° Des cellules d'épithélium pavimenteux, semblables à celles qu'on trouve normalement sur cette muqueuse. Elles sont serrées et adhérentes du côté de la base du fragment, moins adhérentes au contraire sur la face libre; là, leur desquamation est plus facile et elles glissent les unes sur les autres. Les cellules épithéliales sont disposées en amas et mélangées aux éléments suivants;

2° Des granulations moléculaires très-abondantes, agitées d'un vif mouvement brownien;

3° Des matières grasses sous forme de gouttelettes arrondies, réfractant fortement la lumière, ambrées ou blanchâtres. La plupart proviennent du lait pris par les jeunes

[1] Ch. Robin, *loc. cit.*, p. 497.

[2] Lélut, *Archiv. gén. de méd.*, 1re série, t. XIII, p. 352, 1827. — M. Seux a réuni plusieurs faits de muguet développé hors des voies digestives (*Recherches sur les maladies des enfants nouveau-nés*, p. 209-211, 1855.)

Digitized by Google

enfants, mais j'ai aussi trouvé des matières grasses dans le muguet des adultes;

4° Dans quelques pseudo-membranes ayant l'aspect du muguet, renfermant l'*Oidium albicans* et recueillies sur des enfants, j'ai trouvé, quoique exceptionnellement et en très-faible quantité, quelques filaments qui ne pouvaient être méconnus pour appartenir à de la fibrine exsudée;

5° Enfin des éléments végétaux dont l'abondance est variable et le degré de développement plus ou moins complet :

L'*Oidium albicans* (Charles Robin[1]) est le plus fréquent. Il offre : *a.* un *mycelium* formé de tubes ou de filaments tubuleux, cylindriques et allongés; à bords foncés et parallèles. L'intérieur des tubes est d'un jaune ambré ou bien incolore et transparent.

Les filaments tubuleux sont articulés, c'est-à-dire formés de cellules allongées et placées bout à bout à la suite les unes des autres. Leur longueur est variable[2].

Les filaments sont ramifiés une ou plusieurs fois dans le végétal parvenu à l'état adulte; ces ramifications sont elles-mêmes articulées, parfois elles ne consistent qu'en une ou plusieurs cellules.

Les cloisons des tubes sont formées par l'adossement des cellules placées à la suite les unes des autres. Les cavités de chaque cellule renferment quelques granula-

[1] Ch. Robin, *Hist. naturelle des animaux parasites qui croissent sur l'homme et les animaux vivants*, p. 488 et suiv., 1853.

[2] *Voy.* pl. IV, fig. 5 et 6; pl. V, fig. 1, et l'explication des planches.

Digitized by Google

tions moléculaires et parfois deux, trois ou quatre cellules ovales, à contours pâles et jaunâtres.

L'extrémité adhérente ou la souche de l'*Oidium* est constituée par une spore prolongée en tube, sans cloisonnement intermédiaire. L'extrémité libre, fructifiante, ou sporifère des filaments simples et de leurs ramifications est tantôt arrondie, tantôt formée par une cellule sphérique ou ovoïde, plus grosse que celles qui la précèdent et séparée d'elles par un étranglement. Quelquefois, au delà de cette cellule sporifère, on en remarque une ou deux très-petites. Souvent les cellules qui précèdent le renflement terminal sont courtes et disposées en séries, comme les grains d'un chapelet.

Suivant la remarque de M. Charles Robin, les cellules renflées et terminales sont probablement des spores prêtes à se détacher, et les cellules pâles contenues dans les cavités des cellules (ou chambres), des spores qui commencent à se développer.

b. Les *spores* consistent en petits corps sphériques ou un peu allongés, à bords nets et foncés, à intérieur ambré; elles réfractent assez fortement la lumière. Vers leur centre, on trouve une poussière fine et souvent un ou deux granules plus gros agités du mouvement brownien. Ces spores se disposent rarement en séries ou en chapelet les unes au-devant des autres; on les trouve le plus souvent flottant librement ou adhérant aux cellules superficielles de l'épithélium.

Les réactifs ordinaires sont sans action sur l'*Oidium*, dont les filaments et les spores ne sont attaqués que par les acides sulfurique et nitrique concentrés.

Digitized by Google

Les spores de l'*Oidium albicans* diffèrent des cellules du *Cryptococcus* ou *Torula cerevisiæ*[1], qui est une algue et non un champignon, par l'absence de un ou de deux globules brillants qui se trouvent dans les cellules du *Cryptococcus*. Celui-ci a une disposition constante, moniliforme, ou en chapelets composés de trois à cinq cellules, ne formant jamais des tubes cylindriques. Les cellules du *Cryptococcus* sont, en outre, plus grandes que celles de l'*Oidium*, leur forme est plus ovoïde et le chapelet est souvent terminé par une petite cellule naissant d'une cellule plus grande et y adhérant.

J'ai donné cette description comparative parce que, dans les couches d'aspect pseudo-membraneux du muguet, on trouve le *Cryptococcus* ou *Torula cerevisiæ*. Je me rappelle parfaitement l'avoir observé. M. Lebert l'a rencontré dans diverses préparations; Hannover l'a vu pareillement dans l'enduit noirâtre de la langue des typhiques.

Enfin, indépendamment des *Oidium albicans* et *Cryptococcus cerevisiæ*, j'ai trouvé aussi dans le muguet le *Leptothrix buccalis* (*voy.* pl. III, fig. 5, et pl. V, fig. 2). Je décrirai ce dernier végétal avec les productions pultacées de la scarlatine, dans lesquelles j'ai constaté sa présence. Je ne parlerai point actuellement des conditions de développement de l'*Oidium albicans*. Cette question, traitée avec un grand talent par MM. Ch. Robin et

[1] Ch. Robin, *loc. cit.*, p. 322 et suiv.

Digitized by Google

A. Gubler, a été de ma part l'objet de recherches suivies, et j'en ferai le sujet d'un chapitre séparé[1].

Je note ici une dernière fois que le muguet, bien différent des productions exsudées de la diphthérie, est néanmoins, à mon avis, une fausse membrane, mais une fausse membrane spéciale, ayant ses caractères propres, et très-remarquable par la présence habituelle de l'*Oidium albicans* dans l'épithélium desquamé.

STOMATITE ULCÉRO-MEMBRANEUSE, OU ULCÉREUSE PROPREMENT DITE.

A plusieurs reprises, j'ai parlé[2] de la stomatite ulcéro-membraneuse, aussi n'aurai-je qu'à préciser soigneusement la description des *produits morbides membraniformes* qui l'accompagnent.

Étudiée à l'œil nu, la *plaque morbide* qui revêt la joue ou un autre point de la cavité buccale dans la période d'état de la stomatite ulcéro-membraneuse, présente deux faces, l'une libre, l'autre adhérente. La face libre ou superficielle se montre sous l'aspect d'une pellicule d'un jaune pâle ou grisâtre, souvent tachée de sang et violacée ou noire par places. Elle est lisse ou à peine grenue et arrondie ou ovalaire à grand diamètre horizontal. Ses bords sont ordinairement décollés, séparés par une sorte de rigole ou de sillon des tissus environnants. Elle est consistante et tenace. La face profonde adhère par sa partie centrale au tissu muqueux sous-jacent. Cette face,

[1] *Voy.* le Chapitre III.
[2] *Voy.* p. 3, 14, 28.

Digitized by Google

observée sur la pellicule détachée, est moins lisse que la supérieure, elle est rugueuse avec des prolongements irréguliers.

Au début, il existe parfois et peut-être constamment un soulèvement de l'épithélium avec une légère exsudation sur l'endroit même où siége la plaque jaunâtre. Quand cette plaque s'est détachée de la muqueuse, celle-ci se recouvre d'une sorte de détritus grisâtre, ou jaunâtre, ou séro-purulent.

Je vais maintenant indiquer comment se présente, suivant le siége du mal, la muqueuse ulcérée et le liquide bourbeux et épais, qui la tapisse.

L'endroit qu'occupe de préférence la stomatite ulcéro-membraneuse est le bord gingival inférieur, d'un seul côté de la bouche. Les ulcérations siégent au bord des incisives, des canines ou des molaires, le plus souvent sur leur face antérieure. La muqueuse ulcérée offre un liséré grisâtre pouvant former une bordure étroite et fine au début, mais qui s'étend en hauteur, avec une rapidité extrême, sur une grande partie du bord des gencives. Alors la surface muqueuse mise à nu est baignée par un fluide séro-purulent ou sanguinolent; le fond est couvert de tartre qu'on voit sous l'aspect de plâtre ou de craie délayée sur la muqueuse grisâtre et ecchymosée, dont les bords sont boursouflés, fongueux et rouges ou d'un rouge violacé.

Les bords des ulcérations gingivales sont quelquefois recouverts de productions plus épaisses, blanchâtres, manifestement pseudo-membraneuses.

A la face interne des joues où les ulcérations se mon-

Digitized by Google

trent ensuite avec le plus de fréquence et surtout au point de rencontre des deux arcades dentaires, la muqueuse offre une ou plusieurs (deux à quatre) surfaces ulcérées transversales, dirigées d'avant en arrière, ovales, d'autant plus étendues et plus profondes qu'elles sont situées plus en arrière. D'abord isolées, plus tard elles sont confondues.

Ces surfaces ulcérées sont arrondies au début et reprennent cette forme vers la fin quand leur cicatrisation va arriver; elles ont des bords taillés à pic, légèrement saillants, rougeâtres ou grisâtres, et un fond couvert d'une bouillie grisâtre où s'élèvent parfois des granulations rougeâtres. Vers la fin de la maladie, la surface est baignée par un liquide purulent et les granulations ont l'aspect ordinaire des bourgeons charnus.

Sur la voûte palatine et le voile du palais, les ulcérations ont un fond plus aplani, la surface n'est pas profonde, mais superficielle, et plutôt tapissée de liquide purulent que d'un détritus grisâtre.

Sur les amygdales, où elles siégent encore plus rarement qu'au palais, les ulcérations ont des bords épaissis et saillants; le fond en est anfractueux, inégal, grisâtre, parfois ecchymosé.

Sur le bord labial, on peut facilement examiner la plaque jaune à la chute de laquelle succède l'ulcération. Celle-ci peut avoir assez l'aspect d'une plaque muqueuse. Sur la langue, les ulcérations sont allongées, superficielles; leur fond, linéaire et grisâtre, est couvert d'un produit purulent, crémeux et pultacé.

La description qui précède se rapporte principalement

Digitized by Google

aux malades adultes[1]; cette description est applicable en majeure partie aux caractères anatomiques de la stomatite ulcéro-membraneuse des enfants[2]. Chez ces derniers, la plaque jaune et l'ulcération siégent d'ordinaire sur les gencives, à la face buccale de la lèvre inférieure, et à la face interne des joues, sur le point correspondant aux lésions gingivales. La surface ulcérée m'a paru, après la chute de la plaque jaune, se revêtir d'un enduit membraniforme proportionnellement plus épais que chez l'adulte. Les bords des surfaces ulcérées sont rouges ou violacés, mollasses, saignant avec facilité. Les tissus de la joue, atteints d'ulcération pseudo-membraneuse, ne sont pas fortement indurés, n'offrent pas d'engorgement résistant et profond; la peau extérieure a l'aspect normal, elle n'est ni tendue ni luisante.

Examen microscopique.— I. La plaque jaune qui se détache de la muqueuse buccale dans la stomatite ulcéro-membraneuse est constituée par :

1° Des fibres lamineuses ou du tissu cellulaire, serrées les unes contre les autres, sous la forme de faisceaux allongés, et d'autres en partie entre-croisées, telles qu'on les rencontre dans la muqueuse buccale. Ces fibres lamineuses deviennent pâles et diffluentes à la suite de l'action de l'acide acétique.

[1] E. J. Bergeron, *De la stomatite ulcéreuse des soldats et de son identité avec la stomatite des enfants, dite couenneuse, diphthéritique, ulcéro-membraneuse.* In-8°, p. 90-107, 1859.

[2] Rilliet et Barthez, *Traité clin. et prat. des maladies des enfants*, t. I, p. 198 et 199, 1853.

Digitized by Google

2° D'autres fibres du tissu élastique, rares et éparses, ne changeant pas d'aspect malgré l'action de l'acide acétique ;

3° Des granulations élémentaires, en grande quantité, interposées dans les aréoles du tissu cellulaire;

4° Des lamelles d'épithélium pavimenteux, à divers degrés de développement, situées sur la face supérieure de la plaque jaune.

J'ai vu une fois très-nettement des fibrilles étroites que j'ai cru devoir rapporter à la fibrine. Étaient-elles produites par l'hémorragie intersticielle dont la plaque jaune, en ce cas, était le siége ? Le liquide imbibant la plaque et qu'on en fait suinter par la pression, renferme les éléments qui vont être décrits.

II. Dans le liquide épais et dans le détritus qu'on trouve à la surface d'une ulcération de la joue, j'ai constaté plusieurs fois :

1° Une quantité abondante de matière amorphe et de granulations moléculaires agitées d'un vif mouvement brownien;

2° Des globules de pus et pyoïdes; les premiers avec un ou plusieurs noyaux bien visibles par suite de l'action de l'acide acétique, les globules pyoïdes restant dépourvus de noyaux (leucocytes à noyaux et sans noyaux);

3° Des globules granuleux de l'inflammation (leucocytes hypertrophiés et granuleux);

4° Des globules rouges du sang (hématies), altérés et dentelés le plus souvent sur leurs bords;

5° Des cellules d'épithélium pavimenteux.

J'ai vu un grand nombre de *Bacterium* et de *Vibrio*

Digitized by Google

dans le liquide épais recueilli; j'y ai trouvé pareillement le *Leptothrix buccalis*.

Les cellules épithéliales et une grande quantité de matière amorphe m'ont toujours paru exister dans les ulcérations que j'ai examinées à la période de déclin. Je crois que le détritus est alors formé par les éléments de la cicatrice qui tend à se produire. Auparavant, la partie dominante du liquide bourbeux et sanieux est composée par des globules de pus et par des granulations moléculaires.

Dans les ulcérations plâtreuses des gencives, j'ai vu, outre les éléments qui précèdent et parmi beaucoup d'épithélium, une masse de corpuscules opaques, irréguliers, allongés, sans forme cristalline, appartenant sans doute au tartre des dents. Les *Bacterium* et les *Vibrio* s'y trouvaient en innombrable quantité.

D'après l'examen anatomique qui précède, nous pouvons donc conclure que, dans la stomatite ulcéro-membraneuse, la plaque jaune n'est pas un produit d'exsudation, mais une partie sphacélée de la muqueuse buccale;

Qu'après la chute de cette partie sphacélée, la muqueuse ulcérée et mise à nu à une profondeur variable, se recouvre d'une production plastique. Celle-ci est comparable à celle des autres ulcérations de la cavité bucco-pharyngienne et emprunte seulement à la région où elle siége des caractères particuliers;

Que, finalement, la muqueuse ulcérée se revêt d'une exsudation cicatricielle dans laquelle domine l'épithélium pavimenteux.

Digitized by Google

FAUSSES MEMBRANES DE L'HERPÈS BUCCO-PHARYNGÉ.

L'examen anatomique des *fausses membranes* détachées des *plaques d'herpès bucco-pharyngé* serait souvent illusoire si l'on voulait différencier ces productions plastiques de celles de la diphthérie. Il s'en faut que la disposition des plaques et les modifications de la muqueuse puissent servir de *criterium* dans tous les cas. Aussi est-il important de ne pas se borner à l'examen anatomique pour le diagnostic, mais de faire intervenir tous les éléments d'où il peut être tiré, tels que les symptômes, les signes anamnestiques, l'épidémicité, etc.

Les fausses membranes étendues de l'herpès buccal ou pharyngé peuvent occuper différents points, principalement les amygdales, les piliers ou le fond du pharynx. On remarque souvent qu'elles sont légèrement dentelées sur leurs bords, à cause du mode de confluence des vésicules qui les ont produites. Leur étendue n'est point très-considérable. Elles sont rarement formées d'une seule couche largement étendue, mais plutôt d'îlots réunis par petits groupes à la manière de l'éruption herpétique. D'une épaisseur moyenne et non très-considérable, ces plaques ont leur face externe blanche ou blanchâtre et leur surface est un peu inégale.

La consistance en est forte, ainsi que la ténacité; leur adhérence, faible au début, devient très-prononcée à la période d'état, mais reste rarement telle jusqu'à la fin; le plus souvent les fausses membranes se détachent assez facilement peu de jours après l'apparition, et montrent ensuite moins de tendance à se reproduire. La face pro-

Digitized by Google

fonde est inégale, villeuse, souvent tachée de sang.

La muqueuse sous-jacente est vivement injectée et exulcérée; elle enveloppe la plaque herpétique par un bourrelet plus ou moins élevé, et elle la circonscrit d'une aréole rouge dont l'intensité est variable.

Les fausses membranes herpétiques disposées en plaques offrent, à l'*examen microscopique*, les éléments suivants :

1° Une matière amorphe interglobulaire et interfibrillaire, renfermant un grand nombre de granulations élémentaires et graisseuses;

2° Des globules de pus ou pyoïdes (leucocytes), tantôt pourvus, tantôt dépourvus de noyaux;

3° Des globules granuleux de l'inflammation (leucocytes hypertrophiés et granuleux);

4° Des globules rouges du sang (hématies) dans le cas de fausses membranes ecchymosées;

5° De la fibrine, dont l'abondance variable, ainsi que celle des matières amorphes et granuleuses, donne aux fausses membranes une épaisseur plus ou moins grande et détermine les formes herpétiques pseudo-membraneuse et ulcéreuse;

6° De l'épithélium pavimenteux, plus abondant vers la dernière période ou période de cicatrisation des fausses membranes;

7° Des végétaux variables pour l'espèce et la quantité : le *Leptothrix buccalis* est ordinairement le plus abondant; le *Cryptococcus cerevisiæ* et l'*Oidium albicans* sont bien plus rares dans les préparations microscopiques;

8° Enfin, des *Bacterium* et des *Vibrio*.

Digitized by Google

VÉSICULES HERPÉTIQUES ISOLÉES. APHTHES DISCRETS.

Après la rupture des petites vésicules initiales de l'herpès isolé ou disséminé, il se produit, sur la surface mise à nu, une *légère exsudation grisâtre.* Je me suis assuré sur moi-même qu'elle est constituée anatomiquement par de la matière amorphe, de la matière grasse et des granulations élémentaires, des globules de pus ou pyoïdes (leucocytes) et de l'épithélium à divers degrés de formation.

La muqueuse est très-congestionnée, très-douloureuse et fortement injectée autour de l'exulcération grisâtre.

Dans l'herpès pharyngé sans pseudo-membranes épaisses, il existe toujours une pellicule grisâtre qui repose sur la muqueuse et qui a la composition élémentaire que je viens d'indiquer pour la vésicule rompue et isolée. Du reste, entre l'ulcération la plus large, la plus étendue de l'arrière-bouche et la minime exulcération d'une vésicule herpétique ou d'un seul aphthe discret, on trouve la même composition anatomique, à la quantité près, des matières contenues sur des surfaces d'une étendue si différente.

SCARLATINE ANGINEUSE PULTACÉE.

Je n'ai qu'à résumer ici ce que j'ai déjà dit sur l'aspect des *fausses membranes de la scarlatine angineuse pultacée* [1].

Elles peuvent être rapportées à deux types principaux.

[1] *Voy.* p. 4, 13 et 28.

Digitized by Google

Le plus ordinairement elles sont blanches, semblables sur leur face libre à un enduit, à une sorte de crasse uniforme, étendue sur les amygdales et sur la partie postérieure du pharynx. Cet enduit a plus de ressemblance avec la couche caséiforme du muguet qu'avec la couenne de la diphthérie. Ces fausses membranes sont blanchâtres, mais elles peuvent devenir jaunâtres et plus rarement rougeâtres ou brunâtres; leur épaisseur n'est pas très-considérable, elles se laissent facilement rayer ou écraser par un corps mousse. Leur ténacité est peu grande; elles n'adhèrent pas fortement à la muqueuse.

Ou bien ces productions pseudo-membraneuses ressemblent à des îlots blanchâtres, minces, à des lamelles foliacées, un peu plus consistantes ou de même consistance que l'enduit blanc uniforme dont je viens de parler, ni plus adhérentes ni plus tenaces [1].

Dans certains cas de scarlatine angineuse, surtout épidémique, les fausses membranes ressemblent extrêmement à celles de la diphthérie; elles sont épaisses, tenaces, consistantes et adhérentes; elles deviennent rougeâtres, brunâtres ou noirâtres, et prennent l'aspect gangréneux. Y a-t-il alors complication diphthérique, ou bien est-ce le degré le plus élevé de la scarlatine angineuse? Je traiterai plus tard cette question (chap. IV).

Les pseudo-membranes pultacées, ou parfois plus consistantes, de la scarlatine angineuse ont pour siége de prédilection les deux amygdales et le pharynx, mais

[1] Rilliet et Barthez, *Traité clin. et prat. des maladies des enfants*, t. III, p. 164, 1854.

Digitized by Google

on les a vues s'étendre dans les fosses nasales, les trompes d'Eustache, le haut de l'œsophage. Il paraît même probable qu'elles peuvent aussi se trouver dans le larynx et la trachée, et qu'elles causent de la sorte un croup scarlatineux.

La muqueuse est ordinairement d'une rougeur écarlate, uniforme, ou bien avec un pointillé fin et des ecchymoses. On y trouve assez souvent des érosions et des ulcérations superficielles; on observe très-rarement le sphacèle de la muqueuse pharyngienne ou de l'amygdale.

L'*examen microscopique* m'a offert : 1° Une grande quantité de matière amorphe, parsemée de granulations moléculaires plus ou moins fines, agitées d'un vif mouvement brownien; et, de plus, des matières grasses;

2° Une grande quantité d'épithélium pavimenteux, dont les cellules sont ordinairement lamelliformes ou aplaties, mais présentent du reste divers degrés de développement;

3° Des globules de pus (leucocytes) en petite quantité;

4° Des globules granuleux de l'inflammation (leucocytes hypertrophiés et granuleux) également en petit nombre;

5° Dans quelques cas seulement j'ai trouvé de la fibrine exsudée, très-reconnaissable à ses fibrilles étroites, mais elle était en petite quantité;

6° Plusieurs fois j'ai noté la présence de végétaux dans les productions pseudo-membraneuses de la scarlatine, mais je n'ai jamais vu le *Leptothrix buccalis* aussi abondant que dans celles que j'ai examinées sur une jeune

Digitized by Google

fille (*Obs.* XI). Voici la description de ce végétal (*voy.* pl. III, fig. 5, et pl. V, fig. 2) que j'ai rencontré aussi dans le muguet, dans la stomatite ulcéro-membraneuse, dans la couche concrète des plaques herpétiques ulcérées de la gorge, etc. :

Le *Leptothrix buccalis* (Ch. Robin[1]) est formé de *filaments* extrêmement ténus, droits comme des baguettes ou très-légèrement courbés, et parfois coudés brusquement et nettement. Les bords sont entièrement lisses et réguliers, sans crénelures; l'épaisseur comprise entre les deux bords est partout égale. Les extrémités sont peu ou point effilées. Il n'existe pas trace d'articulation sur la longueur des filaments. L'intérieur en est transparent. Ces filaments adhèrent par touffes aux cellules épithéliales ou aux détritus moléculaires; plusieurs paraissent cassés et flottent dans le liquide de la préparation anatomique. M. Ch. Robin, en les examinant avec un grossissement de huit cents diamètres, a pu observer dans leur intérieur de très-petits granules ronds, placés de distance en distance. Ces granulations constitueront-elles plus tard les *spores?*

La muqueuse revêtue de l'enduit pultacé de la scarlatine est souvent ecchymosée, et on trouve dans quelques observations, très-rares il est vrai, qu'il existait de

[1] Ch. Robin, *Histoire naturelle des végétaux parasites*, etc., p. 345 et suiv.; *Atlas*, pl. I, fig. 1 et 2, 1853. — Kölliker, *Eléments d'histologie humaine*, trad. J. Béclard et M. Sée, p. 400, fig. 178 et 179, 1856. — H. Lebert, *Traité d'anat. gén. et spéc.*, etc., t. I, p. 389, et *Atlas*, pl. XIX, fig. 24, 1857.

Digitized by Google

véritables destructions de la muqueuse, parfois même du sphacèle de l'amygdale[1].

II. ENDUITS ET EXSUDATIONS RECOUVRANT LA MUQUEUSE OU LES ULCÉRATIONS DIVERSES DE LA CAVITÉ BUCCO-PHARYNGIENNE; FAUSSES MEMBRANES PRODUITES PAR LE TARTRE STIBIÉ ET LE MERCURE.

ENDUITS ET EXSUDATIONS RECOUVRANT LA MUQUEUSE OU LES ULCÉRATIONS DIVERSES DE LA CAVITÉ BUCCO-PHARYNGIENNE.

L'*enduit gingival* ou *buccal* qu'on observe dans plusieurs maladies fébriles et auquel on a donné le nom de *bandelette nacrée* quand il occupe le rebord alvéolo-dentaire, est formé par une desquamation épithéliale plus abondante et mélangée de granulations moléculaires. Cet enduit est comparable à celui qui se produit sur la langue après l'abstinence : c'est un dépôt surabondant de l'épithélium sur la muqueuse.

Je n'ai que peu de chose à dire sur les *productions blanchâtres, minces* et étalées sur l'isthme du pharynx, qui apparaissent, dans certains cas, pendant les angines inflammatoires ou catarrhales. Ces enduits rappellent ceux de la cavité buccale et des gencives.

On remarque aussi quelquefois des concrétions blanchâtres occupant les cryptes des amygdales, soit dans les maladies fébriles et générales, soit dans quelques an-

[1] C. Davaine, *Cas de gangrène de l'amygdale dans la scarlatine* (Comptes rendus et Mém. de la Soc. de biologie, 2e série, t. II, p. 49, 1856).

Digitized by Google

gines tonsillaires proprement dites et localisées. L'épithélium accumulé forme presque entièrement à lui seul les concrétions amygdaliennes; il s'y joint des matières granuleuses et d'autres de nature grasse. Les enduits les plus consistants m'ont offert parfois des globules de pus (leucocytes à noyaux et granuleux) avec une matière amorphe visqueuse, etc.

Les ulcérations, de quelque nature qu'elles soient, mais n'appartenant pas aux ulcérations herpétiques dont il a été déjà question (p. 123), peuvent offrir une *exsudation* d'une épaisseur variable. Cette exsudation est anatomiquement la même dans presque tous les cas; elle est à peine modifiée par la nature des ulcérations, soit que celles-ci résultent de l'action, sur la muqueuse, du tartre stibié et de la cantharidine, ou d'autres substances, arsenic, iode, chanvre, etc., auxquelles j'ai jugé inutile de consacrer un article spécial.

Les ulcérations produites sous l'influence de la scrofule ou de la tuberculisation offrent toutes également à leur surface une *mince couche pultacée*, rappelant par son aspect et sa composition élémentaire celle qui recouvre les ulcérations de la stomatite ulcéro-membraneuse lorsque l'eschare de la muqueuse s'est détachée.

Les ulcérations syphilitiques présentent parfois une forme qu'on a appelée diphthéritique, mais qui est simplement pseudo-membraneuse. Parfois aussi ces ulcérations, recouvertes de pseudo-membranes, sont phagédéniques; elles s'étendent et rongent en surface les tissus. Tous les syphiliographes ont signalé ces aspects

Digitized by Google

variables[1]. Dans son *Traité des syphilides,* M. Cazenave admet une forme d'angine syphilitique pseudo-membraneuse, « il semble.... qu'il y ait une *pseudo-membrane* toujours en forme d'anneaux, à bords larges, à centre sain. Cette éruption, représentée par des disques tout à fait blancs, épais, est surtout répandue sur la muqueuse des joues, des lèvres, mais principalement sur les bords de la langue, quelquefois tout près de sa pointe, etc.[2]. »

Vidal décrivant les ulcérations de l'angine syphilitique signale « une ulcération taillée à pic, à bords plus ou moins dentelés, entourés par un gonflement rouge, œdémateux, ulcération à fond comme tapissé par une *fausse membrane* jaune, grisâtre[3]. »

Dans quelques affections aiguës, dans les fièvres, la fièvre typhoïde[4] en particulier, on peut trouver des ulcérations pharyngiennes qui offrent, toujours au point de vue qui nous occupe, une très-mince couche pultacée et grisâtre, composée des éléments déjà signalés.

[1] J. Hunter, *Œuvres complètes,* trad. Richelot, t. II, p. 557. — Chancres phagédéniques, pultacés ou diphthéritiques, p. 424, note par Ph. Ricord, qui signale leur ressemblance avec certaines formes de la pourriture d'hôpital. M. Ricord a parlé des chancres diphthéritiques dans son *Traité prat. des maladies vénériennes,* p. 564, 1838, et dans ses *Lettres sur la syphilis,* p. 216, 237; 2e éd., 1856. — *Voy.* aussi la thèse de M. Martellière, *De l'angine syphilitique* (thèses de Paris, 1854, n° 6, p. 22; etc., etc.).

[2] A. Cazenave, *Traité des syphilides,* p. 437, 1843.

[3] Vidal (de Cassis), *Traité des maladies vénériennes,* p. 403, 1853.

[4] P.-C.-A. Louis, *Recherches sur la fièvre typhoïde,* t. I, p. 135, 2e édition, 1841.

Digitized by Google

FAUSSES MEMBRANES PRODUITES PAR LE TARTRE STIBIÉ.

Les *fausses membranes produites par le tartre stibié*, dans la cavité buccale et principalement sur la langue (*voy.* pl. I, *fig.* 1), ont la forme de plaques irrégulièrement arrondies, blanchâtres ou grisâtres, assez épaisses, d'une consistance très-marquée, fortement adhérentes. Dans l'œsophage, elles sont minces, petites, blanchâtres, et se détachent facilement du tissu sous-jacent.

Muqueuse linguale, excoriée sous la fausse membrane, ecchymosée, rugueuse, et formant un bord élevé autour du produit plastique, avec une aréole rouge assez étendue. Muqueuse œsophagienne ulcérée, les bords de l'ulcération non élevés, mais entourés d'un cercle rouge, le fond ramolli et grisâtre, ecchymosé par places.

L'*examen microscopique* des fausses membranes représentées dans la pl. I, *fig.* 1, m'a offert :

1° De la matière amorphe et des granulations moléculaires, mêlées de matières grasses, réfractant fortement la lumière ;

2° Les éléments de la fibrine abondants sous forme de fibrilles ou sous forme granuleuse ;

3° Des globules de pus ou pyoïdes (leucocytes à noyaux et sans noyaux) en assez grand nombre ;

4° Des globules granuleux de l'inflammation (leucocytes hypertrophiés granuleux) ;

5° Des globules rouges du sang (hématies) plus ou moins altérés dans leur forme ;

6° Des lamelles d'épithélium abondantes, surtout au

Digitized by Google

moment de la cicatrisation, chez le malade de l'Observation XVI;

7° J'ai trouvé aussi, en examinant des fausses membranes produites par l'action du tartre stibié, des cristaux irréguliers (*Obs.* XV, pl. III, *fig.* 4); et sur d'autres j'ai observé des végétaux qui avaient l'aspect du *Cryptococcus* et qui se sont montrés en grande abondance (*Obs.* XVI, pl. III, *fig.* 3).

Les fausses membranes de l'œsophage minces et foliacées (*Obs.* XV) m'ont paru à peu près constituées par les mêmes éléments : 1° matière amorphe; 2° fibrine; 3° globules de pus et corps granuleux de l'inflammation; 4° épithélium pavimenteux.

L'action du tartre stibié sur l'organisme humain est fort remarquable[1] : tantôt elle est locale et produit des effets pareils ou analogues à ceux que j'ai décrits chez la malade de l'Observation XV, effets locaux signalés par tous les observateurs; tantôt cette action est générale et cause alors la salivation stibiée, une forme de stomatite et d'angine spéciales, stibiées, et finalement l'empoisonnement. Chez des personnes à idiosyncrasie spéciale, l'ingestion du tartre stibié dans le tube digestif paraît

[1] Eugène Bonamy, *Études sur les effets physiologiques et thérapeutiques du tartre stibié* (Journal de la section de médecine de la Société académique du département de la Loire-Inférieure, t. XIX, p. 60, etc., 1843), et *Bull. de thérapeutique*, t. XXV, p. 208, 1843. — J'ai tenu à indiquer ce travail consciencieux qui renferme un très-grand nombre de faits relatifs à l'action locale et générale du tartre stibié sur l'organisme. Depuis l'époque à laquelle il a été publié, les journaux de médecine ont fait connaître plusieurs autres observations dont l'énumération spéciale serait trop longue pour pouvoir être faite ici.

Digitized by Google

avoir produit dans quelques cas des pustules sur le corps.

Je ne quitterai point ce sujet sans parler de deux autres effets qui suivent l'emploi du tartre stibié, et pendant lesquels de fausses membranes se produisent. Mon savant maître, M. le docteur Monneret, a étudié l'un d'eux[1], et j'ai pu, sous sa direction, constater qu'un emplâtre stibié placé sur la peau détermine une sorte de vésication avec soulèvement de l'épiderme et formation d'un caillot fibrineux. Mais en ce moment ce n'est pas une fausse membrane qui s'est produite : il y a de la sérosité sanguinolente au-dessus du derme, celui-ci est mortifié au centre et ecchymosé; il s'est formé une petite eschare qui doit se détacher, et ce n'est que plus tard, après l'élimination de cette petite portion sphacélée, que la fausse membrane, uniquement cicatricielle, apparaît. Il y a donc mortification de la peau sous l'influence du tartre stibié déposé sur elle, mortification accompagnée de l'hémorragie périphérique et de phlyctène, puis de suppuration sous l'eschare. Sur la muqueuse digestive, l'action se rapproche davantage d'une action vésicante simple avec décollement de l'épithélium et produit pseudo-membraneux. Probablement, dans ce dernier cas, il y a mortification superficielle ou exulcération, mais on sait combien les muqueuses réparent vite leurs pertes de substance. Quoi qu'il en soit, je compare le résultat de l'action stibiée sur la muqueuse bucco-œsophagienne plutôt à

[1] Monneret, *Mémoire sur les formes qu'affecte la fibrine dans l'inflammation et l'hémorragie* (Gazette médicale de Paris, 1852, p. 591).

Digitized by Google

une affection ulcéro-membraneuse qu'à une affection simplement pseudo-membraneuse.

J'ai vu deux fois et à quelques jours d'intervalle, sur des enfants atteints de pneumonie franche traitée par le tartre stibié et par un vésicatoire sur le thorax, de fausses membranes épaisses se développer sur les plaies accidentelles, et laisser des ulcérations superficielles après leur disparition. Je dois dire que la diphthérie ne régnait pas épidémiquement dans la salle où les enfants étaient placés; ces enfants étaient plutôt forts et robustes que cachectiques; il n'y avait pas de fausses membranes dans le pharynx ni aucune autre manifestation diphthérique appréciable avant la dénudation du derme. Mon regretté maître Legendre, sous la direction duquel j'observai ces deux faits, en avait vu de semblables; il avait été frappé de cette production de fausses membranes avec ulcération sous-jacente chez des enfants qui avaient pris du tartre stibié. Faudrait-il en conclure que l'action débilitante du tartre stibié prédispose les plaies à la formation d'un produit pseudo-membraneux? Je me garderai bien de tirer de ces quelques faits une conclusion absolue, quand on voit tous les jours l'emploi de l'émétique n'offrir rien de pareil. J'imiterai la sage réserve du regrettable médecin qui m'a fait faire ces remarques. Je me suis borné à en prendre note et je les signale, me proposant de les étudier de nouveau si l'occasion vient à se présenter.

Digitized by Google

FAUSSES MEMBRANES PRODUITES PAR LE MERCURE.

Les malades atteints d'une stomatite mercurielle intense et sur lesquels j'ai pu étudier les *productions pseudo-membraneuses* buccales[1], avaient pris du calomel à dose fractionnée, ou fait des frictions mercurielles réitérées. Une seule fois j'ai vu une stomatite mercurielle très-intense survenir chez une femme qui avait été cautérisée sur le col utérin avec le nitrate acide de mercure.

Les fausses membranes qui accompagnent la stomatite mercurielle sont blanchâtres ou grisâtres, souvent épaisses, à bords déchiquetés, adhérentes ou libres, mais d'une consistance marquée quand elles sont adhérentes.

Muqueuse très-boursouflée, grisâtre, tantôt intacte[2], tantôt excoriée ou même ulcérée (*Obs.* XII). Je n'ai point

[1] Je n'ai jamais observé d'ulcérations pseudo-membraneuses de la gorge pouvant être rapportées, sans nul doute, à l'action du mercure. Je n'ai pas encore vu l'angine mercurielle décrite par Dietrich (*Die Merkurialkrankheit*, p. 267, Leipzig, 1837), et je partage l'opinion de M. Martellière sur la rareté des accidents mercuriels du pharynx (*Thèse de Paris*, 1854, n° 16, p. 64).

[2] La membrane muqueuse m'a paru intacte et non excoriée dans certains cas de stomatite mercurielle, au moment où les pseudo-membranes se produisaient. Celles-ci ne se forment pas exclusivement sur des ulcérations. M. le docteur Grapin a signalé cette particularité [J.-B.-A. Grapin, *De la stomatite mercurielle* (thèses de Paris, 1846, n° 119, p. 16, 28)]. M. Millard a observé un fait de stomatite mercurielle, chez une enfant de 4 ans, dans lequel les fausses membranes ne recouvraient pas des ulcérations, la muqueuse était intacte au-dessous (*Bulletins de la Société anatomique de Paris*, 2e série, t. II, p. 374 et 375, 1857).

Digitized by Google

vu de sphacèle très-prononcé, mais plutôt une ulcération superficielle à bords plus ou moins élevés, à contours livides ou avec un liséré rougeâtre.

L'*examen microscopique* de ces fausses membranes y indique la présence :

1° D'une matière amorphe, parsemée de granulations moléculaires et de matières grasses, et dans laquelle je suis sûr d'avoir vu les filaments caractéristiques de la fibrine;

2° Des globules de pus et pyoïdes, des corpuscules granuleux de l'inflammation (leucocytes de diverses variétés);

3° Des globules rouges du sang très-altérés (hématies).

Je n'ai pas noté la présence d'éléments végétaux ni de *Bacterium* dans ces fausses membranes. Elles me paraissent être de véritables produits d'exsudation, au moins dans les cas que j'ai examinés, et non point des portions sphacélées de la muqueuse buccale.

III. FAUSSES MEMBRANES DE LA DYSENTERIE; CONCRÉTIONS MUQUEUSES ET GÉLATINIFORMES INTESTINALES.

FAUSSES MEMBRANES DE LA DYSENTERIE.

N'ayant pas eu encore l'occasion d'étudier les fausses membranes de la dysenterie épidémique, je vais me borner à rapporter quelques-unes, seulement, des descriptions qui en ont été données. Je les ferai suivre de l'exposition des fausses membranes ou plutôt des concré-

Digitized by Google

tions colloïdes et gélatiniformes intestinales, productions membraniformes composées de mucus concret.

Les *fausses membranes dysentériques* consistent en fragments variables pour la grandeur et ayant la forme de pellicules ou de lambeaux blanchâtres, déchiquetés, lamelleux et plus ou moins épais. Elles sont parfois réticulées et comme granuleuses; elles recouvrent le plus ordinairement des ulcérations.

« A la surface des ulcérations, il se dépose une *concrétion pelliculaire*, espèce de *fausse membrane* très-mince, jaunâtre ou verdâtre, qui semble être là pour protéger le tissu cellulaire du contact des matières contenues dans l'intestin. Comme il arrive souvent que l'on trouve la pellicule qui recouvre les petites ulcérations détachée à la circonférence et adhérente au centre, je l'ai prise.... pour une eschare, mais plus tard j'ai reconnu mon erreur. Très-souvent, j'ai trouvé cet *enduit pelliculaire* à la surface de la muqueuse elle-même, mais alors cette membrane est rouge, ramollie, et ressemble parfaitement, pour la couleur et la consistance, à un enduit de gelée de groseille.

« Ces pellicules se détachent des surfaces ulcérées et paraissent se reproduire plusieurs fois dans le cours de la maladie. Elles sont excrétées avec des flocons muqueux sanguinolents et quelquefois en égale quantité, etc.[1] »

« On voit.... de grosses bosselures recouvertes de l'*enduit pseudo-membraneux* granulé, d'un gris brunâtre,

[1] THOMAS, *Archiv. gén. de médecine*, 2e série, t. VII, p. 461, 1835.

Digitized by Google

verdâtre ou jaunâtre, au-dessus duquel la tunique cellulaire, mise à nu, est considérablement épaissie, rouge à sa surface, d'un blanc luisant et d'une consistance lardacée dans le reste de son épaisseur[1]. »

Voici ce que dit un autre auteur sur ces fausses membranes :

« Dans tous les cas, le pourtour de l'ulcération est revêtu par une *couche grise,* adhérente, analogue à celle que l'on trouve sur les aphthes ulcéreux de la membrane buccale. Dans beaucoup de circonstances, cette coloration grise est produite par la présence du tissu cellulaire mis à nu et mortifié. Souvent, on voit distinctement une petite *squame pseudo-membraneuse*, de couleur très-variable, placée sur l'orifice du crypte auquel elle adhère centre pour centre[2]. »

« Les *fausses membranes* se rencontrent plus rarement que les ulcérations. Elles sont minces, sèches, très-adhérentes, variables de couleur; on les rencontre au-dessus de la muqueuse, jamais elles ne paraissent être évidemment en contact avec la tunique fibreuse, qui est simplement dépouillée, ou recouverte d'une couche semi-liquide, plus ou moins rouge, que l'on peut considérer comme les débris de la muqueuse[3]. »

« L'amincissement de la couche muqueuse est moins fréquent que son hypertrophie; il est ordinairement général, accompagné de *productions pseudo-membraneuses*

[1] *Loc. cit.*, p. 462.

[2] Gély, *Essai sur les altérations anatomiques qui constituent spécialement l'état dysentérique*, p. 24. Nantes.

[3] *Loc. cit.*, p. 34.

Digitized by Google

et d'ulcérations si peu profondes qu'il faut se mettre à contre-jour pour distinguer ces dernières. »

« Le ramollissement coïncide presque toujours avec l'amincissement; il existe au-dessous des *fausses membranes* comme dans les autres points; quelquefois il est porté à un degré tel, qu'on ne trouve plus qu'une bouillie rosée ou sanguinolente qui est entraînée avec les déjections [1]. »

Dans la dysenterie chronique, « les ulcères folliculeux et les *fausses membranes* sont très-fréquents [2]. »

Les médecins militaires qui ont observé en Algérie, décrivent les fausses membranes dysentériques. L'un d'eux, M. le docteur Haspel, a insisté avec raison sur la différence qui existe entre ces pseudo-membranes et les portions parfois considérables de la membrane muqueuse, détachées par suite d'abcès sous-muqueux dans le cours de la dysenterie grave.

« La *fausse membrane*... recouvre une étendue variable de la surface intestinale ou bien se présente par plaques disséminées. Son épaisseur, sa densité et sa consistance offrent de nombreuses variétés. Elle communique évidemment avec la membrane muqueuse par de petits vaisseaux [3] qui se déchirent et versent du sang lorsqu'on détache la pseudo-membrane. A sa surface on rencontre çà et là des taches brunâtres; au-dessous, la membrane muqueuse est mamelonnée, comme chagrinée, quelque-

[1] *Loc. cit.*, p. 27 et 28.

[2] *Loc. cit.*, p. 32.

[3] La présence de vaisseaux dans les pseudo-membranes dysentériques me paraît très-douteuse.

Digitized by Google

fois saignante et creusée d'ulcérations superficielles. Dans quelques-uns des cas où s'étaient développées ces *concrétions pelliculaires*, l'aspect de la muqueuse était tel qu'elle paraissait complétement dépourvue de son épithélium, etc.[1]. »

« Ces *pellicules pseudo-membraneuses* qui se développent à la surface de la muqueuse sont beaucoup plus rares qu'on ne l'a cru jusqu'à présent; elles ont été souvent confondues avec des portions plus ou moins étendues de la membrane muqueuse elle-même détachées par larges lambeaux de la celluleuse, et entraînant avec elle quelques lambeaux de celle-ci et même des portions plus ou moins grandes de la couche musculeuse et qui s'échappent avec les excréments (*loc. cit.*, p. 77 et 78). » M. Haspel rapporte plusieurs exemples de tunique interne détachée et rendue au dehors.

M. Lebert, dans son grand ouvrage d'anatomie pathologique, dit que dans la dysenterie « à l'état aigu, on trouve çà et là la muqueuse recouverte de *fausses membranes* que l'on peut enlever ou qui sont comme enchâssées dans le tissu de la membrane muqueuse et offrent le caractère tout à fait diphthéritique[2]. »

Je bornerai là ces citations. Les descriptions publiées en Angleterre et en Allemagne[3] concordent avec celles qui viennent de nous occuper. Je n'ajouterai que quelques

[1] A. Haspel, *Maladies de l'Algérie,* De la dysenterie, p. 77, 1852.

[2] H. Lebert, *Traité d'anat. pathol. gén. et spéc.*, t, ii, p. 225.

[3] *Voy.* C. Rokitansky, *Lehrbuch der pathologischen Anatomie*, iii Bd. p. 207 et 210, 3e édition, 1859.

Digitized by Google

lignes sur les fausses membranes dysentériques chez les enfants. Elles sont variables dans leur aspect et même dans leur existence; Constant disait que dans les autopsies de dysenterie « tous les enfants ont offert des fausses membranes à la surface de la muqueuse du gros intestin [1], » tandis que MM. Rilliet et Barthez remarquent que « jamais elle n'a été pseudo-membraneuse [2]. »

Si je n'ai point eu l'occasion d'étudier les caractères anatomo-pathologiques des diverses fausses membranes de la dysenterie épidémique, j'ai plusieurs fois examiné les matières glaireuses rendues par des malades atteints de dysenterie aiguë et légère, offrant les divers aspects qui ont été décrits depuis les premiers temps de la science. Les mucosités épaisses, floconneuses et sanguinolentes, ou d'aspect séreux ou muqueux et blanchâtres, offrent à l'*examen microscopique :*

1° Une grande quantité de matière glaireuse, amorphe et transparente, parsemée de fines granulations moléculaires;

2° Presque toujours, alors même que les matières glaireuses n'offrent pas une teinte sanguinolente, j'y ai

[1] T. Constant, *Hôpital des Enf. malades. — Dysenterie épidémique,* et Gazette médicale de Paris, 1836, p. 104.

[2] Rilliet et Barthez, *Traité clin. et prat. des mal. des enfants,* 2e édit., t. I, p. 794, 1853. — Ces estimables auteurs ont rapporté dans leur ouvrage (t. I, p. 663) la description que Murdoch a donnée de l'inflammation pseudo-membraneuse du gros intestin chez les enfants. Cette inflammation me paraît être une forme de la dysenterie : « La muqueuse épaissie a pris un aspect chagriné ou granuleux; en raclant cette surface, on enlève une *couche membraniforme* mince et plus consistante que celle de la diphthérite, et l'on trouve au-dessous la mu-

Digitized by Google

trouvé des globules rouges du sang (hématies); ces globules sont parfois très-reconnaissables et sans aucune altération, d'autres fois ils sont crénelés sur leurs bords et déjà altérés;

3° Une quantité variable de globules purulents de plusieurs variétés, à noyaux et sans noyaux (leucocytes divers);

4° Des corps granuleux de l'inflammation (leucocytes granuleux hypertrophiés);

5° De l'épithélium cylindrique intestinal;

6° Des cristaux le plus souvent prismatiques et présentant certaines formes du phosphate ammoniaco-magnésien;

7° Des Vibrioniens, divers infusoires, des algues.

Je n'ai jamais vu de fibrine dans la matière glaireuse dysentérique, hors les cas où les selles étaient très-fortement sanguinolentes. Des fibrilles constituaient alors la trame d'un coagulum et retenaient dans leurs mailles les globules rouges du sang.

L'abondance relative de ces divers éléments est très-variable. A la période de guérison de la dysenterie légère, l'épithélium devient extrêmement abondant dans les déjections alvines, et les matières colorantes de la

queuse plus ou moins altérée. Cette sécrétion plastique couvre ordinairement toute la surface interne du côlon; cependant elle est disposée par bandes larges, laissant entre elles des espaces où la muqueuse paraît tout à fait saine. Lorsqu'on enlève la pseudo-membrane, l'intestin se présente tantôt pâle et décoloré, tantôt légèrement arborisé. Les follicules mucipares ont toujours paru très-développés, quelquefois même ulcérés au centre. »

Digitized by Google

bile y reparaissent. J'ai pu sous ce rapport vérifier les observations très-exactes de M. Lebert[1].

Les ulcérations intestinales, quelle que soit leur nature, peuvent se recouvrir de fausses membranes dont l'épaisseur n'est pas considérable, et dont la composition élémentaire est presque identique. Je n'y insisterai pas, me contentant de les signaler; je renvoie à ce que j'ai déjà dit sur les ulcérations bucco-pharyngiennes (p. 130). Legendre avait décrit avec soin les ulcérations des intestins chez les enfants : « Leur fond est parfois recouvert d'une couche pultacée, comme *pseudo-membraneuse,* d'un blanc grisâtre[2]. »

MUCOSITÉS INTESTINALES COLLOÏDES, CONCRÉTIONS GÉLATINIFORMES INTESTINALES.

Les diverses matières concrètes qui ont recouvert les parties malades de la muqueuse intestinale ou qui se sont formées à sa surface dans des conditions variées peuvent s'échapper par l'orifice anal. J'ai étudié à diverses reprises les pseudo-membranes colloïdes intestinales, et j'ai déjà parlé (p. 103) des petites concrétions pseudo-membraneuses rendues parmi les matières alvines.

Les *matières intestinales gélatiniformes* sont disposées en paquets allongés, en masses fusiformes ou cylindri-

[1] H. Lebert, *Physiologie pathologique,* t. I, p. 222 et 223, 1845.

[2] Legendre, *Recherches anat.-path. et clin. sur quelques maladies de l'enfance,* p 371, 1846.

Digitized by Google

ques, parfois très-volumineuses. Elles ont l'apparence d'une gelée; leur consistance est colloïde et mollasse; leur couleur jaunâtre et un peu transparente.

Ces matières ont été observées par les médecins chez des personnes qui souffraient d'entérites de diverses espèces. Mon ami, M. le docteur Potain, a présenté à la Société anatomique des matières mucoso-gélatiniformes [1] expulsées pendant la défécation. J'en ai vu plusieurs exemples; je vais en rapporter un que j'ai recueilli dans les conditions suivantes :

Une dame créole, d'une santé habituellement bonne,

[1] C. Potain, *Sur des lambeaux de matière mucoso-gélatiniforme expulsée par l'intestin pendant la défécation* (Bull. de la Société anat. de Paris, 2e série, t. II, p. 163, 1857).

Cette communication a donné lieu à une discussion intéressante qu'on trouvera dans les *Bulletins de la Société anatomique*. M. le docteur Blondeau y a rapporté un fait observé en 1850 dans le service de M. Horteloup à l'hôpital Necker. Une femme a rendu des fausses membranes; les plus longues avaient 4 centimètres de longueur environ. Chez cette malade, la surface d'un vésicatoire se couvrit d'une couche blanche pseudo-membraneuse dont le centre devint le siége d'une eschare gangréneuse (p. 165 et 166). Ce fait me paraît rentrer dans la catégorie des entérites couenneuses diphthériques, plutôt que dans celle des concrétions intestinales gélatiniformes. M. Blondeau a rappelé les exemples de concrétions intestinales diverses qu'on trouve dans Morgagni (*De sedibus et causis morborum*, 34e lettre); il y est question de mucus plus ou moins concret et blanchâtre, analogue à celui que sécrète la vessie lorsqu'elle est malade, concrétions pouvant affecter la forme de polypes, de lambeaux plus ou moins larges, ou longs, ou épais, et formant les corps que Celse a appelés charnus et que les anciens auteurs décrivaient sous le nom de matières pituiteuses ou vitreuses. M. Blondeau a cité encore des observations empruntées à Van-Swiéten, à Sennert, etc. (*loc. cit.*, p. 168).

Digitized by Google

dut quitter la Martinique et se rendre en France, après avoir été atteinte d'une dysenterie très-grave qui avait mis ses jours en danger et dont elle ne parvenait point à se rétablir.

L'influence du changement de climat fut des plus heureuses; l'alimentation, rigoureusement surveillée, permit bientôt aux fonctions digestives de reprendre leur énergie; mais la malade, quoique dans le meilleur état quelques mois après son arrivée en France, avait conservé une « *sensibilité* » marquée dans l'arc du côlon. Cette sensation était tantôt sourde ou au contraire tantôt aiguë sans cause appréciable. Il est probable qu'il était resté sur quelque point de l'intestin côlon une cicatrice imparfaite ou une surface ulcérée plus ou moins étendue et douloureuse. En général, après quelques jours de maladie et après un purgatif doux qui débarrassait l'intestin de matières glaireuses non sanguinolentes, madame C.... était rétablie. Après avoir ressenti cependant des douleurs plus vives et plus prolongées que d'habitude, la malade rendit, en allant à la garde-robe, une concrétion muqueuse gélatiniforme considérable, longue d'un pied et demi au moins, ayant une coloration d'un jaune ambré, transparente, ressemblant beaucoup à de la colle ou à une masse de gélatine molle, allongée et un peu aplatie.

Ces *concrétions gélatiniformes* renferment, au milieu d'une grande quantité de matière amorphe et transparente, des granulations moléculaires, des cellules d'épithélium cylindrique et des globules purulents et pyoïdes. Je n'ai pas pu reconnaître nettement la présence de la

Digitized by Google

fibrine dans les mucosités que j'ai examinées; faudrait-il attribuer cette absence à l'action des sucs intestinaux sur la fibrine préexistante?

Dans les épidémies de choléra de 1849 et de 1853, je n'ai eu que trop souvent l'occasion d'examiner les selles renfermant des *grumeaux blanchâtres* ressemblant au riz cuit à l'eau et appelés *riziformes*. Ces grumeaux, d'un aspect si caractéristique, étaient constitués par de l'épithélium intestinal uni à des matières amorphes et granuleuses. Il y avait aussi, mais non toujours, des globules granuleux, parfois des globules pyoïdes ou purulents (leucocytes hypertrophiés, sans noyaux et avec noyaux). On sait que des cristaux et des corps divers ont été trouvés dans les déjections des cholériques et que M. le docteur Davaine y a découvert une espèce particulière d'infusoires, le *Cercomonas hominis*[1].

IV. FAUSSES MEMBRANES DU VAGIN, DU COL UTÉRIN; FAUSSES MEMBRANES VÉSICALES ET RÉNALES CANTHARIDIENNES.

FAUSSES MEMBRANES DU VAGIN ET DU COL UTÉRIN, ETC.

Nous avons vu jusqu'à présent que les éléments anatomiques proprement dits et les caractères de structure ne fournissaient que des différences parfois légères et d'une étude difficile entre les diverses fausses mem-

[1] C. DAVAINE, *Traité des entozoaires et des maladies vermineuses*, p. 67, et *Synopsis*, p. VI, fig. 1, 1859.

Digitized by Google

branes que nous avons étudiées. C'est pour avoir attribué trop de valeur à cette analogie d'éléments constitutifs qu'un grand nombre de médecins ont compris, sous le nom de *diphthéritiques*, tous les produits *pseudo-membraneux*. Cette réflexion n'est nulle part plus applicable qu'aux productions membraniformes locales du vagin et du col de l'utérus, appelées encore récemment diphthéritiques, à cause de leur aspect et quand la diphthérie était tout à fait étrangère à leur manifestation.

Les causes admises par M. de Scanzoni pour la vaginite diphthéritique et croupeuse[1], montrent qu'il s'agit le plus souvent, en pareils cas, d'une *vaginite pseudo-membraneuse simple*. Cette inflammation vaginale avec production de fausses membranes paraît être plus fréquente en Allemagne qu'en France; elle est rarement mortelle par elle-même, mais elle est redoutable par les adhérences et même par l'occlusion du conduit vulvo-utérin qu'elle peut, dit-on, occasionner.

« Nous l'avons observée à la suite de lésions traumatiques telles qu'elles ont lieu par l'exercice violent et trop fréquent du coït. Quelquefois aussi nous avons vu la leucorrhée vaginale devenir une véritable inflammation croupeuse. Mais, dans le plus grand nombre des cas, cette affection est secondaire et se développe pendant le cours de certaines maladies des organes avoisinant immédiatement le vagin...., dans les dégénérescences cancéreuses de l'utérus produisant un écoulement abondant

[1] F.-W. de Scanzoni, *Traité prat. des maladies des organes sexuels de la femme*, trad. Dor et Secin, p. 457 et suiv., 1858.

Digitized by Google

et corrosif, dans les fistules vésico et urétro-vaginales dans lesquelles le contact des urines entretient dans les parois du vagin un état d'irritation permanent, etc...., par la présence de corps étrangers...., dans le cours des métrites, des péritonites, des pyémies puerpérales, dans les dernières périodes de la fièvre typhoïde, de la dysenterie. Nous l'avons vue plusieurs fois se déclarer pendant le cours d'exanthèmes aigus, surtout pendant la variole et la rougeole. La diphthérite vaginale peut s'étendre à toute la surface de la muqueuse, ou bien, ce qui est le plus fréquent, elle reste bornée à certaines parties. C'est surtout le tiers inférieur de l'organe qui est attaqué le plus souvent et le plus violemment. La partie enflammée est d'un rouge vif, quelquefois écarlate et couverte d'une couche plus ou moins épaisse d'une *exsudation membraneuse,* jaune ou rougeâtre, souvent très-adhérente; lorsqu'on l'éloigne, la partie mise à nu saigne facilement, etc.

« Après la chute des membranes...., il survient une leucorrhée muco-purulente.

« Fréquemment la diphthérite s'étend du vagin aux organes adjacents, aux parties génitales externes, à l'urètre, à la vessie, à la matrice, quelquefois même au rectum et au péritoine; l'on voit alors apparaître les phénomènes propres à ces inflammations (De Scanzoni, *loc. cit.*). »

J'ai trouvé, dans l'observation suivante dont je rapporte le résumé, l'indication de fausses membranes du vagin rendues à plusieurs reprises comme dans la bronchite pseudo-membraneuse chronique :

Digitized by Google

BUSI. — *Observation de vaginite pseudo-membraneuse*[1].

La malade est une femme de vingt-six ans, enceinte de quatre mois. Elle a offert en dehors de toute influence épidémique et pour toute manifestation pseudo-membraneuse : « Le vagin tapissé d'une *fausse membrane blanche*, lactescente, fortement adhérente à la muqueuse de ce canal, au point que, pour l'en détacher, on dut se servir de pinces à polypes. La muqueuse mise à nu présentait la plus grande analogie avec la surface cutanée dépouillée de son épiderme par l'action d'un vésicatoire ; sa couleur était rouge écarlate, sa sensibilité extrême au moindre contact. Deux jours après l'ablation, la fausse membrane s'était reproduite et la malade dit alors que depuis longtemps elle expulsait des lambeaux membraneux par la vulve. »

On a signalé[2] une *exfoliation épithéliale* du vagin qui peut prendre le caractère pseudo-membraneux ; cette exfoliation a de l'analogie avec les lambeaux membraneux de la muqueuse utérine rendus à la suite de dysménorrhée et dont il sera question plus bas.

Les *pellicules* qui s'échappent du vagin après des cautérisations faites sur le col de l'utérus ou qui résultent de l'emploi d'injections fortement astringentes ou d'applications locales de tannin, etc., sont composées de mucus vaginal plus ou moins coagulé. J'y trouve, à l'*examen*

[1] BUSI, *Bollet. delle Scienze med.*, et *Revue de thér. médico-chir.*, t. III, p. 154 et suiv., 1855.

[2] FARRE, *Archives of medicine*, 1858, n° 2, p. 71, et *Archiv. gén. de méd.*, 5e série, t. XIII, p. 344.

Digitized by Google

microscopique, une substance amorphe, des cellules d'épithélium pavimenteux et des globules de pus et pyoïdes (leucocytes), des granulations moléculaires, des végétaux (algue du mucus utérin), des infusoires (Trichomonas)[1].

Les érosions ou les ulcérations qui se produisent sur le col de l'utérus peuvent se revêtir de *pseudo-membranes simples,* non diphthéritiques, quelle que soit la cause, inflammatoire, herpétique, syphilitique, etc., qui ait donné naissance à ces ulcérations. MM. Robert, Boys de Loury et Costilhes, Becquerel, Bernutz, etc., en ont cité des exemples remarquables. MM. Boys (de Loury) et Costilhes[2] n'ont vu que très-rarement les ulcérations qu'ils ont appelées diphthéritiques, ils avouent ne pas connaître les conditions qui président à leur développement : « Elles débutent par la rougeur; avec cette couleur le col.... est au début douloureux au toucher; peu de jours après, sur toute la surface malade, on voit s'élever de *petites plaques d'un blanc mat,* rarement jaunes, lisses, luisantes, de formes diverses et mal circonscrites. Ces plaques, qui n'ont pas 1 millimètre d'épaisseur, sont très-adhérentes au col; il est même impossible, dans quelques cas, d'enlever un lambeau de ces *fausses membranes,* et si l'on insiste pendant longtemps, on ne tarde pas à voir suinter des bords de l'érosion des gouttelettes de sang. Après un ou deux septénaires, rarement davantage, ces plaques se

[1] C. Davaine, *Traité des entozoaires et des mal. verm.*, p. 756, et *Synopsis,* p. VII, 1859.

[2] Boys (de Loury) et Costilhes, *Recherches cliniq. sur les ulcérations du col de l'utérus,* etc. (Gaz. méd. de Paris, p. 374, 1845).

Digitized by Google

détachent en partie ou en totalité; si elles ne se reforment plus, l'ulcération primitive apparaît avec tous les caractères d'une exulcération qui ne présente aucune gravité et qui guérit avec la plus grande facilité. » Je trouve dans cette description des caractères qui me font croire que souvent ces fausses membranes sont dues à un herpès du col utérin. C'est un point que l'observation ultérieure pourra seule décider.

« Il est une variété d'ulcérations, dit M. Becquerel [1], à laquelle on peut donner le nom d'*ulcérations diphthéritiques*. Elles sont loin d'être communes, mais elles présentent des caractères très-nets et bien tranchés. On ne peut en constater l'existence que dans la première période, alors que la *fausse membrane* blanchâtre ou blanc grisâtre est encore adhérente aux bords et au fond de l'ulcération. On ne peut l'en détacher sans lacérer un peu sa surface et ses bords et sans la faire saigner. »

Dans un mémoire lu à la Société médicale des hôpitaux [2], M. le docteur Bernutz a décrit le chancre *diphthéritique* du col de l'utérus. Pour ce médecin distingué, ce chancre a pour caractère fondamental une sorte de *production couenneuse* qui, au lieu de tapisser une excavation, se projette en saillie légèrement mamelonnée sur des bords rouges saillants au-dessus des parties saines

[1] L.-A. Becquerel, *Traité clin. des mal. de l'utérus et de ses annexes*, t. I, p. 165, 1859.

[2] *Recherches sur les accidents vénériens primitifs qui se développent sur le col utérin* (Bulletin de la Société médicale des hôpitaux de Paris, Rapport par Legendre, 3e série, n° 6, p. 380).

Digitized by Google

voisines. Il présente de plus, comme caractère, de persister souvent pendant une longue durée après un coït infectant, presque sans changement aucun, jusqu'à la période de réparation; mais celle-ci une fois commencée marche si rapidement, qu'au bout de quelques jours on ne trouve plus traces de fausses membranes (*loc. cit.*, p. 382).

M. Bernutz a admis cinq périodes pour les chancres diphthéritiques du col utérin : 1° période initiale caractérisée par un agrégat de vésico-pustules; 2° une période de progrès dans laquelle on voit une forme pseudo-membraneuse succéder à la déchirure des vésico-pustules et offrir une série de changements successifs d'épaisseur, de consistance et de couleur; puis des périodes 3° d'état, 4° d'élimination et 5° de réparation. Il établit ensuite le diagnostic différentiel du chancre diphthéritique à ses différentes périodes avec l'herpès simple du col utérin, l'œdème aigu inflammatoire du col, la gangrène pultacée de l'utérus, la métrite ulcéro-membraneuse qui coïncide quelquefois, suivant la remarque de M. Bernutz, avec la stomatite ulcéro-membraneuse; puis enfin, il les distingue des plaques muqueuses, des aphthes et des ulcérations dépendant de la grossesse (*loc. cit.*, p. 383).

Le rapporteur du travail remarquable de M. Bernutz signale la grande difficulté de reconnaître dans beaucoup de cas la nature syphilitique de ce chancre sans l'inoculation. Ceci nous prouve encore une fois combien les pseudo-membranes se ressemblent sur les ulcérations diverses. Je sais d'ailleurs de source certaine que M. Bernutz a donné le nom de diphthéritique à cette forme de

Digitized by Google

chancre à cause de son aspect spécial; j'ai à peine besoin d'ajouter que, pour moi, il eût été préférable de l'appeler pseudo-diphthéritique, et mieux encore, ulcère syphilitique ou chancre pseudo-membraneux.

Mon ami le docteur E. Goupil m'a remis une plaque provenant d'un de ces *chancres pseudo-membraneux*. Il renfermait les éléments que j'ai mentionnés; l'épithélium avec la matière amorphe et les granulations moléculaires et graisseuses y étaient fort abondants. Il s'y trouvait également des éléments fibrillaires de la fibrine, et je ne doute pas qu'à la période de réparation, il s'y produise des fibres et des noyaux embryo-plastiques ou fibro-plastiques.

Les *débris membraniformes* qui sont rendus après une suspension des règles ont été signalés depuis longtemps [1]. On sait qu'après avoir discuté sur leur nature, on admet généralement aujourd'hui qu'ils sont constitués par des lambeaux de la muqueuse utérine [2]; il s'agit, dès

[1] F.-J. Morrau, *Essai sur la disposition de la membrane caduque*, etc. (Thèses de Paris, 1814, n° 86). « M. Évrat a observé plusieurs fois que des femmes stériles rendaient, quelques jours après s'être livrées au coït, des portions de membranes analogues à la membrane caduque; mais que l'expulsion de ces débris membraneux n'avait lieu le plus ordinairement qu'au moment de l'apparition des règles; qu'elle était toujours accompagnée de tension, de pesanteur, d'un sentiment de gêne et quelquefois de douleurs sourdes dans la région hypogastrique (p. 21). »

[2] Semelaigne, *De la dysménorrhée membraneuse et de la membrane dysménorrhéale* (Thèses de Paris, 1851, n° 232, p. 14, 21 et suiv.). L'auteur discute les opinions de MM. Simpson, Oldham, etc.—*Voy.* aussi F.-A. Aran, *Leçons cliniq. sur les maladies de l'utérus et de ses annexes*, p. 308, 1860. M. Aran rapporte une observation démonstrative de M. Tyler Smith (*The Lancet*, t. I, p. 608, 16 juin 1855).

Digitized by Google

lors, d'une véritable membrane. Parfois la muqueuse ou membrane interne de l'utérus s'exfolie en entier. J'ai rapporté un cas de cette espèce [1]. Il n'est pas impossible que la cavité utérine puisse produire une exsudation pseudo-membraneuse, mais je n'en ai jamais observé. M. Ch. Robin n'en a, de son côté, vu aucun exemple.

FAUSSES MEMBRANES VÉSICALES ET RÉNALES CANTHARIDIENNES, ETC.

Il est démontré aujourd'hui que des *fausses membranes* peuvent être produites dans l'appareil urinaire par l'action des cantharides. Ce fait très-curieux, signalé par M. Guibourt [2], Gerdy [3], et soigneusement étudié par MM. Morel-Lavallée [4], Bouillaud [5], etc., mérite que nous le décrivions avec quelques détails.

Les *fausses membranes* qui sortent avec l'urine ou qui

[1] *Observation d'une muqueuse utérine rendue après un mois et demi de rétention des règles* (Comptes rendus de la Société de biologie, année 1850, t. II, p. 161).

[2] GUIBOURT, *Note sur un effet remarquable de la pommade épispastique aux cantharides* (Journal de chimie médicale, de pharm. et de toxicologie, t. V, p. 284, juin 1829).

[3] GERDY, *Traité des pansements*, 2e édition, t. II, p. 183, article Vésicatoire, 1839.

[4] MOREL-LAVALLÉE, *Vésicatoire dans la vessie ou fausses membranes développées à la surface interne de ce viscère sous l'influence des cantharides appliquées à la peau* [(Extr. d'un mém. lu à l'Acad. des Sc. le 1er juillet 1844). (Expérience, t. XIV, 18 juillet 1844.)]

[5] BOUILLAUD, *Note sur l'albuminurie produite par l'action des cantharides* (Bulletin de l'Acad. de médecine, t. XII, p. 744, 8 juin 1847). — DOURIF, *Des effets de la cantharide sur les voies urinaires* (Thèses de Paris, 1849, n° 79).

Digitized by Google

sont expulsées par l'urètre à la suite de l'application d'un vésicatoire sur le derme, varient extrêmement dans leur volume, leur configuration, leur épaisseur, etc. Elles sont minces, foliacées, et représentent des petits lambeaux, des grumeaux pelotonnés ou roulés sur eux-mêmes, ou bien elles forment de véritables lames variant de la grandeur d'une lentille et d'une petite pièce d'argent à celle d'une moitié de carte à jouer; leurs bords sont presque toujours irréguliers et déchiquetés. Leur couleur est d'un gris blanchâtre ou rougeâtre, tantôt uniforme, tantôt parsemé de stries sanguinolentes et de points ecchymotiques. Leur consistance fort variable est quelquefois à peine plus marquée que celle du mucus concret et gélatiniforme; d'autres fois, les fausses membranes sont d'un blanc mat sur une face, et rosées, villeuses, de l'autre côté; elles sont alors fermes, élastiques et résistantes. Parfois elles ressemblent à la couenne qui recouvre un caillot sanguin. On a encore signalé la présence de fausses membranes cantharidiennes rendues avec l'urine sous forme de cordons blanchâtres de 2 à 3 millimètres de diamètre.

Il est plus ordinaire de voir des fausses membranes de petite dimension que des membranes volumineuses. J'ai cependant pu en examiner plusieurs des diverses variétés que j'ai indiquées. La plupart provenaient du service de M. Rayer.

L'*examen microscopique* de ces productions molles et gélatiniformes montre qu'elles sont formées, comme la gelée tremblottante des vésicatoires cutanés, par de la fibrine exsudée, emprisonnant dans ses mailles des glo-

Digitized by Google

bules purulents à noyaux et sans noyaux (leucocytes), de petite dimension, et par des cellules d'épithélium vésical. Quand elles sont consistantes, les mêmes éléments s'y trouvent, mais avec une grande quantité de granulations moléculaires.

On les a décrites comme formées d'albumine coagulée, mais c'est une erreur; la trame est fibrineuse, et toutes les fois que, dans le liquide urinaire rendu après l'application récente d'un vésicatoire cantharidé, il se forme un coagulum membraniforme, c'est à la fibrine qu'il faut l'attribuer, ainsi que je m'en suis assuré.

L'étude attentive des diverses régions de l'appareil urinaire a été faite chez des sujets morts d'une affection aiguë peu après avoir rendu des fausses membranes par l'urètre et ayant eu des emplâtres cantharidés sur la peau. On a trouvé qu'alors les calices et les bassinets étaient injectés et recouverts d'arborisations formées par des dilatations des vaisseaux sanguins. M. Andral a vu des ampoules ou des bulles à la surface de la vessie; dans d'autres cas, il existait dans les calices des fausses membranes d'un blanc jaunâtre et assez résistantes, libres dans une partie de leur étendue, adhérentes ailleurs; on a vu aussi la surface interne des deux uretères et les bassinets tapissés de fausses membranes disséminées dans toute la longueur de ces conduits. Dans un cas, la vessie avait sa muqueuse injectée près du col, et toute la région du bas-fond offrait çà et là des plaques pseudo-membraneuses minces et blanchâtres; la muqueuse à laquelle elles adhéraient était fortement injectée au-dessous et autour d'elles. A l'embouchure vésicale de chaque

Digitized by Google

uretère se trouvait un paquet de fausses membranes d'un blanc jaunâtre, assez résistantes, du volume d'une petite noisette, adhérentes à la muqueuse et faisant un relief très-prononcé. La surface de ces paquets était inégale et la muqueuse injectée dans leur voisinage.

En résumé, les fausses membranes qui peuvent se produire, après l'application des vésicatoires, dans les voies urinaires sur la membrane interne de l'appareil excréteur de l'urine, ont une grande analogie avec celles que la cantharidine fait développer sur la peau, ainsi que nous allons le voir bientôt. Elles varient depuis l'exsudation fibrino-albumineuse molle jusqu'à la forme couenneuse nettement prononcée.

On a observé, sans emploi des cantharides et à la suite d'inflammations diverses, des fausses membranes des voies urinaires autres par leur nature que celles déjà décrites. « Dans quelques inflammations du bassinet, des calices et des uretères, l'intérieur de ces conduits et même la face interne de la vessie se couvrent de *fausses membranes* grisâtres ou noirâtres et infiltrées de sang (pyélite pseudo-membraneuse). Cette forme de pyélite, qui se déclare le plus souvent après l'opération de la taille et dans certaines rétentions d'urine, est extrêmement grave[1]. »

Je dois dire ici quelques mots sur les *filaments* ou *cylindres* fibrineux et épithéliaux que l'on trouve dans

[1] P. Rayer, *Traité des maladies des reins*, t. III, p. 65, 1841.

Digitized by Google

l'urine des malades, car on les a comparés aux fausses membranes croupales [1].

Les observations que j'ai faites un grand nombre de fois sur les filaments cylindriformes de l'urine m'ont démontré qu'il existe :

Des *cylindres fibrineux* ou hématiques, pleins, formés

[1] Ces cylindres ont été beaucoup étudiés. Pour M. Rayer qui les a signalés le premier, ils indiquaient une hémorragie rénale. Vogel et Nasse les regardaient aussi comme de nature fibrineuse. D'après Simon, ces cylindres se forment tout autrement et constituent le revêtement épithélial et morbide des canalicules des reins. Scherer et Virchow ont admis une composition chimique fibrineuse, et ils ont comparé le cylindre fibrineux exsudé aux fausses membranes croupales.

Lehmann classe en trois catégories les filaments cylindriformes de l'urine : 1° gaînes épithéliales ; 2° matière amorphe granuleuse ; 3° membrane propre des tubes urinifères. M. Becquerel croit que la paroi propre des canalicules du rein forme, en se contractant et revenant sur elle-même, tous les cylindres. M. Ch. Robin résume ainsi ses *Recherches* publiées en 1855 dans la *Gazette des hôpitaux :* Les cylindres ne sont pas formés de fibrine coagulée et leur nature croupale n'est pas admissible. Ils ne sont pas formés d'albumine coagulée ; on ne peut admettre qu'ils soient produits par la paroi propre et expulsés des canalicules urinifères. La substance amorphe et homogène qui compose ces cylindres doit les faire ranger parmi un grand nombre de matières sécrétées dont la composition nous est inconnue. M. Robin accepte finalement deux espèces de cylindres dus à des coagulums de nature inconnue et une troisième espèce formée de gaînes épithéliales.

M. G. Johnson a étudié ces productions et a cherché à les rattacher aux maladies qui les produisent. Il admet 1° les cylindres épithéliaux ; 2° les cylindres hématiques ; 3° les cylindres cireux, et de plus, les cylindres purulents et graisseux. (*Voy.*, au sujet des cylindres de l'urine, le mémoire de M. Michel, *Du microscope, de ses applications*, etc., dans les Mémoires de l'Acad. de médecine, t. XXI, p. 417 à 424, pl. V, fig. 4 à 11, et H. Lebert, *Anat. path. gén. et spéc.*, t. II, p. 344 et atlas.)

Digitized by Google

de fibrine coagulée, et emprisonnant, dans les interstices des fibrilles, des globules rouges du sang (hématies), altérés ou non altérés dans leur forme et très-rarement des globules blancs (leucocytes);

Des *cylindres épithéliaux*, formés de cellules épithéliales des tubes urinifères, unies entre elles par une matière amorphe peu abondante. Ces cellules sont très-reconnaissables. L'intérieur du tube renferme parfois des sels uriques, de l'oxalate de chaux et des globules purulents (leucocytes);

Des *cylindres amorphes* (formés par un coagulum, Robin; cireux, Johnson), composés d'une substance homogène, comme gélatineuse ou cireuse, plus volumineux que les précédents, à bords nets, parfois creux ou offrant des vacuoles dans leur intérieur. Ces cylindres renferment très-souvent des globules de pus (leucocytes) ou des granulations moléculaires et graisseuses.

V. FAUSSES MEMBRANES DES VÉSICATOIRES; DES ULCÈRES CHRONIQUES, DES PLAIES ANCIENNES, ETC.

FAUSSES MEMBRANES DES VÉSICATOIRES.

Les *fausses membranes* produites par le principe actif des *cantharides* offrent une grande ressemblance avec celles de la diphthérie. J'ai observé plusieurs fois sur moi-même l'action de l'huile cantharidée portée sur la muqueuse de la face postérieure des lèvres. Je vais transcrire des notes prises à ce sujet; je terminerai en disant

Digitized by Google

quelques mots sur les concrétions gélatiniformes et fibrineuses des vésicatoires récemment établis.

Au mois de mai 1852, étudiant l'action de l'huile cantharidée employée comme agent vésicant rapide, j'ai placé une goutte de cette huile sur la face postérieure ou buccale de ma lèvre inférieure. La goutte d'huile avait été déposée sur une très-petite rondelle de vieux linge, de 4 millimètres de diamètre; la lèvre inférieure, abaissée, fut maintenue en contact avec le linge huilé au moyen d'une lame de verre.

La douleur s'est produite aussitôt que l'application eut été faite sur la muqueuse, préalablement bien essuyée. Cette douleur devint très-vive, et à travers le verre je distinguai l'injection très-prononcée des vaisseaux autour de la rondelle. Après quelques minutes, je remplaçai la lame de verre par un verre de montre très-petit et bombé. La douleur avait diminué; je pensai que l'action de l'huile cantharidée avait eu lieu.

L'épithélium était soulevé et je trouvais une bulle comparable à celles du pemphigus; la douleur était vive autour de la bulle, mais moindre qu'on ne l'aurait pu supposer d'après la douleur et la vascularisation du début.

La couche liquide se concréta rapidement; après avoir attendu vingt minutes, je l'enlevai pour l'observer. Elle était blanchâtre et offrait à l'*examen microscopique :* une gangue formée de matière amorphe, renfermant des fibrilles de fibrine entre-croisées ou d'autres parallèles entre elles, des granulations moléculaires et de la matière grasse sous forme granuleuse. En raclant la surface de la production plastique, je détachais des cellules épithéliales

Digitized by Google

qui provenaient de la couche d'épithélium soulevée par l'afflux de la sérosité.

Quatre heures plus tard, j'enlevai la concrétion qui s'était reproduite et avait une épaisseur marquée. Examinée par sa face profonde, elle offrit, avec les éléments produits, des globules de pus et des globules granuleux très-manifestes.

Le soir, la couche d'exsudation s'était reproduite. Elle existait le lendemain sans changement notable de composition élémentaire. Le jour suivant, la couche plastique avait diminué d'épaisseur, elle disparaissait par une sorte d'usure; la rougeur environnante s'éteignait et la surface renfermait beaucoup d'épithélium. Les jours suivants, le produit exsudé n'existait plus; il ne restait qu'une rougeur vasculaire qui fut assez lente à disparaître.

Sur le derme dénudé par un vésicatoire récemment placé à la partie postéro-externe de la cuisse, chez un homme atteint de névralgie sciatique, j'appliquai, à dix heures du matin, avec le consentement du malade, un peu d'huile cantharidée sur un des côtés de la surface. Sept heures après le malade, qui avait souffert assez fortement après l'application, avait, dans l'endroit indiqué, une *pseudo-membrane* épaisse de 2 millimètres, blanchâtre, adhérente et assez tenace. Cette pseudo-membrane était composée de fibrine exsudée reconnaissable à ses fibrilles, de granulations élémentaires, de globules de pus et pyoïdes et de matières grasses. Au-dessous d'elle, le derme était ecchymosé par places et d'une teinte plutôt blafarde que très-rouge.

Digitized by Google

Dans le courant de la même journée, je plaçai encore une petite quantité d'huile cantharidée sur l'endroit indiqué (cinq heures du soir), et le lendemain (à dix heures et demie du matin), je trouvai une fausse membrane aussi épaisse que le jour précédent et adhérente. Le derme avait la même teinte, mais un peu grisâtre, car en l'essuyant fortement, il restait au-dessus de lui une légère couche de substance qui lui donnait cet aspect un peu grisâtre et opalin. Le malade paraissant craindre une nouvelle application d'huile sur la plaie, je cessai d'en mettre. Le soir, à la même place, il y avait encore une pseudo-membrane, mais moins épaisse et que je n'enlevai point.

Le lendemain matin, la place où avait été déposée l'huile cantharidée l'avant-veille était encore plus blanche que le reste de la surface du vésicatoire qui, il est vrai, commençait partout à se recouvrir d'épiderme. L'enduit pseudo-membraneux disparut le jour suivant.

J'ajouterai que ce malade avait éprouvé un peu d'ardeur vésicale et uriné plus souvent que de coutume après l'application de l'huile cantharidée; toutefois, comme j'avais attiré son attention sur ce point, il est possible qu'il ait remarqué ces phénomènes qui seraient sans cela passés inaperçus. L'urine examinée s'est à peine troublée quand je l'ai chauffée et quand j'y ai ajouté de l'acide nitrique. Elle était par conséquent très-peu albumineuse.

J'ai étudié plusieurs fois les phénomènes d'exsudation séreuse et plastique d'un vésicatoire placé sur mon avant-bras, ainsi que M. Lebert l'avait fait et indiqué dans sa

Digitized by Google

Physiologie pathologique[1]; les résultats que j'ai obtenus concordent parfaitement avec ceux de cet observateur distingué. Leur exposition, déjà indiquée plus haut, ferait ici double emploi; je me contente de les mentionner en renvoyant, en outre, à l'ouvrage précité de M. Lebert.

Tous les médecins ont remarqué les *concrétions gélatiniformes* et *fibrineuses* qui s'amassent ordinairement sur les points déclives dans la sérosité soulevée par l'emplâtre vésicant appliqué depuis vingt-quatre heures. Cette matière gélatineuse, transparente ou opaline, est composée d'une matière amorphe abondante, dans laquelle on distingue très-nettement les fibrilles de la fibrine, des globules de pus et pyoïdes, des globules granuleux (leucocytes divers), tous ces globules en petite quantité, enfin des gouttelettes de matière graisseuse.

FAUSSES MEMBRANES DES PLAIES ANCIENNES, DES ULCÈRES CHRONIQUES.

Les vésicatoires et les cautères longtemps entretenus se recouvrent quelquefois de *concrétions grisâtres, membraniformes*, soit parce qu'ils ont été trop vivement excités, soit parce que la surface excoriée s'est momentanément enflammée.

Les anciennes plaies, les ulcères chroniques offrent également parfois une *pellicule blanchâtre*, peu épaisse ou grisâtre, qui a un peu l'aspect d'une pseudo-membrane, sans rappeler cependant la pourriture d'hôpital dont je vais bientôt m'occuper.

[1] H. Lebert, *Physiologie pathologique*, t. I, p. 60 et suiv., 1845.

Digitized by Google

La nature de la maladie et la constitution du sujet ont une influence des plus marquées sur l'état des plaies ou des ulcérations anciennes. Chez les scrofuleux, chez les personnes atteintes de syphilis, les surfaces suppurantes revêtent des caractères bien connus de tous les médecins. Le détritus grisâtre qui les recouvre et l'exsudation sont plus ou moins abondants suivant que le travail de cicatrisation est retardé ou tend à se produire.

Dans les ulcérations anciennes de nature diverse, syphilitiques ou autres, siégeant dans le pharynx, la fausse membrane plus ou moins épaisse ne doit pas être dite diphthérique, car il n'y a qu'une ulcération pseudo-membraneuse à sa surface, ayant toujours les mêmes caractères anatomiques.

Quoi qu'il en soit, les productions membraniformes de toutes les solutions de continuité anciennes des téguments sont peu adhérentes, minces, grisâtres et n'ont pas généralement l'aspect diphthérique. Elles sont composées :

1° D'une matière amorphe, d'abondance variable, et renfermant des granulations moléculaires et des matières grasses ;

2° De globules de pus et pyoïdes ; les globules à noyaux sont les plus nombreux (leucocytes divers) ;

3° D'éléments embryo-plastiques ou fibro-plastiques (noyaux libres ou corps fusiformes avec leurs cellules) ; si les plaies sont peu profondes, on trouve de l'épithélium en voie de formation.

Digitized by Google

VI. POURRITURE D'HÔPITAL PSEUDO-MEMBRANEUSE.

La pourriture d'hôpital est devenue rare depuis que les conditions hygiéniques sont plus parfaites dans les établissements hospitaliers. Elle a été fort étudiée sous ses diverses formes à la fin du dernier siècle et au commencement du nôtre. Il me paraît résulter de ces travaux que la pourriture d'hôpital n'est point de nature diphthérique. On a cherché récemment à substituer d'une manière constante le terme de *diphthérie des plaies* à celui de pourriture d'hôpital, mais il n'y aurait point, à mon avis, un progrès réel à le faire. C'est encore cette tendance que nous avons signalée, de regarder comme diphthérique toute production pseudo-membraneuse, qui a conduit d'estimables auteurs à regarder toutes les formes de la pourriture d'hôpital comme étant une véritable diphthérie.

J'ai vu plusieurs cas de pourriture d'hôpital revêtant les formes ulcéreuse et pseudo-membraneuse. La première ne peut donner lieu à des discussions, elle est franchement ulcéreuse, gangréneuse, et détruit au loin les tissus en les sphacélant. Mais la seconde, dans laquelle on observe des productions membraniformes, a pu donner, par ce fait, l'idée d'une assimilation avec la diphthérie. C'est de cette dernière forme que je vais m'occuper.

Il résulte pour moi, des différents faits que j'ai étudiés, la conviction que la pourriture d'hôpital, qu'elle soit franchement ulcéreuse ou qu'elle affecte la forme pseudo-

Digitized by Google

membraneuse, est un mode spécial de gangrène. Des portions membraniformes grisâtres, examinées au microscope, m'ont toujours montré, parmi les produits exsudés, des fragments mortifiés du tissu cellulaire, des fibres musculaires, etc. Il semble que le tissu qui a exsudé, par ses interstices et à sa surface, la fausse membrane, s'est ensuite sphacélé. C'est ainsi que la pourriture d'hôpital creuse les tissus; c'est ainsi qu'elle nuit à la cicatrisation des plaies qu'elle attaque ou à la réunion par première intention des sutures pratiquées sur divers organes.

J'ai suivi, en 1852, avec mon ami le docteur Auguste Titon, une expérience instructive qui, en même temps qu'elle prouvait que les divers tissus d'un membre peuvent laisser transsuder de leurs capillaires les éléments plastiques du sang, montrait la nature gangréneuse de la pourriture d'hôpital accompagnée de fausses membranes épaisses.

Un homme, qui portait un ulcère à la jambe gauche, est pris de pourriture d'hôpital pseudo-membraneuse dans le service de M. Réné Marjolin. L'ulcère s'agrandit, la mortification détruit les tissus sous la couche plastique, les muscles péroniers sont mis à nu au fond d'une large plaie. On avait employé en vain les acides végétaux, le suc de citron, la teinture d'iode, etc., qui n'arrêtèrent pas la marche du mal. On plaça enfin le membre dans l'appareil à incubation de M. J. Guyot. Sous l'influence d'une température de 35 degrés centigrades, la mortification s'arrête le septième jour de la maladie; il se produit encore de fausses membranes blanchâtres

Digitized by Google

et épaisses, qui sont enlevées avec soin à chaque pansement. Ces fausses membranes diminuent graduellement d'épaisseur et finissent par ne plus reposer que sur des tissus bien vivants. Après cinq jours de production pseudo-membraneuse simple, les bourgeons charnus se développèrent pour laisser plus tard une cicatrice solide des parties affectées.

J'ai dit que les pseudo-membranes primitivement développées dans ce cas de pourriture d'hôpital avaient pour base un tissu sphacélé, parce qu'en effet, *examinées au microscope,* à diverses reprises, je les ai trouvées composées dans leur partie profonde surtout :

1° Par une substance amorphe parsemée de granulations moléculaires abondantes;

2° Par des fibres du tissu cellulaire ou lamineux;

3° Par des faisceaux musculaires à fibres striées en travers (*voy* pl. V, fig. 5).

Il existait encore, dans ces fausses membranes, des matières grasses et des globules rouges du sang déformés, provenant des capillaires rompus; enfin, quelques filaments ou fibrilles fibrineuses.

En dernier lieu, après que la jambe eut été placée dans l'appareil et soumise à l'influence de la chaleur, les fausses membranes m'ont offert uniquement : 1° un stratum amorphe toujours parsemé de granulations moléculaires; 2° des matières grasses sous forme de globules et de gouttelettes; 3° des éléments embryo-plastiques ou fibro-plastiques (noyaux et fibro-cellules), apparaissant après l'action de l'acide acétique.

Il n'y avait évidemment à ce moment-là que les produc-

Digitized by Google

tions habituelles des surfaces profondément ulcérées et sécrétant les éléments de la cicatrice.

La pourriture d'hôpital a pour principaux caractères étiologiques de se développer dans les endroits où il existe un encombrement de malades, et d'apparaître, de préférence, au milieu d'un grand nombre de conditions hygiéniques défavorables, dans un air altéré par les vapeurs chargées de matières animales qui se dégagent des plaies, par des matières urineuses, etc. Elle diffère sous ce rapport de la diphthérie qui atteint souvent ses victimes dans de bonnes conditions de santé. La contagion de la pourriture d'hôpital a lieu par les matières des plaies, et cette affection ne produit que des désordres ordinairement locaux sans causer la diphthérie générale, sans occasionner ailleurs que sur les plaies contaminées le développement de fausses membranes nouvelles. Parfois on a vu la pourriture n'attaquer qu'une plaie sur des malades qui en avaient plusieurs.

Je pense donc que la pourriture d'hôpital diffère de la diphthérie ; je crois qu'il faut lui conserver son vrai nom et ne pas adopter le terme de *diphthérite des plaies*, toutes les fois que celles-ci se recouvrent, dans de mauvaises conditions, résultant de l'encombrement, etc., d'une exsudation simplement pseudo-membraneuse. A mon avis, MM. les docteurs Robert, Jobert de Lamballe, Chavanne et Blin entre autres n'ont pas suffisamment distingué la pourriture d'hôpital et la diphthérie l'une de l'autre, ou ils ont donné indifféremment ces deux noms à la pourriture d'hôpital. Je vais essayer de le prouver.

Digitized by Google

M. Robert a décrit un état des plaies réellement lié à la diphthérie[1] puisque, avec M. Bouvier, il a observé à la fois des angines couenneuses et les pseudo-membranes des solutions de continuité ou des plaies. Mais M. Robert a eu le tort de généraliser ce fait et d'ajouter : « La maladie appelée pourriture d'hôpital n'est qu'une variété de la diphthérite. La pourriture d'hôpital et la diphthérite sont identiques dans leur nature et ne diffèrent que par la gravité (*loc. cit.*, p. 39). » Je ne puis admettre ces conclusions.

M. le professeur Jobert de Lamballe appelle indistinctement pourriture d'hôpital ou diphthérite, les cas d'inflammation pseudo-membraneuse des organes génitaux qu'il a vue se développer à la suite de l'autoplastie vésico-vaginale[2]. C'est la première de ces dénominations qui doit être conservée. Le savant chirurgien me paraît aussi avoir eu sous les yeux des vaginites et d'autres inflammations pseudo-membraneuses telles que je les ai décrites avec M. de Scanzoni (*voy.* plus haut, p. 148).

M. Chavanne fait observer que « ces plaques pultacées affectaient une ressemblance frappante avec cette forme de *pourriture d'hôpital*, que Delpech a appelée *pulpeuse* et que M. Robert a proposé de nommer diphthérite des

[1] A. Robert, *Considérations nouvelles sur l'étiol. et le trait. de la diphthérite des plaies* (Bull. de thérapeut., t. XXXIII, p. 26 et 27. — *Voy.* aussi p. 81 de cet ouvrage).

[2] Jobert (de Lamballe), *Traité de chirurgie plastique*, t. II, p. 554, 1849. — *Traité des fistules vésico-utérines, vésico-utéro-vaginales*, etc., p. 181 et 209-215, 1852.

Digitized by Google

plaies[1]. Plus loin il ajoute : « Les plaques petites rappelaient l'aspect du muguet. » Il a observé presque constamment la gangrène des parties sous-jacentes. C'est la pourriture d'hôpital qu'ont eue les malades de l'Hôtel-Dieu de Lyon. Je vois que l'opinion que je soutiens a été émise par M. Hervieux dans sa thèse de concours sur la diphthérie[2]; il a pensé que M. Chavanne avait observé la gangrène pseudo-membraneuse des parties génitales et non la diphthérie véritable.

Quant à M. Louis Blin, élève de M. Jobert de Lamballe et observant sous les yeux du maître, il exprime les mêmes idées et regarde comme identiques les deux expressions de pourriture d'hôpital et de diphthérite des plaies[3]. On peut s'en convaincre en lisant ses observations. Les plaies avaient une apparence pulpeuse et caséeuse.

Je ferai en terminant une remarque importante : les malades de M. Chavanne ou de M. Blin n'ont offert que de fausses membranes localisées et souvent avec gangrène. Jamais il n'y a eu d'autres manifestations pseudo-membraneuses que celles des parties génitales. La diphthérie, par conséquent, telle qu'on doit l'admettre et telle

[1] CHAVANNE, *Relation d'une épidémie de diphthérite gangréneuse des organes génito-urinaires de la femme survenue chez de nouvelles accouchées à l'Hôtel-Dieu de Lyon* (Thèses de Paris, 1851, n° 130, p. 34).

[2] HERVIEUX, *De la diphthérie* (Thèse de concours pour l'agrégation, 1860, p. 14).

[3] L. BLIN, *De la diphthérite simple et gangréneuse des organes génito-urinaires de la femme, observée comme complication de l'autoplastie vésico-vaginale* (Thèses de Paris, 1855, n° 53, p. 8 et 9).

Digitized by Google

que je l'entends, ne s'est pas montrée chez ces malades; elles n'ont eu en réalité que la pourriture d'hôpital.

VII. FAUSSES MEMBRANES DES VÉSICO-PUSTULES DE LA VARIOLE.

L'existence de la *fausse membrane des vésico-pustules de la variole* a été mise hors de doute par de remarquables travaux. Il existe cependant des dissidences entre les descriptions qui en ont été données. Je vais rapporter ce que j'ai observé depuis longtemps en étudiant chaque année, pendant mon internat, un grand nombre de boutons varioleux arrivés à divers degrés d'évolution. Je tiens aussi à insister sur la fonction de la pseudo-membrane varioleuse.

En ouvrant horizontalement avec une lancette un bouton de variole encore vésiculeux, ombiliqué ou près de l'être, il sort un liquide limpide, ramenant à la couleur bleue le papier rouge de tournesol. Quand la lancette avait détaché la couche supérieure de la vésicule, j'ai aperçu le tissu sous-jacent rouge, injecté et gonflé, surtout à la périphérie.

Quand on ouvre une vésicule ombiliquée offrant déjà une teinte un peu jaunâtre et les *pointillés de couleur* si exactement décrits par MM. Rayer et Rilliet et Barthez, on voit qu'il s'est écoulé, par l'incision faite avec la lancette, une sérosité claire. La face superficielle du derme est injectée et pourvue d'une couche molle disposée par mailles, c'est-à-dire formant des aréoles tapissées par une

Digitized by Google

matière d'un blanc un peu jaunâtre. Il est bien entendu que j'entends parler du derme et que l'épiderme a été enlevé avec soin par la lancette ou détaché avec de fines pinces, s'il en restait encore quelques fragments adhérents. Les aréoles renferment, en même temps que la matière blanchâtre qui les revêt, des espaces qui emprisonnent de la sérosité. La partie centrale de la vésicule est moins abondamment pourvue que les bords de ces mailles aréolaires, de ces cloisons et de ces petits espaces au centre desquels existe un peu de sérosité; le plus souvent, cette partie centrale est occupée par une très-mince couche de la matière blanche ou jaunâtre. Celle-ci est parfois très-peu distincte, le derme paraît alors à nu.

Dans la vésico-pustule, lorsqu'elle n'a pas encore cessé d'être ombiliquée, l'ouverture laisse sortir un liquide louche, mais n'ayant pas l'aspect purulent au moins à l'œil nu. L'épiderme adhère plus au centre qu'à la périphérie, ce fait est incontestable si on prend le soin de détacher d'abord le pourtour de la pustule avant le centre. On voit en outre que cette adhérence a lieu par plusieurs points et non par un seul; elle ne me paraît pas tenir exclusivement à un ou même à plusieurs des conduits excréteurs des follicules cutanés.

Sur le derme de la véritable pustule globuleuse qui a cessé d'être ombiliquée et dont l'épiderme a été soigneusement détaché, on trouve une couche d'un blanc jaunâtre ou grisâtre, mollasse, formée de points saillants et rapprochés, presque contigus ou même contigus et dépassant la hauteur des aréoles fibreuses et vasculaires du derme précédemment indiquées. Si les intervalles des

Digitized by Google

points rapprochés blanchâtres ou jaunâtres sont remplis de sérosité, on voit qu'ils forment un *pointillé jaune ou grisâtre,* bien net à la face et à l'extrémité des membres, aux mains et aux pieds. Ce pointillé consiste en cercles assez réguliers et concentriques plus ou moins marqués. La partie centrale, loin d'être globuleuse comme la pustule, est déprimée.

Cette matière blanchâtre ou jaunâtre est évidemment une *fausse membrane,* ainsi que l'indiquent les résultats de l'examen microscopique. Elle adhère au derme qui l'a sécrétée; l'épiderme, d'abord fortement uni à elle au centre, s'en est détaché plus tard. De ses deux faces, la face adhérente tient donc au derme, la face libre regarde l'épiderme soulevé. La forme de la fausse membrane est celle d'un cône tronqué, déprimé en cratère au centre, ou d'un disque à bords épaissis, parfois d'une espèce de cupule.

Dans la pustule variolique qui est arrivée à la fin de la période de suppuration et qui commence à se dessécher, on observe deux choses bien distinctes : 1° La fausse membrane existe encore, assez adhérente ou libre, elle n'est pas détruite en grande partie; le derme est rouge, mais plutôt boursouflé qu'uni ou excavé au-dessous; le dessus de la fausse membrane tient un peu à l'épiderme qui est desséché et commence à brunir. 2° La fausse membrane est cupuliforme avec les bords relevés et la partie centrale vide, ou bien elle est en grande partie ou en totalité détruite par la suppuration qui s'est fait jour au dehors sous l'aspect d'une matière assez semblable à du miel épais. La surface du derme est manifes-

Digitized by Google

tement érodée, souvent ecchymosée; si deux pustules de cette espèce sont réunies, on voit que le derme est creusé de l'une à l'autre; cette petite dépression forme un sillon au fond des deux pustules cohérentes et sous leur surface qui commence à changer de coloration. A un degré plus avancé, lorsqu'il existe des croûtes épaisses, j'ai trouvé dans la pustule, sur le derme érodé, une mince couche pseudo-membraneuse, que je voyais très-bien après avoir enlevé la croûte et abstergé le liquide purulent.

Il me paraît résulter de cette étude, faite d'ailleurs sans aucune idée préconçue :

Qu'une des plus exactes descriptions de la pseudo-membrane varioleuse est celle qui a été donnée par M. Rayer[1] dans son *Traité des maladies de la peau ;*

Que le pointillé de couleur si exactement décrit par MM. Rilliet et Barthez[2], et les anneaux concentriques observés primitivement par M. Rayer[3], sont causés, quant à la teinte grisâtre, par la sérosité sous-jacente, et répondent, quant à la teinte jaunâtre ou blanchâtre, aux aréoles dermiques tapissées ou revêtues du dépôt pseudo-membraneux;

Que le pointillé de forme, décrit par MM. Rilliet et Barthez[4], tient à l'orifice des glandes sudoripares. L'ori-

[1] P. Rayer, *Traité thér. et prat. des maladies de la peau,* 2e édit., t. I, p. 529 et suiv., *Atlas,* pl. VI, fig. 8 et 9, 1835.

[2] Rilliet et Barthez, *Traité cliniq. et prat. des maladies des enfants,* t. III, p. 19 et 20, 1854.

[3] P. Rayer, *loc. cit.*, p. 531. — Disques ou anneaux blanchâtres.

[4] Rilliet et Barthez, *loc. cit.*, p. 19.

Digitized by Google

fice de ces glandules est évasé par le soulèvement et la tuméfaction des tissus, et il est de la sorte rendu très-apparent.

L'ombilic de la vésico-pustule variolique me paraît être causé par l'épaisseur moindre ou la disposition plus mince du disque pseudo-membraneux vers le centre, ainsi que par l'adhérence persistante de l'épiderme en ce point. Je ne crois pas que l'ombilic soit dû seulement à la présence d'un ou de plusieurs conduits sudoripares, ainsi que l'ont admis Cotugno, Petzholdt, M. Luys [1], etc. Je crois que les conduits excréteurs des glandes sudoripares très-tiraillés et prêts à être rompus au point où l'ombilic s'est produit, n'ont pas de traction suffisante pour faire déprimer l'épiderme. Ils n'ont que l'élasticité nécessaire pour se prêter à une faible élongation, et ils cèdent et se rompent avec la plus grande facilité dès que le liquide de la vésico-pustule soulève l'épiderme.

L'éruption variolique des muqueuses présente, comme celle de la peau, une fausse membrane; mais celle-ci est mince, aplatie et lamelliforme. Je l'ai trouvée sans dépression centrale dans tous les points où je l'ai examinée (cavité buccale et voies respiratoires).

Sur la muqueuse buccale, la voûte palatine, le pharynx, l'éruption variolique commence par être vésiculeuse, et la vésicule dont j'ai constaté la présence est remplacée extrêmement vite par une pseudo-membrane mince. La

[1] J. Luys, *Contributions à l'étude de l'évolution des pustules varioliques* (Comptes rendus de la Société de biologie, 3e série, t. I, p. 201 et suiv., 1860).

Digitized by Google

fausse membrane a une durée variable et je l'ai trouvée persistante, entourée d'un cercle rouge jusqu'au cinquième ou sixième jour. On remarque au-dessous d'elle le chorion muqueux légèrement excavé en godet et offrant une érosion superficielle.

Je n'ai jamais vu de pustules varioliques dans l'estomac et les intestins. On sait que Petzholdt croyait avoir constaté leur présence à la surface des grandes séreuses. MM. Gosselin[1] et Béraud[2] les ont signalées sur la tunique vaginale.

Examen microscopique. Le liquide contenu dans les aréoles du derme offre à peu près les mêmes éléments dès qu'il apparaît et lorsqu'il est prêt à se concréter pour former les croûtes varioliques. La quantité relative des éléments est seule changée. Les globules purulents augmentent de nombre, il est à peine besoin de le dire, en raison du développement de la pustule. Ce liquide renferme donc d'une manière générale :

1° Un sérum transparent dans lequel nagent des granulations moléculaires;

2° Des globules purulents et pyoïdes (leucocytes à noyaux et sans noyaux); les premiers plus abondants à la période de suppuration, les seconds apparaissant dès que le liquide s'est produit;

3° Des cellules épithéliales globuleuses, peu volumineuses, qui deviennent très-abondantes à la fin de la pé-

[1] *Bulletins de la Société anatomique*, t. XXII, p. 107, 1847.

[2] B. BÉRAUD, *Recherches sur l'orchite et l'ovarite varioleuses.* (Archiv. gén. de méd., 5e série, t. XIII, p. 558 et 596.)

Digitized by Google

riode de suppuration, au moment où la pustule se dessèche;

4° On rencontre encore dans le liquide soumis à l'examen des globules rouges du sang sorti des capillaires dans les varioles hémorrhagiques.

La fausse membrane renferme :

1° Une gangue amorphe, homogène, parsemée de granulations moléculaires;

2° De la fibrine sous forme fibrillaire et dont les fibrilles entre-croisées sont très-faciles à reconnaître;

3° Des globules purulents et pyoïdes (leucocytes) placés entre les mailles fibrillaires;

4° Des matières grasses peu abondantes, sous forme de gouttelettes ou de granulations arrondies.

A la période de cicatrisation, j'ai trouvé, chez un sujet qui avait succombé à des abcès multiples consécutifs à la variole :

1° Une substance homogène, amorphe, parsemée de granulations moléculaires;

2° Des éléments embryo-plastiques, noyaux et fibres, en quantité assez abondante;

4° Des fibres du tissu lamineux serrées les unes contre les autres et disposées en faisceaux parallèles;

5° Des vaisseaux capillaires nombreux;

6° Des cellules et des lamelles épithéliales pavimenteuses.

Le rôle que remplit la pseudo-membrane varioleuse me paraît digne d'intérêt, et je ne crois pas qu'il ait été indiqué jusqu'à présent.

Dans un mémoire présenté au concours des prix de

Digitized by Google

l'internat (1851), je cherchais à établir que la couche pseudo-membraneuse exsudée avant la période de suppuration, était destinée à préserver le derme, à empêcher son érosion et par conséquent les cicatrices qui résultaient trop souvent de la variole non modifiée par une vaccination antérieure.

Toutes les fois que le disque pseudo-membraneux est détruit par la suppuration prolongée d'une variole normale, non modifiée par la vaccine, le derme est érodé et une cicatrice lui succède. Toutes les fois que la suppuration de la variole se borne à détruire en partie la surface supérieure de la fausse membrane, le derme est préservé par celle-ci, la cicatrice n'apparaît jamais.

VIII. FAUSSES MEMBRANES DES ABCÈS ET DES KYSTES.

Les abcès chauds, espèces de kystes purulents, et les abcès froids offrent souvent à l'étude des *productions pseudo-membraneuses*, et tout le monde connaît la fausse membrane, dite *membrane pyogénique* de la plupart des auteurs.

J'ai examiné une seule fois à la Charité, sur un sujet mort, le lendemain de son entrée, d'une maladie aiguë de la poitrine, un abcès par congestion, formé à la partie supérieure de la cuisse gauche et causé par la carie de la troisième vertèbre lombaire. L'abcès n'avait jamais été ouvert; la collection purulente était bien limitée et autour d'elle existait une couche épaisse, fibro-celluleuse et vascularisée par places, qui formait une véri-

Digitized by Google

table néo-membrane enkystant cet abcès. Elle était peu épaisse et sa surface interne n'était pas très-mamelonnée. Il était évident, dans ce fait, que la fausse membrane ne jouait aucun rôle dans la sécrétion du pus qu'elle renfermait. Il est probable qu'elle s'était produite au contact de ce liquide; elle avait pour effet de l'isoler des parties au milieu desquelles il avait cheminé.

J'ai eu plusieurs fois l'occasion d'étudier divers abcès qui tantôt avaient offert une marche aiguë, tantôt s'étaient montrés à la suite de la variole, tantôt enfin avaient succédé à l'ouverture d'un abcès froid. Dans l'abcès varioleux, il y a véritablement une collection déposée au milieu des tissus; sous la peau ou dans les muscles, le liquide purulent n'est pas enkysté par une pseudo-membrane, les phénomènes d'inflammation n'ont pas été suffisants pour la produire. Dans l'abcès phlegmoneux bien formé, j'ai trouvé une couche mince et parfois une couche plus épaisse que je ne l'aurais supposé, de lymphe plastique, adhérent aux tissus par sa paroi externe et villeuse ou grenue par sa face interne. Elle m'a paru destinée, en s'appliquant de toutes parts sur la paroi opposée, à venir former une adhésion qui oblitérait la cavité lorsqu'elle est vidée du pus qu'elle renfermait. La paroi de l'abcès chaud ou phlegmoneux se trouve, de la sorte, dans le cas d'une solution de continuité qui aurait suppuré et qui sécréterait le blastème de la cicatrice.

Dans les abcès froids qui ont été ouverts, la pseudo-membrane qui enveloppe le foyer est ordinairement épaisse, et sa partie externe repose sur un tissu d'aspect lardacé, à cause de la sécrétion plastique ou de l'infiltra-

Digitized by Google

tion qui s'y est produite. A la partie interne, du côté de la cavité purulente, la couche pseudo-membraneuse est grenue, couverte de détritus, et souvent elle ressemble beaucoup aux plaies revêtues de bourgeons charnus [1]. Cette membrane a été appelée à tort *pyogénique*, car elle n'est pas nécessaire à la production du pus et c'est en quelque sorte malgré elle que le pus se forme. Elle amènerait bien plutôt, à mon avis, la cicatrisation de la plaie interne. Elle ressemble extrêmement à une surface de plaie qui guérirait par seconde intention, et non point à une membrane destinée à sécréter du pus à la manière d'une muqueuse. A l'appui de cette manière de voir on peut encore faire valoir la persistance d'une néo-membrane cicatricielle à la place qu'ont occupée ces abcès. La néo-membrane est quelquefois froncée sur elle-même, d'autres fois elle présente des sortes de nodosités sur quelques points.

Examen microscopique. — I. Dans un abcès aigu, et surtout dans un abcès dont la suppuration a persisté pendant un temps assez long, on trouve que la *paroi* est composée par un tissu formé :

1° De matière amorphe et granuleuse qui a réuni ou collé ensemble les éléments du tissu dans lequel l'abcès s'est produit ;

[1] M. Ch. Robin a fait connaître une disposition particulière de la paroi des kystes autour des collections purulentes, situées dans la profondeur des organes. La face interne de ces kystes est aréolaire et offre des colonnes charnues comme dans les cavités du cœur ou les vessies dites à colonnes. (Voy. *Mémoires de la Société de biologie*, 2e série, t. IV, p. 211, année 1857.)

Digitized by Google

2° Il existe toujours à la surface interne, sur la paroi, des globules de pus (leucocytes purulents à noyaux) ou des globules granuleux (leucocytes hypertrophiés), et des granulations graisseuses très-abondantes, d'un volume variable.

II. Dans les abcès chroniques, la paroi offre en outre :

1° Des éléments fibro-plastiques (fibres et noyaux embryo-plastiques) et des éléments lamineux ou fibres du tissu cellulaire;

2° Des vaisseaux de nouvelle formation;

3° Une grande quantité de matières granuleuses et presque toujours des matières grasses au milieu desquelles on trouve parfois des lamelles de cholestérine.

On comprend que la surface interne de l'abcès chronique, surface granuleuse ou villeuse, offre une grande ressemblance de forme et de composition avec les bourgeons charnus; elle est tapissée par une couche de granulations élémentaires, tandis que la surface extérieure, contiguë aux tissus normaux, est plus spécialement fibreuse et composée d'éléments du tissu cellulaire ou lamineux et embryo-plastiques. Cette paroi des abcès chroniques peut devenir cartilaginiforme, s'encroûter de matières minérales, etc., comme les fausses membranes persistantes des séreuses.

Le *liquide des abcès* est constamment formé par un sérum et des matières solides; il peut être étudié comme le liquide des séreuses et placé dans des tubes au fond

Digitized by Google

desquels ces matières plus pesantes viennent s'accumuler [1].

On trouve en soumettant ce liquide au microscope :

I. Dans les abcès chauds : des globules du pus à noyaux (type des leucocytes purulents), des globules pyoïdes très-peu abondants (leucocytes sans noyaux), des globules granuleux de l'inflammation (leucocytes hypertrophiés granuleux), de la matière grasse, des granulations élémentaires, parfois du tissu cellulaire ou musculaire mortifié, plus fréquemment de la fibrine exsudée [2], enfin des globules rouges du sang.

II. Dans les abcès chroniques, les globules purulents et pyoïdes se rencontrent toujours, mais la proportion des seconds est ordinairement plus forte, ces globules sont parfois altérés ou en partie détruits. Les granulations élémentaires abondent, ce sont elles qui tapissent d'une couche variable d'épaisseur les parois de l'abcès. Dans ce liquide flottent le plus souvent des matières provenant des tissus voisins, des particules osseuses, musculaires et des matières grasses ou pigmentaires.

Les enveloppes kystiques formées autour d'un corps étranger resté dans le tissu musculaire ou dans tout autre

[1] *Voy.* l'examen du liquide des cavités séreuses, p. 202.

[2] D'après mes observations, les flocons qu'on trouve dans les abcès sont formés presque toujours par du tissu cellulaire mortifié et par des flocons de fibrine exsudés à la manière des productions pseudo-membraneuses. Le bourbillon du furoncle que j'ai examiné plusieurs fois m'a paru toujours constitué par une matière fibrineuse de nouvelle formation enveloppant les débris du follicule pileux et de ses glandes sébacées. Mes observations confirment entièrement celles de mon ami M. Rouget, sur ce point d'anatomie pathologique.

Digitized by Google

tissu pourvu de vaisseaux (balle de plomb, etc.), sont constituées par une *fausse membrane*. Celle-ci, après avoir été sécrétée par le tissu voisin, enveloppe le corps étranger, l'isole, et s'organise elle-même en néo-membrane. Enfin la néo-membrane de ces kystes peut subir les transformations cartilagineuse, crétacée, etc. [1].

Tous les kystes en général, et parmi eux les kystes produits par les cavités naturelles ou par des canaux excréteurs oblitérés dans une étendue variable, mais laissant d'autres points sans adhérence, peuvent offrir à leur surface interne des fausses membranes non organisables ou organisables. Le liquide de ces kystes s'accumule entre les points non oblitérés, il est produit en même temps que des fausses membranes par la paroi fibro-séreuse interne. Cette paroi est, de la sorte, doublée, triplée, augmentée plusieurs fois de volume, et elle devient le siége des modifications les plus diverses à la manière des fausses membranes des séreuses.

Les kystes de l'ovaire [2], qui ont donné lieu récemment à des discussions importantes à l'Académie de médecine, ne font point exception. Quel que soit le volume de ces kystes, qu'ils soient unis ou multi-loculaires, le feuillet interne peut s'enflammer par suite de diverses causes extérieures, de coups, de blessures, etc., ou même spon-

[1] L. Bauchet, *Histoire anatomo-pathologique des kystes* (Mémoires de l'Acad. de médecine, t. xxi, p. 93, 1857.)

[2] *Bulletin de l'Académie de médecine*, t. xxii, p. 20, etc., 1856 et 1857.

L. Bauchet, *Anat. path. des kystes de l'ovaire, etc.* (loc. cit., t. xxiii, p. 32, 51 et 109, 1859).

Digitized by Google

tanément. L'intérieur de la cavité kystique peut alors se revêtir de fausses membranes organisables ou produire du pus et des flocons pseudo-membraneux. Le liquide transparent et citrin devient, par suite d'hémorrhagies, rougeâtre ou brun, couleur de chocolat, ou jaunâtre et verdâtre; il renferme des matières grasses ou pulvérulentes et des lamelles de cholestérine, etc., etc.

La transition que j'ai établie des fausses membranes aux néo-membranes se fait par les kystes qui me l'ont fournie très-naturellement. Les bourses séreuses adventices et qui se sont développées sous le tégument dans les endroits du corps soumis à des pressions ou à des frottements répétés, ne sont que des cavités séreuses analogues aux séreuses véritables; elles sont susceptibles des mêmes maladies, elles se revêtent comme elles de fausses membranes et surtout de néo-membranes superposées. Je citerai comme exemples, l'hygroma de la bourse séreuse préroturienne et les tuniques superposées dans la bourse séreuse située en dedans de la tête du gros orteil. On sait que les produits exsudés dans cette bourse séreuse, atteinte d'inflammation chronique, sont généralement connus du vulgaire sous le nom d'*oignon;* leur production a été expliquée, entre autres auteurs, par M. Pétrequin [1].

Après avoir dit quelques mots des kystes hydatiques dont la membrane d'enveloppe est toute spéciale, nous passerons à l'étude des fausses membranes des séreuses.

[1] Pétrequin, *Traité d'anatomie topographique médico-chirurgicale*, 2e édition, p. 722, 1857.

Digitized by Google

FRAGMENTS DES HYDATIDES ROMPUES.

On a pris pour de fausses membranes exsudées, des *fragments* irréguliers et *membraniformes* qu'on rencontre parfois dans les matières expectorées ou vomies, dans les déjections alvines et dans l'urine. Ces fragments, d'une nature toute spéciale, proviennent d'*hydatides* ou de poches hydatiques rompues. Ils représentent d'une manière plus ou moins complète l'enveloppe propre des hydatides; quand ils sont accompagnés d'hydatides entières, leur origine est très-facile à reconnaître; mais quand on ne trouve que des fragments irréguliers et incomplets, leur nature peut être très-difficile à apprécier.

Les fragments membraniformes des hydatides rompues sont opalins, élastiques et friables, et ils ressemblent beaucoup à du blanc d'œuf cuit, ou en d'autres termes à de l'albumine coagulée en lames. Ils sont parfois colorés en jaune, en verdâtre ou en brun par les matières avec lesquelles ils ont séjourné dans les cavités du corps.

Sur une de leurs faces (surface interne de l'hydatide), on peut apercevoir des inégalités ou bien des grains sphériques assez réguliers.

J'ai examiné des fragments d'hydatides expectorés, d'autres qui se trouvaient dans les selles, et une seule fois des fragments qu'un malade avait rendus en urinant. J'ai toujours pu facilement les reconnaître aux caractères suivants fournis par l'*examen microscopique* :

La membrane qui les compose est disposée par couches superposées ou par lamelles très-minces et stratifiées, comme les feuillets d'un livre.

Digitized by Google

La matière propre aux hydatides est formée d'une substance amorphe et homogène, sans fibres, sans cellules dans son intérieur.

On lira avec intérêt l'étude approfondie que mon ami M. Davaine[1] vient de publier sur les hydatides, sur l'enveloppe de ces productions parasitaires, sur les échinocoques et sur le liquide qu'elles contiennent, ainsi que sur les altérations dont elles sont susceptibles. Le kyste dans lequel les hydatides propres sont renfermées dans nos tissus est pour moi entièrement semblable à celui qui se produit autour d'un corps étranger quelconque.

IX. FAUSSES MEMBRANES ET NÉO-MEMBRANES DES SÉREUSES.

Les *fausses membranes qui se développent sur les séreuses* à la suite d'une inflammation aiguë ou chronique, ont été l'objet de nombreuses descriptions; ce sont elles qui ont servi de type à plusieurs auteurs pour décrire les fausses membranes dont ils ont constaté le mode de production et l'organisation ultérieure. Il n'est pas d'ouvrage de pathologie générale ou de pathologie interne qui n'ait quelques lignes destinées aux fausses membranes de la plèvre ou du péritoine.

J'étudierai les fausses membranes des séreuses en suivant l'ordre que j'ai adopté déjà pour celles de la diphthérie. Je présenterai 1° une description générale faite à l'œil nu; 2° puis avec les verres grossissants; 3° puis avec les

[1] C. Davaine, *Traité des entozoaires et des maladies vermineuses*, etc., p. 360, 371, 392, etc., 1859.

Digitized by Google

réactifs chimiques. Je les reprendrai ensuite plus en détail, en les considérant spécialement dans chaque séreuse.

I. EXAMEN A L'ŒIL NU.

On a admis généralement plusieurs périodes dans l'évolution des fausses membranes des séreuses. Dupuytren leur reconnaissait les périodes de formation, d'accroissement, d'état, de dégénération. M. Villermé a décrit pareillement quatre périodes, qui sont celles de formation, d'accroissement, d'organisation et de mutation en tissu cellulaire. Je n'ai point admis de périodes de formation, d'accroissement ni de désagrégation pour les fausses membranes diphthériques; j'agirai de même pour les fausses membranes des séreuses; mais comme nous trouvons presque toujours qu'elles peuvent acquérir une organisation ultérieure, j'aurai par conséquent à examiner 1° la période de production ou de formation, et 2° la période de transformation du produit plastique ou néomembrane.

Je parlerai aussi des fausses membranes qui ne s'organisent pas dans la cavité des séreuses.

Première période ou de formation. La *fausse membrane* qui est produite à la surface d'une *séreuse récemment enflammée* est quelquefois très-mince, constituée par un liquide visqueux, demi-transparent, qui fait paraître la membrane poisseuse et lui donne un aspect dépoli. Nous verrons plus tard comment la séreuse se trouve au-dessous du produit morbide à un moment plus éloigné

Digitized by Google

du début; la fausse membrane s'épaissit davantage et suivant que l'inflammation est plus ou moins sécrétoire, tantôt il s'est formé un dépôt sur la séreuse, tantôt un liquide s'est épanché dans sa cavité.

Si la surface seule de la séreuse est recouverte d'un dépôt pseudo-membraneux, celui-ci peut rapidement passer à la période d'organisation et constituer une néo-membrane. Les deux faces opposées et contiguës de la cavité séreuse étant enflammées, des adhérences plus ou moins intimes se forment, ou bien le dépôt plastique prend divers aspects suivant la séreuse et l'organe qu'elle revêt.

L'aspect de la fausse membrane est extrêmement variable. Je ne puis que dire ici d'une manière générale qu'elle a tantôt l'apparence d'une gelée transparente ou opaque, qu'elle est lisse ou grenue, qu'elle a l'aspect d'un vernis grisâtre ou jaunâtre, ou au contraire d'une crème épaisse ou d'une matière butyreuse. Parfois du sang s'étant épanché des vaisseaux rompus, les fausses membranes ont une couleur rouge ou violacée générale ou partielle. Dans le cas d'ictère, les fausses membranes sont fortement teintes en jaune.

Quand il n'existe que du liquide dans la cavité séreuse, ce liquide laisse déposer sur les parties qu'il baigne et où il détermine une très-faible inflammation des grumeaux fibrineux, d'un aspect très-variable, tantôt mous, gélatineux, tantôt comme amylacés ou bien caséeux. La surface de la cavité est revêtue de la sorte par une fausse membrane, sécrétée par la paroi, et qui peut devenir néo-membrane en s'organisant, tandis qu'au-dessus

Digitized by Google

d'elle on remarque plus tard une fausse membrane plus ou moins épaisse, superposée et non organisée.

Les *fausses membranes* qui se sont *formées spontanément dans le liquide* épanché, par suite de la coagulation fibrineuse, ne s'organisent jamais, à mon avis, en néo-membranes. Leurs transformations consistent à devenir diffluentes ou à se remplir de matières grasses, ou bien elles se dissocient, se résorbent peu à peu après avoir formé une poussière blanchâtre ou jaunâtre nageant dans le liquide. Les flocons pseudo-membraneux peuvent quelquefois ne tenir que par un pédicule; d'autres fois on en trouve qui sont séparés et libres dans la cavité et sur lesquels on reconnaît les traces de déchirure au point d'attache. Je ne crois pas que ces fausses membranes détachées puissent devenir des néo-membranes.

Le *liquide épanché* est séreux, le plus souvent d'une couleur citrine, parfois jaunâtre avec une teinte louche, ou bien enfin purulent ou hématique, etc. Quand il a des propriétés irritantes, il peut faire sécréter sur les parois une sorte de kyste partiel ou plus souvent général, et quand ce liquide est entièrement constitué par du pus, soit primitivement, soit secondairement, on a dans la séreuse un abcès, une vraie collection purulente enkystée.

Ainsi la période de formation des fausses membranes des séreuses nous a offert des productions lisses ou grenues, transparentes ou opaques, adhérentes, et ayant alors deux faces, l'une superficielle regardant l'intérieur de la cavité, l'autre profonde appliquée sur la séreuse.

L'aspect extérieur est des plus variables suivant la sé-

Digitized by Google

reuse, et la fausse membrane est tantôt lisse à la surface ou grenue, tantôt mamelonnée, villeuse, etc., etc. La couleur en est transparente ou opaque, grisâtre ou blanchâtre, jaunâtre ou rougeâtre. La consistance des produits plastiques des séreuses est celle de la gélatine ou de la gomme, ou bien d'un tissu épais infiltré de sérosité; leur adhérence est assez faible; elles s'enlèvent facilement par le grattage et le frottement.

Les *productions qui n'adhèrent pas à la séreuse* sont disposées en masses gélatiniformes, en grumeaux, ou en pellicules molles et abreuvées de sérosité.

La *membrane séreuse* qui supporte le dépôt plastique est rouge, dépourvue d'épithélium, un peu rugueuse et à peine épaissie. Parfois la membrane ne présente que de très-légères altérations, parfois même celles-ci se bornent à une congestion du tissu sous-séreux. Dans certains cas, par contre, la séreuse est ecchymosée et même exulcérée, mais c'est là une rare exception.

Deuxième période ou d'organisation. Les fausses membranes qui ont l'aspect d'un vernis ou qui sont gélatineuses ou floconneuses, pénétrées ou non de sérosité, perdent de leur épaisseur par suite de la résorption du liquide et de la pression à laquelle elles sont soumises dans la cavité séreuse. Elles deviennent plus consistantes, mais parfois loin d'être moins épaisses, elles offrent des couches superposées. On les a comparées, au moment de la période d'organisation, à du blanc d'œuf plus ou moins épais et coagulé, à des lames de matière colloïde ou gélatineuse, à un tissu épais et amorphe gélatiniforme ou grisâtre; on leur a aussi trouvé la forme de

Digitized by Google

plaques lardacées blanchâtres plus ou moins denses et plus ou moins friables, ayant tantôt une face libre et une face adhérente, tantôt libres sur deux faces et adhérentes à leurs extrémités, s'étirant alors à la manière d'une pâte molle et gélatineuse.

C'est donc au moment où leur *consistance augmente*, où leur *adhérence devient plus forte* et où leur substance s'épaissit, que les *fausses membranes* tendent à devenir des *néo-membranes*, à se *vascularisèr* et à s'*organiser définitivement*. On voit sur leur surface profonde des prolongements vasculaires rouges, venus du tissu séreux sous-jacent. Le développement des vaisseaux s'y produit de l'intérieur à l'extérieur, parfois très-rapidement. On comprend du reste que les divisions anciennement établies de périodes de formation et même celles de période de vascularisation et d'organisation définitive soient toujours un peu factices. La nature ne procède pas d'une manière rigoureusement uniforme. Mais j'insiste sur ce fait, à savoir que je n'ai jamais vu les vaisseaux se développer d'emblée dans le produit plastique; il ne m'a pas été donné d'y constater une circulation indépendante qui plus tard viendrait s'unir par anastomose à celle du tissu séreux sous-jacent. C'est de la séreuse que procède la vascularisation.

Les traits rouges, les ponctuations, les points stelliformes ou radiés qu'on voit dans certains endroits des fausses membranes, m'ont constamment paru être de simples ecchymoses ou des traînées de globules rouges extravasés des vaisseaux rompus. Quand la vascularisation avait déjà commencé, j'ai trouvé des renflements capillaires va-

Digitized by Google

riqueux au point où une branche nouvelle va se détacher, où un vaisseau va émettre un prolongement. Cette distinction est réelle. S'il est parfois très-difficile, sur une pièce anatomique, de reconnaître si la fausse membrane est ou n'est pas vascularisée, parce qu'il a existé des hémorrhagies capillaires avant que les vaisseaux s'y soient formés, les observations anatomiques que j'ai répétées un grand nombre de fois ne m'ont laissé aucun doute; j'admets que la vascularisation procède du tissu sous-jacent.

Pourquoi la séreuse vient-elle, par le prolongement de ses capillaires, fournir des vaisseaux de nouvelle formation au produit pseudo-membraneux déposé à sa surface? C'est que celui-ci, comparable sous ce rapport au suc glutineux épanché entre les lèvres d'une plaie récente, est un blastème dans lequel il n'existe pas seulement de la fibrine et de l'albumine, mais encore d'autres éléments, d'autres principes immédiats du sang. Le blastème organisable se produit d'ailleurs sur une lame de tissu vivant, il ne s'agit pas de sang épanché en nature ou coagulé par la solidification de la fibrine, mais d'un suc, d'une humeur apte à vivre. Pourquoi la fausse membrane détachée et flottante, avant d'être vascularisée, est-elle condamnée à disparaître par résorption? C'est, sans nul doute, parce qu'elle a perdu son support vivant. Elle rentre dans les conditions des fausses membranes qui se sont produites dans le liquide d'une séreuse par coagulation spontanée de la fibrine.

Dans les premiers temps de la vascularisation, les fausses membranes des séreuses sont parsemées de points

Digitized by Google

et des lignes rouges très-nombreuses et d'un volume relativement assez considérable; plus tard ces lignes rouges, répondant à des vaisseaux capillaires, diminuent de nombre et de volume. Le tissu se resserre pour prendre les caractères du tissu lamineux et les vaisseaux y sont moins abondants et d'un diamètre moindre.

La vascularisation atteint toutes les productions pseudo-membraneuses qui adhèrent à la séreuse lorsqu'elles ont commencé par y être sécrétées sur place. L'enveloppe des grands kystes de toute la cavité est elle-même vasculaire aux points adhérents à la séreuse. C'est ce qui a souvent fait dire que celle-ci avait doublé, triplé de volume, et renfermait sans intermédiaire un liquide dans sa cavité.

Les *fausses membranes organisées* ou les néo-membranes étalées en plaques et en lames, forment des saillies légères qui s'effacent de plus en plus; elles ne laissent parfois qu'une sorte d'épaississement, ou de tache blanchâtre, ou de plaques laiteuses, pour me servir d'une expression bien connue. D'autres fois ces néo-membranes ont continué à faire adhérer certaines portions de la séreuse l'une à l'autre par une sorte de glu interposée aux deux feuillets séreux mis en contact, et les vaisseaux communiquent alors directement d'un côté à l'autre. La cavité a pu quelquefois être entièrement oblitérée par ce moyen que l'art emploie souvent sur la tunique vaginale.

D'autres fois les productions pseudo-membraneuses se sont étirées pour ainsi dire et la vascularisation s'observe sur de vraies lames de tissu lamineux ou cellulaire, ayant deux faces libres et n'étant adhérentes que par leurs

Digitized by Google

deux extrémités. Elles sont disposées aussi en brides, qui sont parfois criblées de trous, ou bien encore en lamelles aplaties et minces, en cloisons plus ou moins régulières, plus ou moins cloisonnées ou séparées à leur tour par des brides de deuxième et de troisième grandeur.

La *surface libre des néo-membranes*, doublant la séreuse et les faces opposées des néo-membranes qui constituent les adhérences, sont elles-mêmes devenues de nature séreuse. La transformation du tissu est complète; elles absorbent et elles exhalent, comme la séreuse qui les renferme.

Puisque les *néo-membranes* des séreuses peuvent être entièrement semblables à ces dernières, avoir leur tissu et leurs propriétés physiologiques, on doit prévoir qu'elles auront leurs maladies; c'est ce qui arrive en effet dans les néo-membranes placées sur la séreuse ainsi que dans les adhérences cellulaires ou lamineuses. On observe souvent entre la séreuse et la néo-membrane des décollements produits par de la sérosité ou par du sang. Les néo-membranes peuvent, en outre, être le siége d'inflammation et être recouvertes de fausses membranes qui les doublent, qui se vascularisent à leur tour et qui peuvent ensuite être malades elles-mêmes. D'autres fois une exsudation peu organisable se forme sur une néo-membrane et elle donne lieu à un épaississement très-marqué de la séreuse. Ce tissu peu vivant s'incruste de dépôts graisseux et de molécules calcaires; de là ces états graisseux, fibroïdes, cartilaginiformes, ossiformes, etc., des séreuses. Les néo-membranes, en un mot, peuvent subir

Digitized by Google

toutes les altérations que la maladie imprime aux séreuses; les produits morbides du cancer et du tubercule s'y déposent, ainsi que les granulations pigmentaires. Elles peuvent être le siége d'ulcérations, de gangrène, etc.

J'ai déjà dit que les *fausses membranes non organisables,* renfermées dans les cavités séreuses, se dissociaient et étaient résorbées. Elles constituent ces dépôts grumeleux et caséiformes, ou ces granulations jaunâtres et blanchâtres qu'on trouve en ouvrant les cavités séreuses atteintes d'épanchement chronique. La résorption de ces collections liquides est très-lente, surtout quand la séreuse est doublée par un plastron épais, peu ou point vascularisé. Quand la cavité entière de la séreuse ne forme qu'un kyste dans lequel se trouve de la matière purulente et des débris pseudo-membraneux, on a le type des collections anciennes et enkystées qui guérissent si difficilement. La guérison ne peut survenir que par la cicatrisation de la vaste surface occupée par cet abcès de la séreuse; il faut qu'il y ait production d'un blastème organisable; alors les parois s'accolent l'une avec l'autre, se soudent plus ou moins, et la cavité disparaît. Mais une pareille terminaison offre des difficultés très-grandes, car elle doit s'opérer sur un tissu épais et peu vivant.

Les *fausses membranes* dans lesquelles la fibrine dominait après la condensation de la sérosité sortie des vaisseaux, peuvent rester adhérentes ou s'enkyster, ou bien flotter librement dans la cavité de la séreuse. Elles prennent quelquefois des aspects singuliers dans les sé-

Digitized by Google

reuses articulaires; je rapporterai un exemple de fausse membrane ancienne du péritoine flottante et non organisée, que j'avais communiqué à MM. Robin et Verdeil pour leur *Traité de chimie anatomique et physiologique.*

La *séreuse sous-jacente* est parfois sans aucune altération appréciable, mais à l'œil nu seulement. Tel est le cas des néo-membranes minces et des endroits où les adhérences s'attachent. Mais quand il y a des couches superposées sur la séreuse et quand on arrive jusqu'à elle par une sorte de décortication, il est certain que cette membrane est plus vasculaire, un peu plus épaissie et plus colorée que sur les points voisins pris pour terme de comparaison. Je n'insiste point davantage sur ce point, devant y revenir plus tard.

II. EXAMEN AVEC LES VERRES GROSSISSANTS.

Je ne puis indiquer ici que les éléments anatomiques généraux ou qui sont communs à toutes les fausses membranes des séreuses. J'aurai à préciser pour chacune d'elles les particularités qui lui appartiennent plus spécialement.

La substance plastique ou liquide qui transsude à travers les vaisseaux d'une membrane séreuse enflammée est plus ou moins épaisse et plus ou moins fluide; tantôt, par conséquent, elle constitue le blastème organisable d'une néo-membrane ou le dépôt plastique d'une fausse membrane persistante, et tantôt de la sérosité épanchée. Je vais successivement examiner les éléments microsco-

Digitized by Google

piques 1° des fausses membranes récentes gélatiniformes et molles; 2° ceux des fausses membranes déjà anciennes, épaisses et résistantes; 3° je m'occuperai ensuite du liquide renfermé dans les cavités; puis 4° de la séreuse elle-même; je terminerai 5° par l'examen anatomique des éléments qui constituent les néo-membranes des séreuses.

1° Fausses membranes récentes, gélatiniformes, molles, etc. On trouve dans ces produits plastiques récemment formés :

1° Une matière amorphe ordinairement très-abondante, molle et transparente, interfibrillaire et interglobulaire;

2° De la fibrine en quantité variable, mais jamais très-abondante; cette fibrine est disposée sous forme de fines fibrilles entre-croisées;

3° Des globules de pus et pyoïdes (leucocytes à noyaux et sans noyaux);

4° Des globules granuleux de l'inflammation (leucocytes granuleux hypertrophiés), des globules pâles des liquides exsudés et d'autres globules à noyau placé sur les bords, loin du centre (leucocytes de diverses variétés);

5° Des granulations moléculaires et des matières grasses en quantité variable, mais généralement peu nombreuses, ou d'une abondance relative bien moindre que dans les fausses membranes consistantes et plus anciennes;

6° Quand il y a rupture des vaisseaux, la fausse membrane ecchymosée offre constamment des globules rouges du sang (hématies) parfaitement intacts, sous forme de lentille biconcave; ou bien ces globules ont perdu cette

Digitized by Google

forme et ils sont irrégulièrement globuleux ou dentelés, etc.

2° Fausses membranes déjà anciennes, plus ou moins épaisses et résistantes. Leurs éléments sont plus nombreux et plus variables dans leur quantité et leur arrangement respectif que ceux des fausses membranes récentes. Ce sont :

1° Une matière amorphe abondante, ordinairement moins transparente qu'à l'époque de sa formation, assez dense ou même épaisse, résistante, et renfermant des granulations moléculaires nombreuses ;

2° Des granulations graisseuses, des granules provenant de la dissociation ou de la destruction partielle des éléments primitifs, très-reconnaissables auparavant, et qui sont alors déformés, dissociés et en partie détruits, tels sont :

3° La fibrine qui parfois offre encore l'apparence fibrillaire, mais qui est incrustée de granulations, ou bien qui a pris la forme granuleuse et dont les granulations sont disposées en séries ;

4° Les divers globules purulents des liquides exsudés (leucocytes); mais ces globules sont déformés et parfois difficiles à reconnaître ;

5° Des éléments de nouvelle formation, embryoplastiques ou fibroplastiques, consistant en noyaux libres ou en fibres embryoplastiques, serrées les unes contre les autres et ayant l'aspect du tissu fibreux ;

6° Diverses substances grasses ou de nature grasse sous forme de globules, de vésicules ou bien de goutte-

Digitized by Google

lettes irrégulières, parfois de cristaux spéciaux et de lamelles, telle est, par exemple, la cholestérine;

7° Des matières pigmentaires sous forme de granules foncés, donnant en masse et à la lumière réfléchie les diverses teintes grisâtres, ou brunâtres, ou ardoisées, etc.

C'est dans les fausses membranes déjà anciennes que tendent à se déposer, quand leur vascularité est faible ou peu marquée, les divers principes immédiats du sang épanché. C'est dans leur trame ou à leur surface que se développent les productions dites cartilagineuses, osseuses, tuberculeuses, cancéreuses, etc., etc.

Les plaques d'aspect cartilagineux dont l'épaisseur est quelquefois très-considérable, n'offrent point les cavités ou les vacuoles du cartilage proprement dit, mais seulement des fibres lamineuses denses, serrées et unies par une matière amorphe compacte.

Les plaques ou les enduits d'apparence crétacée ou osseuse n'ont pour éléments ni les ostéoplastes ni les canalicules du tissu osseux véritable, mais des incrustations de matières calcaires, phosphate et carbonate de chaux, sous forme de granules et sans forme cristalline.

Les productions dites tuberculeuses et cancéreuses existent réellement dans les fausses membranes anciennes et épaisses.

3° Liquides renfermés dans les cavités séreuses tapissées par de fausses membranes. Les liquides que contiennent les séreuses enflammées et doublées d'exsudations plastiques sont parfois épais, filants ou colloïdes; on trouve toutes les transitions entre ces liquides épais et la sérosité la plus transparente.

Digitized by Google

Le liquide récent est clair et citrin, chargé d'eau ou, au contraire, pris en gelée; ou bien il est épais, crémeux et puriforme, mêlé ou non à du sang épanché. Dans ces cas qui succèdent toujours à l'état aigu, on trouve, nageant dans la sérosité :

1° Des globules pareils à ceux que nous avons trouvés dans les exsudations plastiques; globules de pus de diverses variétés surtout pyoïdes ou sans noyaux (leucocytes à noyaux et sans noyaux), des globules pâles des liquides exsudés (leucocytes de diverses variétés), des globules granuleux (leucocytes hypertrophiés granuleux);

2° La fibrine qui donne l'aspect de gelée à certains épanchements peu abondants, ou qui forme des caillots et des flocons nageant dans le liquide. Cette fibrine disposée sous la forme fibrillaire, avec des fibrilles entrecroisées, emprisonne dans ses mailles les corpuscules déjà signalés;

3° Les globules rouges du sang (hématies) peuvent se trouver dans de la sérosité d'apparence citrine et non hémorrhagique; ils proviennent de quelques vaisseaux capillaires rompus.

On trouve encore : 4° des granulations fines ou volumineuses, et de natures diverses, surtout de nature graisseuse;

5° Enfin des gouttelettes graisseuses de grandeur variable.

Dans les collections de liquide épanché depuis longtemps dans les séreuses, la sérosité est très-rarement transparente, elle a pris un aspect ou une consis-

Digitized by Google

tance différente de celle du début; elle renferme à la fois du sérum et des matières en suspension. Il peut être utile de connaître le degré d'abondance relative, le rapport de la sérosité et des substances qu'elle renferme. J'ai eu souvent recours à un procédé très-simple que M. Lebert m'avait indiqué; il consiste à placer les liquides à examiner dans des tubes gradués, et à les laisser reposer pendant quelque temps; les particules en suspension gagnent le fond des tubes et indiquent par leur hauteur le plus ou moins d'abondance des matériaux solides. C'est dans les liquides anciens que l'on trouve des débris floconneux plus ou moins épais et des fragments de pseudo-membranes détachées, ainsi que des matières d'aspect crétacé ou gypseux.

L'*examen microscopique* fait reconnaître la plupart des éléments que nous avons signalés dans les liquides récemment épanchés; mais plusieurs de ces éléments ont subi des altérations et des destructions partielles, d'autres se sont dissociés, et ils sont réduits à l'état de granulations. Il en est du liquide ancien comme de la fausse membrane ancienne.

1° La sérosité tient toujours en suspension une grande quantité de granulations élémentaires et de granulations graisseuses;

2° Les divers globules déjà signalés, surtout les globules dits purulents, ou les diverses variétés de leucocytes;

3° Des éléments du sang altérés, tels que la fibrine granuleuse dans les flocons fibrineux, les hématies ou

Digitized by Google

leurs éléments dissociés, sous forme de poussières colorantes (hématine, hématosine);

4° Des granulations pigmentaires.

L'apparence de poussière crétacée dans certains liquides provient de substances pulvérulentes et graisseuses, plus rarement de particules minérales calcaires tenues en suspension.

Quand ce liquide a un aspect pailleté comme s'il renfermait des particules de mica, le microscope fait reconnaître de la cholestérine sous forme de lamelles quadrilatérales, irrégulières et fréquemment superposées.

Je n'ai pas trouvé de Vibrions, ni des éléments végétaux, dans les liquides épanchés ou sur les parois des cavités qui les renfermaient, quand celles-ci étaient closes. Je dois noter cependant qu'à l'autopsie d'une malade atteinte de tuberculisation avancée, et qui succomba dans le service de M. Rayer, en 1854, par suite d'une perforation pleuro-bronchique avec hydro-pneumothorax, j'ai trouvé dans la cavité pleurale des corps bacillaires et des moisissures. Ces moisissures que j'ai montrées à plusieurs médecins me paraissaient pouvoir être rapportées au genre *Aspergillus* [1].

4° Examen de la membrane séreuse sous-jacente aux fausses membranes. Quand on enlève le produit plastique qui revêt une séreuse, on trouve que cette membrane est beaucoup moins altérée qu'on l'aurait présumé tout d'abord. Sous les fausses membranes anciennes la

[1] *Voy.* Ch. Robin, *Hist. nat. des végétaux parasites*, etc., p. 515 et suiv., *Atlas*, pl. V, 1853.

Digitized by Google

séreuse apparaît, quand on l'a dépouillée des couches stratifiées qui la recouvrent, dans un état très-remarquable d'intégrité qui a été notée par tous les observateurs. Voici ce que m'a montré, à cet égard, l'*examen microscopique :*

1° Après la production aiguë d'une fausse membrane, la séreuse qui la supporte est injectée; tantôt l'injection est réticulaire, tantôt elle offre moins d'uniformité, et présente par places l'aspect d'un granit rouge, analogue à la coloration de certaines scarlatines; parfois il existe de véritables ecchymoses, car les globules rouges (hématies) sont sortis des capillaires rompus, tandis que, dans les cas précédents, c'est une simple dilatation des capillaires avec stase des globules rouges. Chez l'homme, l'injection est quelquefois difficile à voir, parce qu'au moment de la nécroscopie elle a disparu ou s'est amoindrie; mais sur les animaux, et sur le chien en particulier, dont on examine immédiatement après la mort une séreuse enflammée et recouverte de fausses membranes, le fait est hors de doute et facile à constater.

A l'état aigu, la séreuse peut présenter d'autres altérations telles que des hémorrhagies étendues, une mortification superficielle ou un véritable sphacèle; mais ces faits sont exceptionnels. Le microscope démontre, dans ces cas, que les fibres du tissu lamineux de la séreuse sont détruites ou réduites en granulations et en molécules. Du reste, dans la plupart des cas, outre la dilatation des vaisseaux, le tissu de la séreuse offre entre les fibres qui le constituent une augmentation de la matière amorphe, car les fibres sont plus distantes et, de

Digitized by Google

plus, elles sont séparées par des granulations ou par des globules granuleux inflammatoires, ou par des globules purulents et surtout pyoïdes (leucocytes divers). Il serait donc inexact de dire que la séreuse est saine sous la fausse membrane récemment exsudée.

2° Il semble que, sous les fausses membranes anciennes, le tissu séreux sous-jacent ait, plus encore que dans l'état aigu, une apparence normale. Toutefois, quand on l'examine au microscope, on trouve ses éléments hypertrophiés, la quantité des fibres lamineuses a augmenté, la densité de la matière unissante est plus considérable. On s'assure qu'il existe, en même temps que des fibres lamineuses, des corps fibro-plastiques ou embryo-plastiques à cellules allongées pourvues d'un gros noyau; les granulations moléculaires sont très-nombreuses entre tous ces éléments. Les vaisseaux ont augmenté de volume. Il y a, par conséquent, une véritable hypertrophie de la séreuse, mais il n'en est pas moins très-digne de remarque de la voir si peu altérée sous les couches parfois très-épaisses dont elle est revêtue.

5° Examen des néo-membranes lamelleuses. Les néo-membranes organisées, les adhérences que nous avons décrites (p. 194 et suiv.) et qui sont le dernier terme de la production pseudo-membraneuse la plus parfaite, ont pour éléments constitutifs :

1° Des fibres du tissu lamineux ou tissu cellulaire disposées sous la forme de faisceaux, semblables à des mèches de cheveux, onduleuses et parallèles, pâlissant et devenant diffluentes par l'action de l'acide acétique (*voy.* pl. V, fig. 4). Parmi elles, sont des fibres dar-

Digitized by Google

toïques plus contournées que les précédentes, ayant une largeur plus considérable, et non attaquables par l'action de l'acide acétique. J'ai vu sur plusieurs adhérences celluleuses des lamelles épithéliales pavimenteuses, mais leur présence est exceptionnelle. Il n'est pas rare de trouver des éléments fibro-plastiques dans les adhérences, surtout quand elles ne sont pas anciennes, et quand un travail de nutrition exagéré ou bien encore un travail inflammatoire vient se produire dans leur intérieur.

Les vaisseaux existent dans les néo-membranes, de manière à pouvoir être très-facilement injectés. On sait aussi qu'on y a reconnu l'existence de vaisseaux lymphatiques.

J'ai vu des éléments nerveux dans les néo-membranes. Ch. Robin m'a dit avoir fait la même observation; les anatomistes allemands ont admis, comme on le sait, les nerfs des fausses membranes des séreuses.

Les néo-membranes présentent divers degrés de vascularisation; j'ai décrit les éléments des plus parfaites, mais tous les degrés intermédiaires existent ainsi que je l'ai déjà remarqué. Elles peuvent subir toutes les maladies du tissu séreux, elles peuvent devenir le siége d'un grand nombre d'altérations morbides : inflammation, hémorrhagie, gangrène, infiltrations graisseuses, tuberculeuses, cancéreuses, calcaires, chondroïdes, ossiformes, etc., etc. Elles offrent alors les caractères microscopiques propres à ces états morbides surajoutés.

Digitized by Google

III. EXAMEN AVEC LES RÉACTIFS CHIMIQUES.

Les fausses membranes récentes et molles déposées sur la plèvre ou sur d'autres séreuses ont été plusieurs fois soumises à l'examen des chimistes[1]. Elles se rapprochent beaucoup, par leur composition, des fausses membranes diphthériques, cependant elles sont beaucoup moins fibrineuses. On sait que, pendant très-longtemps, on les avait regardées comme formées simplement par de l'albumine.

Dans une analyse faite par Lassaigne[2], la matière des fausses membranes amorphes de la plèvre formait les soixante-cinq centièmes de la masse, le reste était fourni par la sérosité.

L'*eau froide* ne dissout pas les fausses membranes molles des séreuses.

L'*eau bouillante* les contracte.

L'*alcool à froid et à chaud* les racornit, il dissout la matière grasse et le chlorure de sodium (Lassaigne).

L'*acide acétique* étendu de trois fois son poids d'eau les

[1] Davy, en 1822, analysa la matière des fausses membranes amorphes des séreuses et il en reconnut la nature fibrineuse. — Lassaigne, *Recherches chimiques sur la composition des fausses membranes* (Journal de chimie médicale, t. I, p. 68, 1825). — Laugier, *Examen chimique des fausses membranes recueillies sur la plèvre d'une femme décédée à la suite d'une pleuro-pneumonie.* (Journal de chimie médicale, t. III, p. 419, 1837.)

[2] Lassaigne, *Recherches sur la composition chimique des fausses membranes chez l'homme.* (Journal général de médecine, t. XCIV, p. 294 et 297, mars 1826.)

Digitized by Google

gonfle et les rend transparentes; par l'action de la chaleur elles forment alors une masse soluble dans l'eau.

L'action des *autres acides* étendus est sensiblement analogue à celle qu'ils produisent sur les fausses membranes diphthériques (*Voy.* p. 88), mais ces mêmes acides très-dilués, surtout le *chlorhydrique*, rendent les fausses membranes pleurales diffluentes, après un séjour prolongé.

L'*acide gallique* durcit ces fausses membranes et les rend friables.

Les solutions de *potasse*, de *soude*, et l'*ammoniaque liquide*, rendent les fausses membranes gélatiniformes et diffluentes, après les avoir beaucoup gonflées. Le liquide qui les renferme devient filant.

Les *solutions* de *sous-carbonate de potasse et de soude* ont une action moins rapide, mais toute pareille à celle des réactifs précédents; elle est plus rapide, quand on fait chauffer les liquides.

Lehmann, dans son *Précis de chimie*[1], distingue soigneusement les transsudations des exsudations. Il y indique (p. 157) la présence de la fibrine comme exceptionnelle dans les transsudations où elle forme alors un coagulum lâche et gélatineux. La fibrine, en pareil cas, est toujours en moindre quantité dans les sérosités épanchées par transsudation que dans le sérum du sang (*loc. cit.*, p. 159).

Les exsudations sont différentes des transsudations par le mode d'origine, par la manière dont elles prennent naissance aux dépens du sang, et par leurs propriétés

[1] *Précis de chimie physiologique animale*, trad. française, 1855.

Digitized by Google

physiques et chimiques (p. 285). Pour produire les premiers, il faut que le sang soit devenu immobile dans les capillaires et qu'il ait subi un changement dans ses propriétés physiques.

Les exsudations renferment beaucoup de fibrine, bien plus d'albumine, des phosphates et des sels de potasse, presque toujours une plus ou moins grande quantité de globules du sang altérés, qui manquent absolument dans les transsudations proprement dites (p. 285-286). Il y a non-seulement dans les exsudations de la fibrine coagulable, mais d'autres éléments solides accusant une tendance à la production des tissus organiques. Les phosphates causent la plasticité des exsudations (p. 287).

Simon[1] a donné des analyses des liquides exsudés dans les cavités séreuses, à la suite de diverses maladies. J'ai cru inutile de les rapporter.

ÉTUDE AU LIT DU MALADE DES FAUSSES MEMBRANES DES SÉREUSES.

L'existence des *fausses membranes des séreuses* et le degré d'organisation auquel elles sont parvenues, ne peuvent être connus, chez le malade, que par les symptômes auxquels ces fausses membranes donnent lieu; leur étude clinique est bien moins facile que celle des fausses membranes de la diphthérie bucco-pharyngée, elle mérite donc que je lui consacre un article spécial.

Les expériences faites sur les animaux vivants ont

[1] *Animal chemistry with reference to the physiology and pathology of man*, trad. anglaise, t. II, p. 493 et suiv.

Digitized by Google

prouvé que les parties opposées et contiguës de la plèvre pulmonaire et costale glissent l'une sur l'autre en sens inverse, et *sans bruit,* pendant les mouvements d'élévation et d'abaissement des parois thoraciques et des poumons. Mais la condition nécessaire de cette absence de bruit, c'est que les parois aient une surface lisse, dépourvue de dépôt pseudo-membraneux ou de rugosités quelconques; aussitôt que la surface perd son poli et se recouvre d'une exsudation formant une couche molle ou résistante, les surfaces opposées de la plèvre produisent, en glissant l'une sur l'autre, des bruits particuliers connus sous le nom de *frottement pleurétique.*

L'existence du bruit de frottement des séreuses dépolies ou revêtues d'une couche plastique, ne me paraît pas pouvoir être mise en doute. Elle a été généralement admise, depuis Honoré et Laennec[1]; une discussion intéressante qui a eu lieu à la Société médicale des hôpitaux[2] a fourni de nouvelles preuves à l'existence du bruit de frottement, mais elle a montré que l'appréciation du bruit anormal et de ses variétés était quelquefois très-difficile.

En prenant les bruits morbides qui se passent dans la plèvre, comme exemple principal ou comme type des symptômes fournis par les fausses membranes des séreuses, nous allons avoir à examiner les caractères de ces bruits et leurs variétés.

[1] Barth et Roger, *Traité pratiq. d'auscultation,* p. 126, 5e édition, 1860.

[2] *Bulletin de la Société médicale des hôpitaux de Paris,* t. iv, p. 300 et 306, 1859.

Digitized by Google

Le *frottement pleurétique* se manifeste, au début et à la fin de la pleurésie, dans presque tous les cas. Il se produit avant le moment où l'épanchement vient écarter les deux lames opposées de la séreuse, et à l'époque où le liquide résorbé permet de nouveau le rapprochement des deux surfaces de la plèvre, chargées de fausses membranes. En appliquant alors l'oreille sur la poitrine, surtout en dehors, à l'endroit où les côtes s'écartent le plus du rachis dans les mouvements d'ampliation de la poitrine, on entend, dans les cas types, un bruit superficiel, comparable au frôlement ou au frottement saccadé de deux corps durs ou de deux surfaces rugueuses qui passeraient l'une sur l'autre.

Suivant le degré et le caractère de faiblesse, de force ou de rudesse de ce bruit, on en a distingué trois degrés : le *frôlement*, le *frottement* ou le *raclement pleurétique*. On l'a comparé tantôt à la sensation que fait éprouver à l'oreille la neige pressée sous le pied ou écrasée entre les doigts, au grattement des phalanges de la main appliquée sur l'oreille par sa face dorsale, au frottement des étoffes de soie, du papier sec et mincé ou du parchemin, enfin au craquement du cuir des chaussures neuves ou du cuir d'une selle sous le poids du cavalier, etc. Les dénominations de frôlement, de frottement et de craquement s'expliquent d'elles-mêmes, comme on le voit, et elles répondent au degré plus ou moins avancé de sécheresse ou de rudesse des fausses membranes. Les fausses membranes molles donnent lieu au frottement plus ou moins fort, le raclement et le craquement sont produits par de fausses membranes épaisses et rugueu-

Digitized by Google

ses, ou par des adhérences plus ou moins anciennes et cartilaginiformes ou crétacées.

Les bruits de frottement ont une durée de quelques heures et de quelques jours à plusieurs mois ou plusieurs années; toutefois, celle-ci est exceptionnelle, et n'a lieu que pour les adhérences épaisses.

Je dois noter avec grand soin que le frottement des séreuses est très-sujet à varier. Il cesse et se reproduit sous l'oreille, ou bien il se modifie rapidement. De plus, il présente des variétés indispensables à connaître surtout dans la plèvre, variétés liées certainement à un état de mollesse gélatineuse des fausses membranes, et qui le font ressembler à un râle sous-crépitant ou muqueux.

Le *râle bullaire de la pleurésie*, le *râle crépitant pleurétique*, la *crépitation*, le *frottement-râle*, existent réellement à l'époque où les fausses membranes très-molles, et peut-être réticulées ou mamelonnées, peuvent faire entendre à l'oreille une série de petits craquements un peu inégaux. Ces craquements multiples ressemblent extrêmement au râle sous-crépitant, mais ils sont superficiels; ils ont quelque chose de mou et plus tard de sec et d'éclatant au moment où ils se produisent. Ils sont moins égaux et moins fins que les bulles du rhonchus muqueux. Pour l'oreille habituée à l'entendre, le *frottement-râle* fait éprouver une sensation de frottement léger ou de frôlement, et il se transforme, quand on le suit dans son évolution, en un frottement véritable[1]. On a alors la succession et le pas-

[1] Damoiseau, *Recherches sur plusieurs points du diagnostic des épanchements pleurétiques* (Archives gén. de méd., 4e série, t. III, p. 143 et 144, 1843).

Digitized by Google

sage du râle au frottement et la preuve que le premier n'était que l'état initial du second. Quelquefois il est, à un premier examen, impossible d'affirmer d'après l'auscultation, si on a entendu du *frottement-râle* dû à des fausses membranes ou un vrai râle sous-crépitant ou muqueux, et alors l'ensemble des symptômes, la marche de la maladie et l'état général sont d'un grand secours pour le diagnostic.

Les bruits de frottement existent plus souvent à la fin de l'inspiration et après l'expiration que pendant les mouvements respiratoires. Il en est de même pour le *frottement-râle*. Celui-ci, loin de cesser après de grandes inspirations ou après la toux, augmente au contraire; il devient ainsi plus facile à reconnaître. Des mouvements respiratoires lents et amples sont favorables pour bien apprécier les *bruits de frottement* liés à la présence des fausses membranes de la plèvre. On les distingue alors des bruits de déplissement pulmonaire qui se produisent pendant les premières inspirations que fait un malade depuis longtemps couché dans son lit et que l'on ausculte dans la position assise; on les différencie également des bulles véritables de râle muqueux qui peuvent résulter de l'arrivée de l'air dans les bronches à travers une sérosité fine.

Les craquements et les froissements du sommet des poumons tiennent aussi souvent à de fausses membranes anciennes enveloppant comme dans une coque une partie des poumons, qu'au ramollissement et à la fonte des tubercules. Ces adhérences, produites par d'anciennes pleurésies localisées, sont dues à la diathèse tuberculeuse,

Digitized by Google

et le diagnostic, qu'il soit aidé par le craquement pseudo-membraneux ou par le ramollissement des tubercules, n'en est pas moins certain.

Je ne saurais, du reste, au sujet des bruits qui accompagnent la présence des fausses membranes de la plèvre, trop insister sur ce fait : que tous les bruits extraordinaires, ou singuliers, ou anormaux[1], dont on ne peut facilement se rendre compte, se rapportent presque toujours à la pleurésie, surtout quand l'état général indique cette affection pulmonaire et qu'il n'y a pas eu antérieurement maladie des organes de la respiration.

Il m'est arrivé plusieurs fois d'entendre à la Pitié, ainsi que M. le Chef du Service et les Personnes suivant sa visite, entre autres mes amis les docteurs Lorain, Bucquoy et Cadet de Gassicourt, un souffle très-fort, très-limité et ayant le timbre caverneux, en arrière du thorax, au tiers inférieur et latéral, souffle qui plus tard avait disparu en même temps qu'un épanchement était arrivé. Une autre fois, un bruit extraordinaire de clapotement terminé par une crépitation assez régulière, avec souffle très-limité et situé au tiers inférieur, en arrière de la poitrine et un peu en dehors. Dans ces cas, l'état général indiquait ainsi que la toux et l'absence d'expectoration plutôt la pleurésie que toute autre affection pulmonaire, et en effet ce diagnostic se vérifiait les jours suivants.

L'existence des fausses membranes, donnant lieu au frottement pleurétique, n'est pas perçue seulement par

[1] Il me suffit de rappeler ici les bruits tympaniques et autres du sommet du poumon refoulé par un épanchement pleurétique.

Digitized by Google

l'oreille. Dans plusieurs circonstances, la main appuyée sur le thorax sent le frottement des surfaces pleurales; les malades peuvent avoir conscience de ce frottement et en rendre parfaitement compte. Les fausses membranes épaisses qui doublent la plèvre occasionnent une vibration ou ondulation thoracique plus forte quand il n'y a pas de liquide interposé entre elles et le poumon. Cette vibration est très-forte quand le parenchyme pulmonaire est induré, surtout par des masses tuberculeuses.

Les adhérences très-étendues ou générales de la plèvre ont des signes que Laënnec a parfaitement indiqués. La poitrine se rétrécit, les côtes se rapprochent et se touchent presque, l'épaule est abaissée et les malades ont l'air d'être inclinés du côté où la pleurésie s'est montrée. Le rachis reste droit ou il s'incurve par suite de l'habitude que prend le malade de se pencher toujours du côté affecté.

La plupart des symptômes qui nous révèlent l'existence des fausses membranes de la plèvre et leur degré d'évolution se retrouvent dans les *productions exsudées à la surface du péricarde*. Le cœur a ses mouvements de locomotion comme le poumon, mais ils se passent dans une moindre étendue et ils sont plus fréquents; aussi la péricardite, qui a beaucoup de traits communs avec la pleurésie, offre-t-elle quelques particularités qui lui sont propres.

Le frottement péricardique peut avoir lieu dans toutes les péricardites au début et à la fin de l'affection, quand il n'y a pas de liquide interposé entre le cœur et la séreuse.

Digitized by Google

Le frottement ordinaire des deux feuillets opposés et rugueux du péricarde viscéral et pariétal est superficiel, plus rapide et non saccadé comme le même frottement type de la plèvre. Il paraît certain qu'on ne peut entendre que le frottement de la face antérieure du cœur, puisque de fausses membranes déposées uniquement sur le péricarde correspondant à la face postérieure de cet organe, n'ont donné lieu à aucun bruit appréciable pendant la vie[1]. Le frottement péricardique peut occuper toute la région précordiale, mais il est ordinairement plus prononcé à la pointe du cœur qu'à la base; du reste il n'y a pas de lieu marqué pour son maximum, un des caractères principaux de ce bruit étant d'être superficiel et de s'étaler tôt ou tard sur une grande surface, excepté toutefois dans les cas de péricardite très-localisée.

L'énergie et l'étendue des mouvements du cœur donnent aux frottements du péricarde une intensité variable. L'état des surfaces en contact, ainsi que la disposition molle, réticulée, sèche, ou rugueuse des fausses membranes font varier les caractères du bruit anormal. M. le professeur Bouillaud en a distigué trois espèces : un bruit doux ou *frôlement*, un bruit plus rude, *craquement* (bruit de cuir neuf), un troisième encore plus prononcé et plus fort, *raclement*. Ces bruits m'ont ordinairement paru moins forts que ceux de la plèvre.

On peut comparer le frottement doux ou le frôlement avec le bruit d'une étoffe de soie, du papier neuf, des

[1] V.-A. Racle, *Traité du diagnostic médical*, p. 300, 2e édition, 1859.

Digitized by Google

billets de banque, etc. Le frottement rude ou le craquement donne la sensation du bruit du cuir neuf, du craquement ou du froissement sec du sommet du poumon chez les tuberculeux. J'ai entendu un bruit très-net de cuir neuf persistant depuis plusieurs mois chez un malade du service de M. Noël Guéneau de Mussy à la Pitié. Le bruit de raclement est très-fort et ressemble au bruit de râpe ou à la crépitation des fractures. Il indique des surfaces cartilaginiformes et crétacées, très-rugueuses, dans le péricarde.

Les bruits les plus légers, le frôlement et le frottement doux étant dus aux fausses membranes molles et celluleuses, celles-ci, devenues plus résistantes, donneront lieu à un bruit plus fort. Plus tard, quand elles seront réduites à l'état de *plaques laiteuses*, il sera très-difficile, sinon impossible, de les percevoir; il ne reste alors qu'un grattement ou un frottement léger qui persiste après les autres signes de la péricardite. Les adhérences partielles du cœur avec le feuillet pariétal du péricarde ne peuvent être reconnues avec certitude. Quant aux adhérences générales succédant à un kyste total dont le liquide a disparu, on peut sinon les admettre, du moins soupçonner leur existence lorsqu'il s'est produit une dépression plus ou moins forte des côtes et des espaces intercostaux de la région précordiale. Il existe encore avec cette dépression une très-forte et continuelle ondulation ayant lieu plus bas que celle que l'on sent naturellement dans la région du cœur et sur les côtes gauches. La pointe du cœur donne une sorte d'ondulation plutôt que de choc; elle se détache mal dans la diastole; elle ne se déplace

Digitized by Google

pas quand on fait coucher le malade sur le côté droit ou sur le côté gauche. Les bruits du cœur sont superficiels sous l'oreille, mais comme avortés, etc.[1].

Le frottement péricardique, plus rapide que le frottement pleural, cessant plutôt sous l'oreille et se passant dans une étendue plus limitée, varie comme lui; il se modifie en peu de jours et souvent il disparaît et reparaît à des intervalles peu éloignés. Il est souvent plus fort chez les malades dans la station assise, parce qu'alors le cœur est plus rapproché de la partie antérieure de la poitrine. Enfin sa durée est très-variable, de plusieurs jours à plusieurs semaines avec des alternatives de disparition et d'intensité, passant du bruit doux au bruit rude, et réciproquement.

Le frottement du péricarde ressemble très-souvent à un souffle qui aurait lieu dans les orifices du cœur, absolument comme nous avons vu que le frottement de la plèvre ressemble à un râle qui se produirait dans les bronches. L'analogie du frottement péricardique avec le souffle est encore plus grande et le frottement rude paraît ressembler beaucoup au bruit de râpe et se confondre avec lui. La distinction est difficile quand les bruits du cœur sont très-rapides. On y parvient cependant en se rappelant que le frottement est plus superficiel que le souffle, qu'il augmente de force quand le cœur est rapproché du thorax, le malade étant assis dans son lit; le frottement est étalé, périphérique, et on sent qu'il se passe entre deux

[1] M. V. Racle a rapporté les signes des adhérences du cœur au péricarde, d'après MM. Bouillaud, Barth, Sander et Aran (*loc. cit.*, p. 342).

Digitized by Google

surfaces, sans être filé ou arrondi comme les bruits vasculaires. Le bruit de frottement limité siége ordinairement dans un point intermédiaire entre la base et la pointe ou vers la pointe du cœur; il est disséminé; il se modifie, se déplace dans toutes les directions et n'a pas la fixité du souffle; à côté de lui ou au-dessous de lui on peut entendre les bruits normaux du cœur. Le frottement ne s'accompagne pas par lui-même de souffle dans les gros vaisseaux comme les lésions d'orifices cardiaques qui donnent lieu à des souffles persistants.

Le moment ou le temps auquel se produit le bruit anormal doit, enfin, être pris en grande considération. On sait que les bruits anormaux qui se passent dans le cœur, ont des maximum de siége et de temps où ils sont plus facilement perçus, quelle que soit d'ailleurs la théorie que l'on adopte sur leur production. Le frottement péricardique ne se présente pas dans un moment déterminé; il peut être entendu aussi bien au premier qu'au second temps du cœur, quoique plus souvent au premier; fréquemment il se déplace et on le perçoit dans les intervalles des deux temps; en un mot, il n'a pas de fixité et c'est là un précieux caractère. On ne peut méconnaître que le bruit anormal n'appartient pas au passage du sang dans le cœur puisqu'il ne suit pas invariablement les mouvements qui indiquent ce passage.

Dans les cas les plus difficiles, il faut encore plus que de coutume tenir compte de l'état général. Le souffle cardiaque s'accompagne d'autres signes d'une lésion interne du cœur. Dans le cas de frottement rude et semblable au bruit de râpe, il faut se rappeler les antécédents

Digitized by Google

morbides et si on ne peut percevoir le double bruit cardiaque à travers le bruit péricardique, on sera porté cependant à admettre celui-ci, quand il n'y aura ni symptômes d'hypertrophie ni modifications dans la circulation générale.

On éprouve rarement de la difficulté pour reconnaître si un bruit de frottement nettement perçu se passe dans le péricarde ou dans la plèvre. J'ai vu un cas de cette espèce chez un malade atteint de phthisie aiguë avec pleurésie évidente du côté gauche, mais chez lequel on percevait à la région précordiale des bruits de frottement parfaitemnt isochrones aux mouvements du cœur et qui avaient fait croire à l'existence simultanée d'une péricardite. Quand la respiration n'est pas accélérée, comme elle l'était chez ce malade, on peut rapporter le bruit de frottement à sa véritable source pleurale ou péricardique, en cherchant avec soin s'il dépend des mouvements respiratoires ou des mouvements du cœur. Mais quand les mouvements du cœur déterminent un frottement entre les feuillets voisins de la plèvre, le diagnostic est impossible.

M. Bouillaud a fait remarquer que dans la péricardite avec des fausses membranes molles ou récentes, on sentait sous le doigt que la pointe du cœur semblait se décoller avec peine des parois thoraciques. Le frottement péricardique ne peut être senti avec la main ou perçu par le malade que lorsqu'il est fort; le bruit de frottement rude, dont j'ai parlé pour un homme de l'hôpital de la Pitié, incommodait beaucoup ce malade et troublait le sommeil. La sensation tactile fournie par les rugosités

Digitized by Google

qui frottent les unes contre les autres dans le péricarde m'a donné une impression bien différente de celle que j'ai éprouvée dans le frémissement cataire ou vibratoire dû à un obstacle à l'écoulement du sang, à travers l'orifice aortique.

Dans la cavité péritonéale, les divers organes tapissés par la séreuse glissent silencieusement les uns sur les autres à l'état normal. Il n'en est plus ainsi dès que les surfaces sont poisseuses ou recouvertes de fausses membranes; on perçoit alors distinctement à l'oreille et sous les doigts un bruit particulier, un *frottement péritonéal*, qui fournit la sensation de deux corps rugueux passant l'un sur l'autre, et qui a été étudié depuis Laënnec, entre autres par MM. Desprès, Bright, Spittal, etc.

Les changements de position exécutés par les viscères de l'abdomen sont fréquents, puisqu'ils sont causés par la contraction musculaire des parois, par les soulèvements alternatifs du diaphragme, par les mouvements de réplétion et péristaltique de l'estomac et des intestins, etc. Malgré ces causes réitérées, le bruit de frottement intestinal est observé plus rarement que ceux de la plèvre et du péricarde, non-seulement parce qu'on le cherche plus rarement et avec moins de soin, mais parce que sa production exige que les surfaces en contact aient assez de résistance l'une contre l'autre. Cette dernière condition ne se trouve que dans quelques endroits de l'abdomen correspondant à la convexité du foie, de la rate, de l'utérus et de l'ovaire augmentés de volume. De plus, on sait que la douleur si vive de la péritonite aiguë contraint le malade à s'opposer le plus possible aux mouvements qui produi-

Digitized by Google

raient le bruit, tandis que dans la péritonite chronique les surfaces en contact ont contracté des adhérences et ne frottent plus l'une contre l'autre.

Les fausses membranes molles déposées dans la péritonite partielle ou générale peuvent occasionner un bruit de frottement dont l'intensité est fort variable, tantôt très-faible comme un *frôlement*, tantôt un *frottement* bien marqué, ou un frottement dur et très-prononcé, un *raclement* rude.

De fausses membranes aussi molles que possible ont produit un frottement assez marqué sur la face convexe du foie, pour avoir fait croire à un frémissement hydatique dans un cas où l'erreur avait été évitée par M. le professeur Grisolle [1]. Les frottements seront durs et secs quand les fausses membranes seront anciennes et indurées, dans les cas de péritonite tuberculeuse, etc.

M. Robert Spittal [2] a prétendu que le bruit de frottement produit par les mouvements péristaltiques des intestins est continu et a un caractère particulier qui différencierait au besoin ce frottement, dans la partie supérieure de l'abdomen, du frottement pleurétique produit à la base de la poitrine.

Comme dans la plèvre et le péricarde, les fausses membranes produisent le bruit de frottement au début de l'inflammation du péritoine et vers sa terminaison, quand

[1] *Bulletin de la Société médicale des hôpitaux de Paris*, t. IV, p. 302, 1859.

[2] *London and Edimb. monthly journal*, mai 1845, et *Archives gén. de méd.*, 2e série, t. VIII, p. 477, 1845.

Digitized by Google

du liquide ne se trouve pas encore ou n'est plus épanché entre les deux parois opposées de la séreuse.

On a indiqué avec raison le bruit de frottement comme un signe d'inflammation de la séreuse après l'application d'un caustique sur la région du foie pour ouvrir un kyste hydatique suivant la méthode de Récamier. La cessation de ce bruit est un indice précieux que des adhérences se forment; elles permettront d'arriver dans le kyste hydatique sans pénétrer dans la cavité du péritoine.

J'ai dit déjà que la main percevait facilement le frottement péritonéal, et je puis ajouter que les sensations tactiles des doigts suffiraient à mettre hors de doute la présence de surfaces revêtues de pseudo-membranes en l'absence du bruit caractéristique non entendu par l'oreille. C'est, on le voit, tout le contraire, de ce qui a lieu dans la plèvre et le péricarde, où les bruits perçus par l'oreille ont une valeur supérieure aux sensations tactiles. Le frôlement perçu sous les doigts empêchera, dans une ascite, de ponctionner à l'endroit où ce frôlement serait persistant, car il indiquerait la présence d'une anse intestinale en contact avec les parois de l'abdomen et qui pourrait être atteinte par le trocart.

Les *fausses membranes de la tunique vaginale* sont appréciables par la palpation. Elles donnent sous les doigts une sensation de froissement plus ou moins fort.

FAUSSES MEMBRANES DE LA PLÈVRE.

Les *fausses membranes de la plèvre* varient beaucoup dans leur aspect, et la plupart des généralités qui précè-

Digitized by Google

dent leur sont applicables. Dans le degré le plus faible de l'inflammation aiguë, elles ne consistent qu'en une exsudation légère qui rend la membrane un peu inégale et poisseuse. Plus tard, cette production s'est accrue (souvent avec sécrétion de liquide dans la cavité pleurale), alors la couche plastique est devenue épaisse et gélatiniforme. Quand la séreuse enflammée a produit surtout de la matière glutineuse et épaisse, la pleurésie est dite sèche, et cette dénomination peut encore être employée, quand la quantité du liquide épanché est très-faible. On sait que la pleurésie avec épanchement est celle où le liquide domine, mais je n'ai jamais trouvé de pleurésie véritable, sans production pseudo-membraneuse. L'hydrothorax passif survenant sous l'influence d'une maladie générale ou par obstacle à la circulation, peut seul remplir les plèvres de sérosité, sans qu'elles soient en même temps revêtues de fausses membranes.

Les *productions pseudo-membraneuses qui se trouvent sur les plèvres* offrent des différences très-grandes. Elles ont deux surfaces, l'une adhérente, l'autre superficielle et libre; la première est accolée à la séreuse, la deuxième, plus ou moins inégale, est baignée de liquide; mais il existe aussi un assez grand nombre de fausses membranes qui adhèrent aux deux parois opposées de la séreuse, seulement par leurs extrémités. Ces fausses membranes diffèrent beaucoup, d'ailleurs, suivant qu'elles sont récentes ou anciennes, et leur âge répond à la division de la pleurésie en aiguë et chronique; elles diffèrent aussi suivant leur étendue, suivant qu'elles forment des kystes partiels ou un seul kyste total dans la cavité sé-

Digitized by Google

reuse. Elles diffèrent, enfin, parce que les unes s'organisent en néo-membranes, et que d'autres ne s'organisent jamais.

Fausses membranes récentes. Elles siégent le plus ordinairement dans la partie inférieure de la cavité pleurale et se déposent sur le feuillet costal et sur le feuillet pulmonaire de la séreuse. Quand le liquide est abondant, elles ont leurs faces libres séparées par la sérosité, et elles n'adhèrent pas entre elles. Il en est autrement pour celles qui occupent les parties supérieures.

Quant à leur grandeur, elles peuvent former seulement quelques taches isolées ou au contraire de larges plaques qui revêtent des espaces plus ou moins étendus de la plèvre.

Elles ont l'aspect de couches minces, papyracées ou de couches floconneuses, blanchâtres, jaunâtres, faciles à enlever ou à séparer de la plèvre.

Quand elles forment une sorte de gelée creusée de cavités ou de vacuoles, elles peuvent renfermer un liquide variable de couleur et de consistance; mais ordinairement elles sont infiltrées de sérosité citrine.

Leur face externe, ou libre, est inégale quand elles sont épaisses; elle est chagrinée, rugueuse, avec des aspérités et des prolongements qui rappellent l'aspect de la surface d'une éponge. Quand ces fausses membranes circonscrivent un large espace, elles offrent souvent des points qui adhèrent avec de fausses membranes situées sur la paroi opposée; de là des sortes de brides, épaisses et molles, plutôt cylindroïdes que plates, et qui forment plus tard les adhérences.

Digitized by Google

Quand les fausses membranes résultent d'une inflammation limitée, elles peuvent être minces au début, et rester toujours ainsi; après s'être organisées, elles forment des taches et des plaques circonscrites qui se dépriment plus tard, ainsi que je le dirai en son lieu.

Fausses membranes anciennes et néo-membranes. Les fausses membranes floconneuses, les masses gélatiniformes à surface irrégulière, gonflées de sérosité pure ou mélangée de pus, diminuent peu à peu de volume et d'épaisseur, et constituent plus tard des *plaques* ou des *adhérences pleurales*, entrecoupées ou non de cloisons interceptant elles-mêmes des espaces plus ou moins considérables.

A la coupe elles n'offrent qu'une seule tranche distincte de tissu homogène déposé sur la plèvre, ou bien, au contraire, plusieurs lames superposées. Ces lames varient d'épaisseur et de consistance : la dernière est plus molle que les précédentes, dont la résistance est de plus en plus forte et l'épaisseur moindre, en se rapprochant de la plèvre.

Les vaisseaux qui pénètrent dans les fausses membranes pleurales ne se distribuent pas également dans toutes leurs parties, ils sont répartis surtout dans les couches les plus anciennes des fausses membranes stratifiées. Ils sont plus développés dans les fausses membranes encore récentes et épaisses, mais à un seul feuillet, que dans les mêmes fausses membranes d'une date plus ancienne. Ces particularités s'observent parfois sur le même sujet, car les fausses membranes de la plèvre ont des âges différents, ce qu'on remarque principalement

Digitized by Google

quand il y a, à la fois, inflammation chronique et inflammation aiguë plus récente.

Je ne fais que mentionner les adhérences lâches ou serrées qui sont si communes et si connues, ces *néo-membranes pleurales*, traversées par des vaisseaux sanguins et lymphatiques de création nouvelle, néo-membranes qui offrent tous les caractères du tissu séreux et qui, comme lui, sécrètent et absorbent. Je ne décrirai pas davantage les plaques minces qui doublent la plèvre, et qui, ayant fait corps avec elle, en sont difficilement séparables; mais la sérosité ou le sang épanché peuvent décoller en quelques points ces produits morbides, et, de la sorte, démontrer la réalité de leur existence. Elles ont sur leur surface libre toutes les propriétés de la plèvre, et sont, comme elle, lisses, unies et lubrifiées par de la sérosité.

Je m'arrêterai plus longtemps sur les fausses membranes stratifiées, en partie organisées contre la plèvre et peu ou point vasculaires à leur partie libre. Les lames extérieures sont plus molles, lardacées ou jaunâtres, et interceptent souvent des vacuoles pleines de liquide.

Les couches le plus anciennement formées sont intimement unies et difficiles à séparer; les dernières sont plus épaisses, plus molles et plus facilement séparables. Du liquide se produit parfois entre ces couches, et il se forme alors un décollement circonscrit ou de petites collections différentes de celles qui se trouvent comprises dans un enkystement primitif.

Ces couches diverses des fausses membranes stratifiées, ces plaques plus ou moins étendues, tantôt semblables

Digitized by Google

les unes ou les autres à de l'albumine coagulée, à un tissu poreux et rougeâtre, à des plastrons grisâtres ou jaunâtres, si variables dans leur consistance, leur épaisseur, leur coloration par le liquide épanché, sont aptes à subir encore d'autres transformations. Notons que les adhérences celluleuses, les néo-membranes lamineuses et minces, sont bien moins souvent transformées que les fausses membranes en partie vascularisées, ou offrant des stratifications d'âges différents.

Elles peuvent en effet revêtir l'aspect fibreux, graisseux, cartilagineux ou osseux. Leur épaisseur et leur consistance s'accroissent alors beaucoup. Dans certains cas, lorsqu'une couche fibrineuse résulte d'un dépôt hémorrhagique, on a véritablement, à un moment donné, l'aspect fibroïde propre à la fibrine. Mais dans d'autres cas plus communs, l'aspect fibroïde n'est qu'apparent, et on l'observe constamment dans le sens suivant lequel on divise le tissu épaissi. Ce fait n'avait pas échappé à M. Villermé[1].

Je n'ai pas vu de tissu vraiment cartilagineux dans les fausses membranes pleurétiques les plus épaisses, et je n'ai trouvé qu'une seule fois[2] le tissu osseux réel, avec ostéoplastes, dans de fausses membranes pleurales anciennes. On sait que M. Parise[3] a observé et décrit avec

[1] L.-R. Villermé, *Essai sur les fausses membranes* (Thèses de Paris, 1814, n° 102, p. 28).

[2] *Observation de concrétions ostéo-calcaires de la plèvre* (Comptes rendus de la Société de biologie, 1re série, t. v, p. 5, 1854).

[3] J. Parise, *De l'ostéophyte costal pleurétique*, etc. (Archiv. gén. de méd., 4e série, t. xxi, p. 320 et 448 avec planche, 1849).

Digitized by Google

un grand soin les ostéophytes des côtes dans la pleurésie. Les dépôts de matière calcaire, mais non réellement osseuse, constituent la règle dans les fausses membranes de la plèvre; ils peuvent être disséminés indistinctement dans tous les points. Il y a, de la sorte, calcification habituelle et non ossification de ces pseudo-membranes.

Quelques fausses membranes pleurales, souvent épaisses ou cartilaginiformes, occupent le sommet du poumon des phthisiques et l'enveloppent comme une coque. D'autres, sur des points circonscrits, forment des dépressions irrégulières à bords froncés, et elles répondent à des corps étrangers situés au-dessous ou à des cavernes plus ou moins spacieuses qui ont permis la rétraction ou l'affaissement des tissus extérieurs. L'inflammation chronique est la cause ordinaire de ces productions pseudo-membraneuses.

On trouve encore dans les anciennes fausses membranes pleurales des dépôts de matière tuberculeuse plus souvent rassemblée en petites masses qu'infiltrée en nappes, ou bien du cancer, ou de la matière pigmentaire, etc. Il me suffit de rappeler le fait sans décrire ces productions. Je ne décrirai point non plus les mortifications qui peuvent atteindre la plèvre et les pseudo-membranes.

Avant de m'occuper des fausses membranes pleurales qui ne s'organisent pas, je dois m'arrêter sur les collections enkystées, revêtues par une pseudo-membrane.

Kystes pseudo-membraneux de la plèvre. Ils sont partiels ou généraux. Les premiers se trouvent entre les lobes pulmonaires ou dans une portion de l'étendue de la sé-

Digitized by Google

reuse. Le liquide a été circonscrit et ne peut s'échapper, car il est limité de toutes parts. D'autres kystes ont pris naissance par suite de l'épanchement qui a irrité la séreuse jusqu'au niveau du liquide. Les recherches de M. Damoiseau[1] ont établi que beaucoup d'épanchements pleurétiques inflammatoires s'enkystent quand le malade est couché sur le dos, et le niveau du liquide suit une ligne qui couperait obliquement le thorax de haut en bas et d'arrière en avant. Le liquide enkysté ne se déplacerait point avec autant de facilité qu'on le pense généralement.

D'autres kystes, comme je l'ai déjà dit, proviennent de décollements causés par la sérosité, le sang ou le pus épanchés ou formés dans un point primitivement adhérent. D'autres enfin se sont développés dans les vacuoles ou dans les cavités formées par les mailles entre-croisées et les loges irrégulières des pseudo-membranes spongieuses. On comprend que ces kystes puissent être uniques ou multiples, uniloculaires ou multiloculaires, etc., etc.

Les kystes partiels sont bien moins remarquables que les *kystes généraux* de presque toute ou même de toute la cavité pleurale. Ceux-ci se forment secondairement; ils sont produits par un liquide irritant, par de la sérosité très-purulente ou par du pus sous l'influence duquel l'intérieur de la plèvre se recouvre d'une couche pseudo-

[1] L.-H.-C. Damoiseau, *Recherches cliniques sur plusieurs points du diagnostic des épanchements pleurétiques* (Archiv. gén. de méd., 4e série, t. III, p. 138, 141, note et pl. II, 1843). — *Du diagnostic et du traitement de la pleurésie* (Thèses de Paris, 1845, n° 35, p. 18 et 24).

Digitized by Google

membraneuse adhérente à ses parois. Tantôt la première couche est rapidement organisée et en produit alors une nouvelle et ainsi de suite jusqu'à ce que toute l'étendue de la plèvre soit tapissée par une épaisseur considérable de pseudo-membranes. Or, les couches les plus superficielles et les plus récentes sont les plus difficiles à se vasculariser, les moins aptes à devenir des néo-membranes, partant les moins favorables à l'absorption du liquide épanché.

Ce sont les vastes collections chroniques enkystées de la plèvre qui ont reçu anciennement le nom d'empyème, et assez récemment celui de kyste pseudo-pleural. Quand ces collections liquides enkystées se résorbent, le poumon, presque toujours refoulé et enveloppé d'une couche épaisse et d'une coque inextensible, ne peut revenir à son état primitif; aussi la poitrine se resserre-t-elle du côté malade, et les fausses membranes se plissent, se froncent pour arriver au contact des deux plèvres costale et pulmonaire épaissies. Ce contact peut amener l'adhérence de leur surface, et alors la cavité pleurale a complétement disparu.

Fausses membranes qui ne persistent pas ou qui ne deviennent jamais vasculaires. Les fausses membranes pleurales qui ne se vascularisent pas ou qui ne sont pas susceptibles de devenir des néo-membranes, sont les produits hématiques de la pleurésie hémorrhagique, les concrétions détachées de la plèvre et les coagulations fibrineuses qui ont eu lieu au sein des liquides épanchés.

Elles forment souvent des concrétions filamenteuses, jaunâtres ou verdâtres qui, lorsqu'elles sont anciennes,

Digitized by Google

deviennent caséeuses et s'amassent sur les parois thoraciques. Elles nagent dans les kystes dont je viens de parler; elles remplissent à l'autopsie les gouttières vertébrales. En se dissociant, ces concrétions prennent l'apparence d'une bouillie, ou bien elles forment des granules crayeux, semblables à du plâtre pulvérisé, ou à de l'amidon délayé dans un liquide de consistance variable.

Je ne puis passer sous silence le *liquide épanché* dans la cavité pleurale, et tantôt emprisonné dans les fausses membranes. Je rappellerai qu'il est citrin, opalin ou jaunâtre, parfois visqueux dans la pleurésie aiguë avec de fausses membranes molles; que parfois il est rougeâtre ou rouge comme du sang dans la pleurésie hémorrhagique. Il est prouvé aujourd'hui que les fausses membranes cartilaginiformes peuvent se produire en l'absence de sang épanché dans la plèvre, contrairement à l'opinion de Laënnec. Dans le liquide le plus clair, le plus citrin, lorsqu'il y a eu inflammation pleurale, on trouve toujours de la fibrine exsudée dans ce liquide (*voy.* pl. II, *fig.* 1).

C'est dans la pleurésie chronique avec de fausses membranes anciennes et transformées qu'on observe surtout les épanchements de liquide jaunâtre, ou verdâtre et nettement puriforme. Le liquide offre encore un aspect opaque ou d'un blanc sale ou grisâtre, avec des grumeaux pseudo-membraneux; il est parfois roussâtre ou brunâtre, couleur de chocolat. Ce liquide peut avoir une odeur fétide qui existe presque constamment quand la cavité communique avec l'air, soit par une incision des parois costales, soit par une fistule pulmonaire ou bronchique.

Digitized by Google

L'*examen microscopique* des fausses membranes récentes, molles et jaunâtres, que j'ai donné à la page 198, convient parfaitement à celles qui se forment sur les divers points des parois costales et pulmonaires. Je n'ai point à y revenir.

C'est surtout dans la plèvre que l'on trouve ces fausses membranes épaisses, d'aspect cartilagineux ou ossiforme, qui ont été si parfaitement décrites par Laënnec. Dans un grand nombre de cas, je me suis assuré que le tissu le plus épaissi, le plus cartilaginiforme, n'était formé que de tissu fibro-plastique ou de tissu lamineux extrêmement dense et compacte, dont les fibres étaient unies entre elles par une matière amorphe et granuleuse d'une grande cohésion.

Dans la cavité pectorale d'un malade qui avait succombé à une tuberculisation pulmonaire et péritonéale, et qui avait subi deux fois l'opération de la thoracenthèse pour deux épanchements thoraciques successifs, il existait des plaques d'apparence cartilagineuse, épaisses de 3 millimètres, situées sur la plèvre costale du côté gauche.

Ces plaques étaient constituées par des fibres cellulaires entre-croisées, semblables à des tresses de cheveux et laissant, dans leurs intervalles, apercevoir des granulations moléculaires très-fines [1].

Les plaques ossiformes sont dues à des matières calcaires incrustées dans les fausses membranes comme des grains irréguliers et sans ostéoplastes. Il faut distinguer

[1] J'ai communiqué ce fait à MM. Robin et Verdeil. (*Voy.* leur *Traité de chimie anatomique et physiologique*, t. III, p. 267, 1853.)

Digitized by Google

soigneusement ces productions minérales irrégulièrement disposées des véritables ossifications, des stalactites osseuses qui naissent des côtes dans certains cas de pleurésie chronique, et dans lesquelles on trouve les ostéoplastes caractéristiques.

J'ai rapporté un fait évident de ces productions osseuses costales dans les comptes rendus de la Société de biologie (*voy.* plus haut, page 228).

Dans les cas d'hémorrhagie produite dans l'intérieur des fausses membranes pleurales, j'ai observé les transformations que subissent les matériaux globulaires du sang (hématies, leucocytes). Je me suis assuré que la fibrine ne s'organisait point et restait reconnaissable longtemps après être sortie des vaisseaux sanguins.

Le liquide de la pleurésie aiguë, retiré par la thoracenthèse, laisse, par le refroidissement, déposer un coagulum gélatiniforme. J'ai représenté (pl. II, *fig.* 1) la disposition de la fibrine qui seule se coagule spontanément. J'ai indiqué, à l'occasion des liquides anciens, page 202, le pus, les diverses substances organiques, les débris de globules sanguins et purulents, les matières grasses, parfois pigmentaires et mélaniques, qui toutes peuvent se rencontrer dans les plèvres. En résumé, les fausses membranes pleurales et les liquides pleuraux, les adhérences ou néo-membranes des plèvres, sont des types qui ont servi à la plupart des descriptions pour les fausses membranes des séreuses.

Digitized by Google

FAUSSES MEMBRANES DU PÉRICARDE.

Les *fausses membranes* qu'on trouve sur la *séreuse du cœur* ou sur *le péricarde* occupent à peu près aussi souvent les deux feuillets; peut-être cependant le feuillet cardiaque ou viscéral en est-il plus souvent recouvert que le feuillet pariétal. La portion du péricarde qui enveloppe les oreillettes, le haut du cœur, et qui se réfléchit sur les gros vaisseaux, est aussi fort souvent le siége de ces dépôts pseudo-membraneux, et cela se conçoit par la configuration même du péricarde. En effet, ce sac séreux est composé, pour ainsi dire, de deux cônes adossés par leur base, et le cône supérieur, répondant aux gros vaisseaux, est, dans la situation horizontale prise ordinairement par les malades, situé plus bas que l'inférieur répondant au cœur. C'est donc dans le cône supérieur que siégent les épanchements pendant que le malade est couché; ils n'apparaissent à la partie inférieure du cœur que dans la station assise ou verticale.

L'aspect des fausses membranes du péricarde est très-variable; j'insisterai principalement sur ce qu'il offre de particulier ou de spécial; les détails dans lesquels je suis déjà entré suppléeront à une description minutieuse et éviteront des répétitions inutiles.

Les *fausses membranes récentes* ont presque toujours deux faces, l'une adhérente, l'autre libre. Au début, elles forment une couche granuleuse mince et transparente, grisâtre ou opaline, qui tranche sur le poli de la séreuse environnante, mais qui en s'épaississant prend un aspect

Digitized by Google

ordinairement très-remarquable. Tous les observateurs ont signalé les inégalités de la surface externe. Corvisart l'a comparée « à la surface interne du bonnet ou second estomac du veau, sauf la profondeur de ces espèces de mailles qui, ici, était moindre[1]. » Les saillies réticulées, grumeleuses, inégales, rugueuses ou aréolaires, prennent aussi la forme du gâteau de miel des abeilles, des villosités de la langue des chats, etc. M. Hope leur trouve une grande ressemblance avec le beurre mou qui reste sur deux assiettes plates qu'on aurait séparées après les avoir pressées l'une contre l'autre.

Dans d'autres cas, on a trouvé qu'elles rappelaient les figures du fruit de l'ananas ou du pin et la graisse figée par places. Dans certaines circonstances, on remarque sur la séreuse des prolongements d'un aspect piliforme, et le *cor villosum* a été décrit par d'anciens auteurs.

En résumé, les figures qu'offre la surface externe des fausses membranes récentes, déposées sur le péricarde, sont celles d'alvéoles, de réticulations et de saillies irrégulières, piliformes, villeuses, obtusément coniques, etc. Les moins épaisses sont très-minces, produites par un suc glutineux ou une gelée transparente parfois difficile à apercevoir; les plus épaisses sont jaunâtres, verdâtres ou rougeâtres, suivant que la sérosité, le pus ou le sang les pénètrent.

Dans les *fausses membranes anciennes* nous trouvons les modifications déjà observées; les saillies de la face libre

[1] J.-N. Corvisart, *Essai sur les maladies et les lésions organiques du cœur et des gros vaisseaux*, 3e édition, p. 19, 1818.

Digitized by Google

sont moins marquées, les adhérences celluleuses sont moins épaisses; elles sont filamenteuses ou lamelleuses et quelquefois fort étendues.

Les fausses membranes minces sont étalées et offrent un aspect blanchâtre qui leur a valu le nom de *plaques laiteuses*. D'autres fausses membranes affectent la forme de mamelons et d'indurations ayant de la ressemblance avec le blanc d'œuf durci, avec des granulations ou des végétations rougeâtres. Elles peuvent être composées de couches superposées ou stratifiées, semblables à celles de la plèvre; mais elles offrent plus d'inégalité à leur surface extérieure; elles peuvent enfin circonscrire des cavités ou vacuoles pleines de liquide.

Les adhérences vascularisées et formées par des néomembranes se trouvent sur tous les points de la surface du péricarde; parfois elles sont généralisées à un tel point, que la cavité a disparu; ce cas cependant est fort rare. Elles siégent souvent à la base ou à la pointe de l'organe central de la circulation. Les adhérences entre les deux feuillets de la séreuse peuvent encore être formées tantôt par un tissu mou, gélatiniforme et cependant résistant; tantôt par une lame de tissu interposé grisâtre, cartilaginiforme ou ossiforme.

Les transformations que les fausses membranes anciennes subissent sont les mêmes que celles de la plèvre. Les plaques laiteuses sont remarquables et très-visibles sur le cœur, elles renferment des granulations moléculaires et graisseuses. Les autres plaques épaisses prennent la dureté du cartilage ou des os par le dépôt de granulations moléculaires et de matière amorphe ou de

Digitized by Google

sels calcaires. Les produits pseudo-membraneux devenus ossiformes peuvent envelopper la base du cœur à l'origine des vaisseaux et même former une coque à cet organe.

Les *kystes pseudo-membraneux* peuvent exister dans le péricarde; les kystes partiels y sont rares, le kyste général produit les adhérences totales.

Les fausses membranes du péricarde peuvent présenter les mêmes altérations morbides que celles de la plèvre.

Les *fausses membranes non susceptibles de s'organiser* se comportent ici comme celles de la cavité pleurale. Certaines plaques laiteuses ou rugueuses sont peut-être formées par des coagulations fibrineuses déposées sur la surfaces du péricarde; elles ont été amincies par les frottements et se sont infiltrées de matières grasses.

Le *liquide* renfermé dans le péricarde est de la sérosité citrine, sanguinolente, ou purulente, tenant ou non en dissolution des caillots fibrineux.

L'*examen microscopique* des fausses membranes renfermées dans le péricarde fait constater les éléments généraux et habituels déjà signalés (p. 198). Dans plusieurs cas de fausses membranes aréolaires et de *cor villosum*, j'ai vu que la fibrine, les corps granuleux de l'inflammation, les globules purulents principalement sans noyaux (leucocytes divers), et les granulations moléculaires ainsi que la matière amorphe, formaient les saillies caractéristiques du *cor villosum*.

Les plaques laiteuses lisses qui existent si souvent sur le péricarde viscéral et pariétal sont formées de granulations moléculaires extrêmement nombreuses; quand ces

Digitized by Google

plaques laiteuses sont très-anciennes, la fibrine n'y est ordinairement plus apercevable; elle a disparu par résorption. On trouve toujours du reste des matières grasses, des corpuscules ayant l'aspect et toutes les réactions des corps gras dans les plaques laiteuses; on y trouve aussi de la cholestérine et parfois des poussières minérales. Rokitansky a décrit le péricarde gypseux, c'est-à-dire incrusté de sels calcaires.

Les adhérences du cœur n'offrent rien de plus spécial que celles de la plèvre au point de vue de l'*examen microscopique*.

FAUSSES MEMBRANES DU PÉRITOINE.

La séreuse péritonéale enflammée n'a plus l'aspect lisse et poli comme à l'état sain; elle est devenue poisseuse par suite de l'apparition d'un liquide épais, transparent et onctueux.

A un degré plus avancé, une portion de la séreuse, une ou plusieurs circonvolutions intestinales sont recouvertes d'une matière gélatineuse et molle, ou d'une matière jaunâtre ou blanchâtre et facile à enlever. Cette matière est surtout abondante aux points de réunion des circonvolutions et dans les endroits déclives où elle s'amasse avec la sérosité épanchée, qui elle-même laisse déposer des concrétions fibrineuses.

Les *fausses membranes péritonéales récentes* sont par conséquent molles et gélatineuses; elles n'offrent pas l'aspect lamelliforme et deux faces, dont l'une est adhérente, l'autre extérieure. Ce sont plutôt des flocons, des

Digitized by Google

amas blanchâtres, jaunâtres et crémeux, baignés de sérosité ou de pus, et déposés entre les diverses parties du paquet intestinal ou sur les interstices des divers viscères, en un mot, sur un point quelconque de la vaste cavité du péritoine.

Leur coloration est variable suivant le liquide qui les accompagne ou la nature de la phlegmasie; elles sont hyalines ou blanchâtres, jaunâtres, verdâtres, d'un jaune foncé, rosées ou rouges.

Les fausses membranes partielles sont bien plus fréquentes que les fausses membranes généralisées dans une grande étendue de la séreuse; ces dernières causent presque toujours dans la péritonite aiguë la mort des malades. Les fausses membranes qui accompagnent la péritonite forment heureusement parfois une barrière qui isole une cause d'inflammation en la circonscrivant, telles sont les blessures, les perforations intestinales, etc.

Nous trouvons les mêmes phénomènes de succession pathologique pour les *fausses membranes péritonéales anciennes* que pour celles déjà étudiées. La transformation en néo-membranes s'opère de la même manière; les adhérences celluleuses s'y produisent, mais elles sont intimes ou généralement très-courtes sur le paquet intestinal, et n'offrent la forme aplatie ou rubanée que sur les viscères réunis avec le diaphragme ou sur les divers épiploons.

On trouve sur la séreuse les dépôts de matière plastique vascularisée ou non, ils produisent des taches laiteuses qui sont très-appréciables sur les viscères (foie, rate, etc.). On voit aussi des fausses membranes à feuillets super-

Digitized by Google

posés, mais rarement libres à leur surface, plus souvent réunis à une fausse membrane voisine et de même espèce. Les surfaces inégales interceptent alors des vacuoles, des cavités plus ou moins irrégulières.

Nous retrouvons dans le péritoine les *fausses membranes qui ne s'organisent pas;* elles offrent quelques particularités très-rares dans les autres séreuses et beaucoup plus fréquentes dans le péritoine. Ce sont les fausses membranes primitivement adhérentes, blanchâtres ou jaunâtres, et qui se sont détachées; on trouve au point d'attache des franges qui ont été vascularisées et qui forment des houppes. Ce sont encore les concrétions fibrineuses qui ne s'organisent jamais; j'ai rencontré une de ces productions très-remarquable et libre dans la cavité péritonéale d'un phthisique; je la décrirai bientôt en parlant de l'examen microscopique. Ce sont enfin des dépôts presque toujours faiblement adhérents à la surface de la séreuse et formés par suite de l'inflammation lente causée par le liquide d'une ascite chronique. Toute la séreuse présente alors une teinte brunâtre ou ardoisée et parfois noire, disposée sur une couche uniforme.

Les granulations qui recouvrent souvent le péritoine dans une grande étendue et qu'on a désignées sous le nom de tuberculeuses, ne sont pas de véritables fausses membranes. Je dois cependant les mentionner. Ces productions morbides varient depuis le volume d'une tête d'épingle à celui d'une lentille et plus.

Les *petits kystes*, ou plutôt les collections de liquide enkystées par de fausses membranes, se rencontrent dans le péritoine, et le liquide y prend aussi les qualités du pus

Digitized by Google

et y forme des abcès. Mais plus souvent encore les adhérences sont étroites et simplement juxtaposées entre les circonvolutions; elles occasionnent une masse qui ressemble à une tumeur, ou à une collection de liquide. Cette disposition est des plus remarquables [1].

Il existe quelques exemples de *kyste total* du péritoine; toute la séreuse est doublée d'une lame épaisse à surface dépolie, et on peut séparer cette lame du péritoine. Le calibre des intestins est alors diminué ainsi que leur longueur par les froncements, la rétraction du produit pseudo-membraneux. L'épiploon revenu sur lui-même et comme ratatiné, n'est plus qu'une bande étroite disposée le long de la courbure de l'estomac et du côlon. Le mésentère se raccourcit et accole les intestins le long du rachis.

Un dernier état dont les adhérences partielles font comprendre le mécanisme peut être observé dans la cavité péritonéale. C'est l'oblitération presque totale ou même complète de cette cavité. Tous les organes qu'elle renferme peuvent être agglutinés entre eux par des matières plastiques qui subissent diverses transformations. Ces matières sont tantôt grisâtres, épaisses ou cartilaginiformes, tantôt noirâtres ou brunâtres et plus ou moins indurées, ou de consistance grasse. On a comparé avec beaucoup de justesse l'état du péritoine adhérent de toutes parts à celui qu'aurait produit un liquide solidi-

[1] *Voy.* les *Recherches cliniques* de MM. Bernutz et Goupil *sur les phlegmons péri-utérins*, dans les Archives générales de médecine, 5e série, t. IX, 1857.

Digitized by Google

fiable, par exemple une matière à injection artérielle, qu'on aurait versée dans la cavité, qui en aurait pénétré tous les replis et qui aurait fait une masse totale. Dans cet état de réunion complète, il est extrêmement difficile, pour ne pas dire impossible, de reconnaître les viscères qu'on voudrait isoler.

Les *fausses membranes péritonéales anciennes* forment en résumé des adhérences celluleuses assez courtes, vascularisées et devenues séreuses sur leurs faces; d'autres fois elles présentent plusieurs feuillets superposés par suite de nouvelles inflammations ou de nouveaux dépôts plus ou moins organisables. Des vacuoles pleines de liquide peuvent se développer dans les fausses membranes épaisses, dans les adhérences non lamelliformes, mais polygonales, dans les magmas d'une coloration extrêmement variable, déposés entre les vides des paquets intestinaux. Il s'ajoute, dans les concrétions plastiques, des matières qui leur donnent l'aspect cartilagineux et même, quoique rarement, ossiforme. Les fausses membranes péritonéales sont le siége du cancer, du tubercule, de la matière noire, etc.

Les *fausses membranes qui ne s'organisent pas* consistent en dépôts fibrineux formés dans la sérosité ou dans les autres liquides épanchés; ces dépôts fibrineux se dissolvent ou non, et dans le premier cas ils peuvent revêtir la surface de la séreuse de granulations et de débris caséeux, plâtreux, etc.

La *sérosité* qui s'épanche dans le péritoine enflammé se coagule très-promptement sous forme de gelée trem-

Digitized by Google

blotante[1]. J'ai recueilli au moment de l'opération des hernies cette sérosité épanchée dans le sac, et j'y ai trouvé la fibrine plus abondante que dans la sérosité retirée de la plèvre par la thoracentèse.

Les fausses membranes et les néo-membranes, qui presque toujours leur succèdent dans la cavité du péritoine, sont dans le moment voisin de leurs production très-chargées de fibrine et de corps granuleux, de globules pyoïdes (leucocytes divers), etc. Les éléments embryo-plastiques s'y développent; aussi ces fausses membranes font-elles rapidement adhérer les anses intestinales ou les diverses parties de la séreuse péritonéale entre elles, et opposent-elles une barrière efficace aux épanchements ou aux corps étrangers nuisibles qui arrivent dans le péritoine.

On voit très-aisément sur l'intestin grêle que la séreuse sous-jacente aux fausses membranes adhère moins qu'à l'état normal à la couche de tissu musculaire qu'elle revêt. Cette séreuse en est séparée par un tissu cellulaire qui s'infiltre et qui permet alors d'enlever la séreuse. Du reste, je me suis assuré plusieurs fois que les fibres lamineuses de la séreuse enflammée étaient plus espacées, et qu'une substance grenue nouvellement déposée existait dans leur intervalle. Dans les cas de péritonite chronique, la séreuse sous-jacente aux fausses membranes est encore plus manifestement altérée. Elle est hypertro-

[1] Delaharpe, *De la présence de la fibrine dans la sérosité extraite du péritoine* (Archives gén. de méd., 3e série, t. xiv, p. 174, 1842).

Digitized by Google

phiée, elle renferme assez souvent des granules graisseux et des matières pigmentaires.

J'ai observé un exemple fort remarquable de fausse membrane non adhérente dans la cavité péritonéale et composée par une masse fibrineuse : dans le péritoine, il existait une masse pseudo-membraneuse, longue de 15 centimètres, aplatie, large de 3 centimètres, comme étranglée en quelques endroits, à bords irréguliers. Cette fausse membrane était très-faiblement adhérente au péritoine pariétal et intestinal, il a suffi de la moindre traction pour l'en détacher.

Elle s'est trouvée constituée sous le microscope par de la fibrine en petites masses fibrillaires, entre-croisées dans toutes les directions et mêlées partout de fines granulations moléculaires [1].

FAUSSES MEMBRANES DE LA TUNIQUE VAGINALE.

Les *fausses membranes qu'on rencontre dans la tunique vaginale* sont de véritables néo-membranes anciennes, des adhérences celluleuses très-fréquentes sur les sujets dont on fait l'autopsie pour une maladie quelconque; elles résultent d'un froissement, d'un traumatisme léger ou violent, etc.

On sait aussi combien l'hydrocèle légère est fréquente, et cette exhalation de sérosité, parfois sanguinolente dans la tunique vaginale, s'accompagne presque toujours,

[1] *Voy.* Robin et Verdeil, *Traité de chimie anatomique et physiologique*, t. III, p. 267, 1853, et p. 62, 197 et 233 de cet ouvrage.

Digitized by Google

sauf le cas d'hydropisie passive, d'inflammation plastique. Plus le liquide de l'hydrocèle est chargé de fibrine, et plus il peut se déposer de couches épaisses au-dessus de néo-membranes déjà organisées. Mais tandis que la succession des néo-membranes a eu lieu par un dépôt de blastème de la séreuse vers la cavité, le dépôt de la fausse membrane sera fait sur les dernières couches ou même restera dans l'intérieur sous la forme de grumeaux flottants.

Les *fausses membranes organisables* siégent à leur début sur un des points de la vaginale. Dans le cas où une injection iodée ou vineuse a été faite pour la cure de l'hydrocèle, ou bien quand un corps solide irritant a été laissé à demeure, il se produit une sécrétion plastique sur les deux feuillets dans toute leur étendue, et la cavité disparaît par la soudure intime de ces deux feuillets séreux. L'exsudation est épaisse, gélatiniforme, crémeuse, blanchâtre ou jaunâtre. On rencontre le plus souvent les adhérences organisées, les néo-membranes de tissu lamineux, dans le voisinage du bord externe de l'épididyme où elles se présentent sous forme de bandelettes verticales plus ou moins espacées; ces adhérences rétrécissent quelquefois la grande ouverture que forme la séreuse pour aller sur la face inférieure de l'épididyme.

Les épaississements partiels de la vaginale par une néo-membrane, déposée anciennement sur elle, s'observent comme dans les autres séreuses; la face externe est libre, polie et lubrifiée; en un mot, toutes ces néo-membranes résultent évidemment d'une inflammation légère

Digitized by Google

de la moins abritée des membranes séreuses, suivant l'expression de M. le professeur Gosselin [1].

Les *fausses membranes épaisses en partie organisées*, déposées surtout sur le feuillet pariétal de la vaginale, s'observent après les hydrocèles ou les hématocèles. Elles peuvent, mais bien plus rarement et par exception, occuper le feuillet viscéral, c'est-à-dire la séreuse testiculaire. On ne peut mieux les comparer qu'à une sorte d'écorce épaisse qui revêt le feuillet pariétal. Leur épaisseur varie suivant le nombre des lames superposées qui les composent. De leurs deux faces, l'une adhérente, est appliquée exactement contre la séreuse, l'autre libre, est inégale, rugueuse et chagrinée, en rapport avec l'intérieur de la cavité et le liquide qui la baigne.

La face libre est recouverte de fausses membranes récentes et molles, produites par la néo-membrane sous-jacente, ou au contraire couverte de caillots sanguins plus ou moins rouges ou décolorés, bien plus faciles à détacher que la fausse membrane organisable.

Ces fausses membranes, suivant leur épaisseur acquise et leur organisation plus ou moins avancée, offrent une flexibilité complète, ou bien constituent une coque inflexible qui enveloppe le testicule. Leur transformation cartilaginiforme ou chondroïde, les dépôts calcaires extrêmement épais que j'y ai vus, rendent cette enveloppe tout à fait dure et comme osseuse [2].

[1] *Voy.* ses *Recherches sur l'épaississement pseudo-membraneux de la tunique vaginale dans l'hydrocèle et l'hématocèle et sur son traitement*, dans les Archives gén. de médecine, 4e série, t. XXVII, 1851.

[2] M. Vulpian a montré à la Société de biologie un exemple de tumeur

Digitized by Google

Le *liquide* renfermé dans des kystes presque toujours généraux ou complets à cause du peu d'étendue de la séreuse vaginale, est constitué tantôt par de la sérosité pure ou sanguinolente, tantôt par du sang nouvellement épanché ou au contraire ayant subi des altérations. Le liquide est alors couleur de chocolat, de lie de vin, ou noirâtre ou verdâtre. Les lamelles de cholestérine y sont abondantes et donnent au liquide un aspect plus ou moins micacé ou pailleté.

M. le professeur Gosselin n'a point négligé l'*examen microscopique* dans son remarquable travail déjà signalé. Là où l'œil nu est impuissant pour décider s'il s'agit d'une fausse membrane, d'une néo-membrane ou de la séreuse vaginale, les verres grossissants tranchent nettement la difficulté et ne laissent aucune prise au doute.

Dans les couches superposées ou stratifiées de la tunique vaginale, on trouve une matière amorphe, des fibrilles très-reconnaissables de la fibrine, des globules de pus plus ou moins déformés (leucocytes divers), des globules rouges du sang (hématies), car très-souvent le sang a été épanché dans la séreuse et a provoqué l'exsudation plastique. Quand les productions pseudo-membraneuses sont dures, cartilaginiformes ou ossiformes, il y a des fibres lamineuses tassées, des éléments embryoplastiques et des poussières minérales produisant la calcification du tissu.

fibrineuse intra-scrotale, à parois calcifiées, qu'il a examinée avec M. Béraud, et qui provenait d'une ancienne hématocèle. (*Comptes rendus de la Société de biologie*, 3e série, t. I, p. 195, 1860.)

Digitized by Google

La *séreuse* est toujours reconnaissable, après la décortication des pseudo-membranes, à ses fibres lamineuses disposées en faisceaux, entre-mêlées de quelques fibres dartoïques. Elle offre une plus grande quantité de matières amorphe et granuleuse qu'à l'état normal; elle est hypertrophiée, vascularisée et ses vaisseaux se continuent manifestement avec ceux des fausses membranes placées sur elle. Le microscope ne laisse aucun doute sur ces vaisseaux sanguins qu'on voit à l'œil nu sur des pièces ayant macéré et sur des pièces desséchées. Des vaisseaux lymphatiques existent même dans ces fausses membranes, l'injection l'a démontré.

Dans le *liquide récent* tantôt séreux, plus souvent sanguinolent, avec des caillots fibrineux, on trouve les éléments de la fibrine et du sang épanché. Dans le *liquide très-ancien* devenu d'un rouge foncé, brun, couleur de chocolat, noirâtre, verdâtre, etc., le microscope montre les éléments décomposés des globules rouges du sang (hématies), des poussières formées d'hématosine, des cristallisations d'hématoïdine, de la fibrine encore reconnaissable parfois, bien qu'elle soit incrustée de granulations moléculaires, enfin des matières de nature grasse, des lamelles de cholestérine, des éléments pigmentaires, etc.

FAUSSES MEMBRANES DE L'ARACHNOÏDE.

Les *fausses membranes de l'arachnoïde* ont été beaucoup étudiées, et cependant on n'est point encore d'accord sur plusieurs points de leur histoire. Les difficultés

Digitized by Google

viennent de l'impossibilité où l'on est d'observer la première période de leur formation et de plus de l'idée arrêtée à l'avance qu'elles devaient être constituées par des produits hémorrhagiques ou provenant de l'organisation du sang épanché [1].

Il est infiniment probable que dans un très-grand nombre de cas, les *fausses membranes arachnoïdiennes* susceptibles de s'organiser en néo-membranes commencent comme celles de toutes les autres séreuses, celles de la plèvre costale, par exemple, ou du péritoine pariétal [2]. Au moment où elles vont être formées, il transsude des vaisseaux capillaires dilatés un liquide visqueux, un blastème qui constitue une couche molle, puis demi-solide, dans laquelle les vaisseaux peuvent apparaître après que les fibres du tissu cellulaire s'y seront montrées. Je dois noter que presque toujours il se produit des hémorrhagies capillaires abondantes qui colorent le plasma exsudé et qui doivent même nuire à son organisation. Il me paraît résulter des observations et des travaux très-estimables d'ailleurs que la science possède, que les néo-membranes arachnoïdiennes affectent les dispositions suivantes :

[1] Rilliet et Barthez, *Traité clin. et prat. des maladies des enfants*, 2e édit., t. II, p. 247, 1853.

[2] Cette manière de voir, qui me paraît la vraie, est soutenue par M. Virchow (*Verhandlungen der phys. med. Gesellsch. zu Würzburg*, t. VII, p. 134); par M. Schubers (*Archiv. für path. Anatomie*, t. VI, p. 464, et *Gaz. hebd.*, t. VI, p. 621, 1859). — *Voy.* aussi Brunet, *Rech. sur les néo-membranes et les kystes de l'arachnoïde* (Thèses de Paris, 1859, n° 84, p. 41 et 49.)

Digitized by Google

Elles siégent le plus souvent sur le feuillet pariétal de l'arachnoïde; elles sont formées par un blastème ordinairement coloré par du sang et conservant longtemps cette couleur.

Ces néo-membranes peuvent ensuite être décollées sur un point ou sur plusieurs points de leur étendue par de la sérosité ou par du sang épanché entre elles et la surface de l'arachnoïde. Il existe ainsi une collection de liquide limitée par une fausse membrane, en dehors, mais j'ai vu une pièce anatomique sur laquelle on trouvait une fausse membrane en dedans, revêtant la séreuse, fausse membrane produite après le décollement de la première.

Les fausses membranes organisables peuvent se trouver à la fois sur l'arachnoïde pariétale et sur l'arachnoïde viscérale et entourer une collection sanguinolente. J'en ai vu deux exemples. Il me semble rationnel d'admettre alors une hémorrhagie dans la cavité arachnoïdienne à la suite de laquelle le sang s'est enkysté en produisant sur la séreuse, enflammée par son contact, une exsudation de blastème.

J'ai cru devoir entrer dans ces divers détails avant de décrire les néo-membranes et les fausses membranes arachnoïdiennes; elles seront présentement plus faciles à exposer sous leur vrai jour.

Les *fausses membranes organisables* ont souvent une faible épaisseur. Elles sont pendant longtemps rougeâtres, ou jaunâtres, ou couleur de chamois, et appliquées sur la séreuse par leur face inférieure; leur face supérieure libre répond à la cavité arachnoïdienne, cette face devient par la suite extrêmement lisse et polie. Ces néo-

Digitized by Google

membranes s'amincissent au point de ressembler par leur aspect à l'arachnoïde qu'elles doublent; elles peuvent aussi devenir nacrées et résistantes, elles peuvent enfin sécréter au-dessus d'elles de nouvelles couches organisables, absolument comme celles de la plèvre[1].

Les *fausses membranes organisables, mais mélangées de beaucoup de sang,* occupent une grande partie de l'arachnoïde cérébrale, et leurs limites peuvent dépasser de beaucoup celles des caillots sanguins ou du liquide séro-sanguinolent qu'elles renferment. Leurs bords sont quelquefois peu adhérents et un peu flottants. Leur couleur est d'un rouge foncé ou d'un jaune rougeâtre. Elles peuvent, comme je l'ai dit, adhérer à la fois aux deux feuillets opposés pariétal et viscéral de la séreuse; mais cette disposition est exceptionnelle.

Le *liquide* renfermé entre une pseudo-membrane organisable décollée et l'arachnoïde revêtue ou non d'une nouvelle couche plastique après le décollement, est formé par du sang ou de la sérosité. Ce sang, tantôt rouge et en partie coagulé, surtout à la périphérie, constitue un véritable caillot dont la forme est très-variable. Par suite de la résorption des éléments liquides, le caillot diminue de volume et devient plus dur; il forme une lame aplatie, parfois très-mince. D'autres fois le liquide varie de coloration depuis la sérosité claire jusqu'au brun couleur de chocolat; il est homogène ou au contraire coagulé en partie et grumeleux.

[1] Cette stratification des néo-membranes de l'arachnoïde a été constatée par MM. Virchow, Heschl, Schuberg, etc.

Digitized by Google

On trouve, mais rarement, le sang pur alors qu'il vient de décoller la néo-membrane ancienne non complétement adhérente.

Les *fausses membranes qui ne s'organisent pas* et qu'on trouve dans la cavité arachnoïdienne, proviennent de concrétions fibrineuses hémorrhagiques, de forme extrêmement variée, souvent aplaties, lamelliformes, non enveloppées de plasma et qu'on enlève avec la plus grande facilité du feuillet pariétal ou viscéral sur lequel elles sont appliquées. Ce sont encore les produits inflammatoires qu'on trouve sur la séreuse à la suite d'une inflammation plus forte que celle qui produit les néo-membranes; par exemple chez les malades qui succombent à l'inflammation méningitique aiguë simple ou chronique et cérébro-spinale épidémique. Ces produits sont sous forme de lames plus ou moins étendues, crémeuses, blanchâtres ou jaunâtres, d'un jaune verdâtre, mêlées ou non d'un peu de sang et toujours d'une grande quantité de pus épais.

Il est hors de doute pour moi que plusieurs des néo-membranes arachnoïdiennes peuvent résulter de l'inflammation méningitique franche, quand le malade est assez heureux pour y échapper.

Les *éléments anatomiques* que le *microscope* fait reconnaître dans les fausses membranes et les néo-membranes de l'arachnoïde, ne diffèrent pas de ceux des autres séreuses, leur disposition est seulement différente.

Dans les *productions plastiques récentes* on trouve au milieu d'une trame de fibrine dans une matière amorphe les éléments du sang épanché : des globules rouges (héma-

Digitized by Google

ties), des globules blancs (leucocytes blancs du sang), des globules granuleux de l'inflammation (leucocytes granuleux hypertrophiés). Les globules du pus s'y trouvent également; mais il est difficile, dans bien des cas, de savoir s'ils viennent d'une formation purulente récente, ou s'ils proviennent du sang épanché. Je pense cependant que dans certains cas ils sont beaucoup trop nombreux pour avoir été fournis par le sang; il y a eu production, dans la fausse membrane, de leucocytes purulents.

Dans la *néo-membrane* en voie d'accroissement et d'organisation, les divers éléments du sang épanché en même temps ou avant le blastème s'altèrent et se dissocient; des noyaux, puis des fibres embryo-plastiques apparaissent, les fibres lamineuses se forment, les vaisseaux s'y distribuent. Il n'y a rien là d'insolite, excepté la coloration d'un rouge de rouille, puis d'un jaune chamois, offerte par la décomposition de ces globules sanguins qui laissent échapper leur hématosine, et par les matières grasses qui se déposent dans les fausses membranes.

Dans les *kystes*, on trouve le sang caillé ou coagulé avec ses éléments caractéristiques : fibrine, globules rouges et blancs. Suivant l'ancienneté de l'épanchement, le sang coagulé en lames plus ou moins étendues se décolore de l'extérieur à l'intérieur du caillot, et il offre, successivement, des teintes diverses, une plus grande cohésion et une plus grande résistance à la traction ou à l'écrasement.

La cavité du kyste peut renfermer un *liquide* tantôt transparent, tantôt opalin, dans lequel le microscope fait voir

Digitized by Google

des globules rouges du sang (hématies), des globules purulents surtout de la variété pyoïde (leucocytes sans noyaux), des corps granuleux de l'inflammation. Les liquides bruns et couleur de chocolat offrent des corpuscules sanguins altérés ou des débris de ces globules, de l'hématosine, des matières grasses et granuleuses.

Dans la *matière crémeuse et purulente* de la méningite aiguë franche ou de la méningite épidémique, la fibrine et les globules purulents et granuleux de l'inflammation abondent. Ces globules offrent tantôt des noyaux et tantôt n'en offrent pas après l'action de l'acide acétique.

La *séreuse* est manifestement épaissie et ecchymosée dans un très-grand nombre de cas. Legendre, MM. Rilliet et Barthez ont noté cette particularité sur le feuillet viscéral. Le microscope montre que les fibres lamineuses sont écartées et qu'une matière granuleuse s'est déposée dans leur intervalle.

FAUSSES MEMBRANES DES ARTICULATIONS.

Les *fausses membranes que l'on trouve dans les articulations* atteintes d'inflammation aiguë ou chronique, se rapprochent de celles que nous avons déjà décrites; mais elles présentent quelques particularités qui ont été parfaitement exposées par M. le docteur Richet dans son mémoire sur les tumeurs blanches[1]. Ses expériences, que nous avons répétées en partie, nous paraissent de nature à faire comprendre parfaitement les phénomènes

[1] *Mémoires de l'Académie de médecine*, t. XVII, p. 59, 74, etc., 1853.

Digitized by Google

inflammatoires avec sécrétion plastique dans les articulations.

Les *pseudo-membranes* sont déposées sur la séreuse articulaire vivement injectée jusqu'au pourtour des cartilages; la séreuse a perdu son poli; elle est devenue grenue et granuleuse. Ces fausses membranes revêtent la forme lamelleuse ou floconneuse; leur coloration est blanchâtre ou jaunâtre.

Les granulations, les saillies mamelonnées et fongueuses de la synoviale sont dues à la fausse membrane déposée sur la séreuse bien plus qu'à la séreuse elle-même. Elles peuvent être rapidement vascularisées et offrir alors, par production nouvelle de blastème, un aspect stratifié; la dernière couche non encore organisée est celle qu'on détache le plus facilement.

Dans la dernière période de son organisation, la néomembrane superficielle se cicatrise à la manière de la surface d'une plaie, et la guérison s'établit avec raideur articulaire. Plusieurs points contigus ont pu se souder ensemble, souvent sans que les cartilages soient malades; les cartilages ont pu être recouverts par les prolongements psudo-membraneux, mais ils sont intacts au-dessous.

Ces divers caractères que présentent, dans la synovite, les *fausses membranes organisables* sont bien différentes des végétations fongueuses articulaires.

Les *fausses membranes non organisables* résultent soit de la chute d'une fausse membrane primitivement adhérente et forment à l'extrémité du pédicule une sorte de corps frangé, soit des coagulations produites spontanément

Digitized by Google

dans le liquide qui remplit l'articulation. Dans les gaînes synoviales[1], dans les coulisses tendineuses, on trouve les phénomènes de l'inflammation plastique des séreuses articulaires, et il peut en résulter la production de *corps oriziformes, hordéiformes*. Cette variété de corps étrangers, que j'ai vu extraire de l'articulation du genou par M. le professeur Velpeau, se rencontre dans la plupart des articulations et des gaînes tendineuses. Les corps hordéiformes reconnaissent très-souvent pour causes l'inflammation suivie d'épanchement plastique et la solidification des éléments coagulables du sang.

Le *liquide* qui se produit avec les fausses membranes dans les articulations, est de la sérosité primitivement fluide, mais parfois teinte de sang et roussâtre. Elle devient ensuite plus épaisse et filante. Dès le troisième jour, sur un animal dont l'articulation est ouverte, on trouve de la sérosité louche et il y a production ultérieure d'un pus verdâtre et crémeux.

La *séreuse synoviale* s'injecte au plus haut point pendant la période aiguë de l'inflammation; elle est d'abord d'un rouge vif avec des points plus foncés formant des papilles vasculaires. Plus tard la membrane synoviale s'épaissit et autour d'elle le tissu cellulaire peut prendre cet aspect qu'on a appelé lardacé; mais le tissu lardacé se montre bien plus souvent dans les tumeurs blanches après la synovite fongueuse qu'après la synovite pseudo-membraneuse franche.

[1] P.-E. Bidard, *De la synovite tendineuse chronique ou fongus des gaînes synoviales* (Thèses de Paris, 1858, n° 96, p. 40).

Digitized by Google

L'*examen microscopique* des fausses membranes articulaires adhérentes ou flottantes n'offre rien que nous ne connaissions déjà : fibrine, globules de pus et d'exsudation. Les coagulations fibrineuses du liquide épanché dans l'articulation ont beaucoup de ressemblance avec un coagulum fibrineux sanguin décoloré.

La *séreuse épaissie* renferme entre les fibres du tissu lamineux qui la constituent à l'état normal, une substance amorphe parsemée de granulations et, de plus, des éléments embryo-plastiques ou fibro-plastiques de formation nouvelle.

Le *tissu épaissi* et *lardacé*, blanc ou jaunâtre, qui entoure l'articulation dans les tumeurs blanches et qui est exsudé autour de la jointure malade, est formé de tissu lamineux, d'éléments embryo-plastiques ou fibro-plastiques (noyaux et corps fusiformes). Il est imbibé d'une substance amorphe, épaisse ou molle, parfois gluante. Dans les endroits jaunâtres, il existe des gouttelettes graisseuses. Je dois noter que la vascularisation de ce tissu est ordinairement peu prononcée.

Les *corps hordéiformes* sont constitués par la fibrine encore reconnaissable ou par des débris de fongosités formées d'un tissu cellulaire à fibres lamineuses serrées. Ces corps se nourrissent par imbition à la manière des cartilages [1].

[1] De *fausses membranes* ont été signalées par tous les ophthalmologistes *dans les cavités de l'œil*. Elles y sont adhérentes ou libres ; elles sont organisables ou non et forment des lames étalées ou des flocons et des grumeaux. A la suite de l'iritis, la partie antérieure de l'iris et surtout l'ouverture pupillaire deviennent villeuses ou tomenteuses. D'autres

Digitized by Google

APPENDICE. FAUSSES MEMBRANES ET COAGULATIONS SANGUINES DANS LE CŒUR ET LES VAISSEAUX.

Les *fausses membranes qui se forment dans l'intérieur des vaisseaux sanguins,* sur leur membrane interne, sont plus rares qu'on ne l'admet généralement. Je vais les examiner dans le cœur, les artères et les veines, et je les ferai suivre de la description des coagulations sanguines vasculaires.

FAUSSES MEMBRANES DU CŒUR ET DES VAISSEAUX.

Fausses membranes de la face interne du cœur. Dans les premières périodes de l'endocardite, on trouve tantôt l'endocarde dépoli par places et tantôt des *dépôts pseudo-membraneux*, soit minces, soit un peu épais, transparents ou un peu opaques, et donnant à la séreuse un aspect tomenteux. Ce produit plastique double la membrane en dessous, mais parfois non-seulement il paraît la doubler, mais encore après l'avoir infiltrée ou imbibée, il a transsudé pour se déposer au-dessus d'elle.

On trouve plus fréquemment ces productions pseudo-

fois, il existe des plaques grisâtres, la pupille est inégale, frangée et obstruée par des parcelles de produit plastique disposées en nuage ou en réseau et produisant de fausses cataractes. Il peut encore exister des brides, de véritables adhérences, etc.

J'ai une seule fois, sur une malade atteinte d'iritis aiguë et morte de hernie étranglée, examiné les fausses membranes renfermées dans l'œil. Elles étaient composées de fibrine, de granulations moléculaires et de globules de pus et pyoïdes (leucocytes).

Digitized by Google

membraneuses sur les valvules des cavités gauches du cœur, que sur les autres points de l'endocarde. Elles offrent sur ces organes des formes extrêmement variables; elles représentent tantôt des granulations rugueuses, des filaments, des prolongements lacérés, ou des sortes de franges; tantôt des grappes, des nodus épais, des végétations irrégulières, etc. D'autres fois des dépôts plastiques occupent l'intervalle de deux valvules à leur point de réunion, ou s'étendent sur leur face aortique et artérielle en même temps que sur leur bord libre.

Il me paraît hors de doute que plusieurs de ces altérations sont dues à des inflammations exsudatives, quoiqu'on ait dit le contraire[1]; mais comme la membrane qu'elles revêtent est d'une vitalité obscure et dépourvue

[1] M. Lambl a décrit et figuré sous le nom d'*excroissances papillaires de l'endocarde* (*Gaz. hebdom.*, t. IV, p. 10, avec fig., 1857), des productions qui se forment sur la membrane interne du cœur dans diverses maladies, mais qui ne seraient pas causées par l'inflammation. Il les considérerait plutôt comme résultant d'une *hyperplasie* locale. M. R. Virchow, auquel M. Lambl emprunte l'expression d'hyperplasie (*voy.* VIRCHOW, *Handbuch der speciell. Pathol. und Therap.*, B. I, S. 327, 335), s'est occupé de ces excroissances de l'endocarde et il les a regardées comme non inflammatoires, dans le sens ordinaire attaché à ce mot (*De l'inflammation. Irritation et irritabilité*, trad. F. Pétard, p. 58, 59 et fig. 3). M. Rokitansky avait, du reste, signalé les mêmes productions avant MM. Lambl et Virchow.

Ces excroissances ou végétations de l'endocarde sont comparées par M. Lambl aux excroissances papillaires des muqueuses et des synoviales; elles ne sont pas vasculaires et offrent un cylindre central, composé de tissu conjonctif et entouré d'une couche de cellules. M. Lambl indique leur présence surtout au bord libre des valvules de l'aorte, à côté des nodules de Morgagni.

Digitized by Google

de vaisseaux, ces productions déposées sur ou sous l'endocarde sont extrêmement sujettes à s'indurer, à prendre l'aspect cartilaginiforme, à être envahies de dépôts stéatomateux et de cholestérine, et à s'incruster de sels calcaires. Elles offrent alors l'apparence de lames irrégulières, de stalactites, de verrues, de crêtes de gallinacés, de choux-fleurs et de végétations variées. Si les valvules ont été soudées, l'orifice est transformé en un passage rigide ayant la forme d'un entonnoir irrégulier. C'est ce qu'on observe trop souvent pour l'orifice mitral ou auriculo-ventriculaire gauche.

Quand on a trouvé une *couche pseudo-membraneuse* sur la face interne du cœur chez un sujet mort avec une endocardite récente et compliquant un rhumatisme articulaire aigu, on peut s'assurer, en enlevant cette couche pseudo-membraneuse, que la *membrane sous-jacente* est peu altérée. Elle n'est point boursouflée ni rugueuse. C'est au-dessous d'elle, dans le tissu sous-jacent, que l'injection vasculaire est prononcée. Si la maladie est plus ancienne, la membrane peut être légèrement épaissie par l'infiltration du coagulum plastique; mais elle n'est point vascularisée. Dans un grand nombre de cas, on acquiert la conviction, par un examen attentif, que le produit plastique, au lieu de s'étaler en néo-membrane, a refoulé l'endocarde et se trouve au-dessous de lui. Cette disposition est très-remarquable.

Examen microscopique. Les exsudations récentes, placées au-dessus ou au-dessous de l'endocarde, renferment :

1° Une trame, en majeure partie amorphe et finement

Digitized by Google

granuleuse, à cause des granulations moléculaires qui y sont déposées;

2° Des globules rouges du sang (hématies), et des globules blancs (leucocytes), ces derniers en bien moindre quantité;

3° Des fibrilles fibrineuses nettement caractérisées dans les produits récemment formés, et de moins en moins nettes ou devenues granuleuses dans les fausses membranes anciennes.

Les productions anciennes de l'endocarde offrent les éléments précédents plus ou moins reconnaissables, et en outre : des noyaux et des fibres embryo-plastiques, des matières grasses, des sels calcaires pulvérulents, de la cholestérine, etc.

Fausses membranes des artères. Les *fausses membranes* exsudées sont très-rares à la *surface interne des artères*. Beaucoup d'auteurs contemporains nient même leur existence. Il me semble pourtant impossible de ne pas admettre la possibilité de l'exsudation, à l'intérieur du vaisseau, d'une matière glutineuse ayant transsudé à travers les couches internes artérielles. Des recherches récentes établissent d'une manière positive[1] qu'après la ligature ou la section d'une artère, il y a transsudation d'un liquide glutineux qui sert de moyen d'adhésion ou qui va former la cicatrice. Les coagulations sanguines artérielles peuvent se former incontestablement dans l'inflammation de la tunique externe vasculaire, et le produit coagulable

[1] Ch. Robin et L. Ollier, *Mémoires de la Société de biologie*, 2e série, t. v, p. 30, 1859.

Digitized by Google

et pseudo-membraneux, sécrété par suite de cette inflammation, transsude jusqu'à l'intérieur de l'artère. Dans plusieurs cas, le produit plastique reste sous la membrane interne et n'arrive pas jusque dans la cavité du vaisseau artériel.

Cette *couche pseudo-membraneuse* a une faible épaisseur; elle dépolit la tunique interne et la rend chagrinée; elle fixe mal par conséquent les coagulations sanguines et celles-ci, peu adhérentes ou mal retenues, peuvent se porter au loin.

La structure et la texture de la membrane externe des artères rendent donc compte, à mon avis, de l'artérite. Malgré l'état *non vasculaire* des tuniques moyenne et interne de l'artère, le produit pseudo-membraneux peut transsuder dans l'intérieur du vaisseau, mais bien plus difficilement et par conséquent bien plus rarement que dans la plébite. Les parois veineuses sont presque toutes, en effet, pourvues de vaisseaux d'où s'épanche le produit d'exsudation.

L'*examen microscopique* des fausses membranes artérielles donne les mêmes résultats que celui des fausses membranes de l'endocarde.

Fausses membranes des veines. Si l'inflammation exsudative et pseudo-membraneuse est très-rare sur la couche interne de l'artère, il n'en est pas ainsi à la face interne de la tunique des veines. Plusieurs fois je l'ai trouvée revêtue d'une *pseudo-membrane*, souvent mince; d'autres fois d'une épaisseur assez considérable. Sur des sujets morts, peu après avoir été saignés au bras, j'ai vu un coagulum adhérent ou une cicatrice des parois qui

Digitized by Google

témoignait de la possibilité d'une agglutination rapide entre les tuniques veineuses divisées. Je me suis assuré que ce n'était point du sang épanché qui revêtait les parois veineuses divisées, mais du plasma, du blastème constituant une véritable exsudation ou une pseudo-membrane.

Les *fausses membranes* qui se produisent sur la *paroi interne d'une veine enflammée* sont blanchâtres ou jaunâtres et parfois rosées ou violettes par suite de la présence du sang à leur surface libre. Leur épaisseur est quelquefois assez considérable, leur adhérence assez marquée. La face libre, ou non adhérente au vaisseau, est le plus souvent inégale; la face adhérente à la veine est plane, mais un peu grenue. Dans beaucoup de cas, la face libre est baignée par un liquide puriforme ou appliquée contre un coagulum sanguin.

Si un liquide puriforme s'est déposé sur la fausse membrane, la cavité de la veine peut être conservée, mais quelquefois le produit plastique répond en partie au centre puriforme d'un caillot et sur les deux extrémités à une coagulation sanguine. Si le caillot est dense et entièrement formé par du sang, la fausse membrane est dans tous les points de sa face libre en contact avec le sang coagulé.

Quand le coagulum sanguin fibrineux résiste au courant du sang et que la circulation reste interrompue au point malade sur le trajet de la veine, la fausse membrane persiste. La veine est oblitérée, puis elle est convertie au centre en un cordon fibreux; on trouve quelques arborisations vasculaires sur les portions internes

Digitized by Google

qui peuvent devenir le sujet de dépôts calcaires, etc.

Mais si le caillot ne résiste pas, ou quand la mort du malade a eu lieu par intoxication purulente, la circulation a pu se rétablir; mais la veine est, dit-on, plus étroite dans la portion phlogosée de son calibre que dans les autres points de son étendue.

Sur les caillots veineux que j'ai examinés, les *fausses membranes* occupaient les parois du vaisseau et les extrémités des caillots en étaient dépourvues; le coagulum sanguin fibrineux était plus ou moins lisse et arrondi, mais la fausse membrane n'enkystait pas entièrement le sang coagulé. La pseudo-membrane formait un tube plus ou moins épais, dont les extrémités étaient occupées et même dépassées de beaucoup par le sang coagulé.

Dans un cas, la fausse membrane était épaisse et le centre du vaisseau renfermait dans une étendue de dix centimètres du pus et des débris floconneux; les extrémités supérieure et inférieure du vaisseau se trouvaient oblitérées par un coagulum sanguin.

La *tunique interne de la veine* est épaissie et rugueuse, les membranes superposées à cette tunique sont fortement injectées et infiltrées par les matières exsudées; les arborisations vasculaires sont très-marquées. La veine coupée reste béante comme une artère.

Examen microscopique. Les fausses membranes veineuses sont constituées par :

1° De la fibrine coagulée sous forme de fibrilles entrecroisées et souvent disposées en séries parallèles;

2° Une grande quantité de globules sanguins (héma-

Digitized by Google

ties) et de globules blancs du sang[1] et du pus (leucocytes du sang et du pus à noyaux et sans noyaux);

3° Des granulations moléculaires très-abondantes.

Les mêmes éléments infiltrent les parois veineuses et surtout une matière amorphe hyaline qui écarte les fibres et qui leur permet d'admettre entre elles des matières granuleuses, des leucocytes, etc.

COAGULATIONS SANGUINES DANS LE COEUR ET LES VAISSEAUX.

J'ai tenu à présenter l'anatomie pathologique des coagulatations sanguines ou fibrineuses des vaisseaux; leur étude est en quelque sorte à l'ordre du jour. Elles doivent occuper l'attention, soit qu'on les trouve dans le cœur ou les vaisseaux, soit qu'elles aient parcouru un long trajet dans les voies circulatoires en allant causer une oblitération distante du point où elles se sont produites[2], soit en-

[1] *Voy.* la note de la page 82 sur ces globules blancs du sang et les globules du pus.

[2] On trouve l'indication de migrations des caillots sanguins dans le *Sepulcretum* de Bonnet (lib. I, sect. II, obs. 1) et dans Van Swiéten (*Commentaria in Hermanni Boerhaave Aphor.*, § 107, t. I, p. 144, éd. Paris, 1746). M. Legroux en a parlé dans sa thèse (C.-J. Legroux, *Recherches sur les concrétions sanguines, dites polypiformes, développées pendant la vie* (Thèses de Paris, 1827, n° 215, p. 17 et 34), et M. François dans son *Essai sur les gangrènes spontanées*, p. 200, 1832. Il en est question dans divers ouvrages de MM. Cruveilhier, Dance, Schœder van der Kolk, Natalis Guillot, Paget, Turner, Greene, Pioch, Hodgkin, Jackson, Tüffel, etc.

MM. Hasse et Rokitansky ont vu aussi des caillots migrateurs. M. Kirkes s'est occupé d'eux (*Medic. chirurg. transact.*, t. XXXV, p. 281, 1852. — *The Edimburgh Journal*, 1853), ainsi que M. Des-

Digitized by Google

fin qu'elles se soient déposées dans les anévrysmes sous forme de lamelles ou de caillots doués de propriétés différentes.

Il a été très-souvent question dans ces derniers temps de la *thrombose* et de l'*embolie*. M. le professeur Rudolph Virchow appelle thrombose la coagulation du sang survenue dans un vaisseau pendant la vie. L'embolie, dans sa signification la plus générale, exprime pour le même auteur l'obstruction des canaux vasculaires sanguins, soit sur un point de leur longueur, soit à leurs extrémités capillaires, par tout corps détaché de la surface interne

champs (*Gaz. méd. de Paris*, 1853, p. 784), M. R. Bennett (*Association medical Journal*, 1854), M. Charcot (*Gazette médicale de Paris*, 1856, p. 130), M. Schützenberger (*Soc. méd. de Strasbourg*, mars, 1856.— *Gaz. méd. de Strasbourg*, 1857, et *Gaz. hebd.*), et beaucoup d'autres. La Société médicale des hôpitaux de Paris a discuté, en 1857, la question de l'artérite et des embolies, à la suite d'un intéressant rapport de M. Béhier (*Bulletin de la Société méd. des hôpitaux*, 3e série, nos 7 et 8).

C'est à M. Virchow que revient l'honneur, dans une suite de mémoires publiés de 1846 à 1856 et réunis dans ses *Gesammelte Abhandlungen zur wissenchaflichen Medicin*, in-8o, 1856, d'avoir étudié, bien plus complétement qu'on ne l'avait fait avant lui, les coagulations vasculaires et les phénomènes qui suivent leurs migrations. Il y a plus, M. Virchow a voulu fonder sa doctrine de l'embolie sur l'étude des coagulations spontanées du sang dans les veines et sur l'obturation consécutive des artères pulmonaires. Il s'est appuyé, pour la développer, plus sur la phlébite que sur l'endocardite, et il a cherché une démonstration dans les artères périphériques comme complément à ses expériences. Sans adopter toutes les idées de M. Virchow, et tout en considérant l'embolie comme un fait et non comme une doctrine, on doit applaudir au caractère élevé de ces travaux et à la grande sagacité de leur auteur.

Digitized by Google

du cœur ou des vaisseaux eux-mêmes, mais plus spécialement par des concrétions fibrineuses.

Le point de départ de la doctrine de l'embolie que M. R. Virchow s'est efforcé d'établir est le fait déjà connu depuis longtemps de l'obstruction des artères pulmonaires par des concrétions sanguines fibrineuses.

Concrétions sanguines du cœur. Les *concrétions sanguines du cœur* qu'on a désignées aussi sous le nom de *polypes cardiaques*[1], résultent de la coagulation du sang pendant la vie et surtout pendant l'agonie ou après la mort. On a discuté longuement pour savoir si les concrétions ou les caillots sanguins du cœur pouvaient se produire pendant la vie, et on est sûr aujourd'hui qu'il peut en être ainsi. Il ne reste plus qu'à savoir reconnaître ces concrétions et à les distinguer des caillots ordinaires qu'on rencontre sur presque tous les cadavres. Ces caillots, moulés dans les cavités cardiaques, enchevêtrés dans les colonnes charnues du cœur, sont comparables

[1] M. le docteur Legroux a publié sur les coagulations sanguines du cœur, des artères et des veines auxquelles il a conservé les noms de Polypes cardiaques, artériels et veineux une suite de remarquables travaux auxquels j'ai fait de nombreux emprunts [*Des polypes* (*concrétions polypiformes*) *du cœur*. Gazette hebdomadaire de médecine et de chir., t. III, 1856 ; *Des polypes* (*concrétions sanguines*) *artériels*, loc. cit., t. IV et V, 1857 et 1858 ; *Des polypes veineux, ou de la coagulation du sang dans les veines et des oblitérations spontanées de ces vaisseaux*, loc. cit., t. VI et VII, 1859 et 1860].

M. Legroux s'était déjà occupé des concrétions sanguines polypiformes dans sa *Thèse inaugurale* soutenue le 13 août 1827, et il en avait fait le sujet d'un cours professé à la Faculté de médecine pendant l'année scolaire 1842-1843.

Digitized by Google

au caillot d'une saignée et ne sont pas des productions morbides.

Les *concrétions sanguines formées pendant la vie* sont disposées en masses arrondies et en cordons, ou étalées en lames et en rubans; elles sont décolorées et fibrineuses. Elles présentent une apparence d'organisation, leur déchirure est comme fibreuse; elles sont fermes, intriquées dans les colonnes charnues du cœur, quelquefois elles adhèrent fortement à l'endocarde. Les caillots plus récents sont violacés ou rougeâtres; ils ont l'aspect de la fibrine épaissie de la saignée mélangée avec la partie inférieure du cruor, ou bien d'une épaisse bouillie violacée, parsemée de filaments jaunâtres.

La condensation, l'adhérence et la ténacité des concrétions cardiaques sont de bons signes pour reconnaître qu'elles se sont formées pendant la vie. La coloration grise ou jaunâtre et non violacée ou rouge, est encore un bon signe de leur ancienneté.

On rencontre ordinairement les concrétions sanguines du cœur dans les deux ventricules et dans l'oreillette gauche. Elles peuvent être rapportées à deux formes principales : elles sont épaisses et moulées sur la cavité, ou bien elles sont membraniformes, allongées et rubannées. Les premières, plus colorées que les secondes, plus rouges ou violacées par places, sont plus souvent ramollies dans leur partie centrale que les concrétions minces. Celles-ci se condensent plus facilement, se prolongent au loin et offrent l'aspect fibreux le plus prononcé. Les concrétions des cavités droites sont plus colorées et moins denses que celles des cavités gauches. De plus, les cail-

Digitized by Google

lots épais et irréguliers offrent souvent, quand on les coupe en travers, une apparence puriforme. Il se sont ramollis et fluidifiés à leur intérieur; ils n'offrent point en cet endroit la condensation de la fibrine enveloppante. Ils ont l'apparence kystique. Les caillots récents ne présentent jamais de matière puriforme; la fibrine s'est coagulée d'une manière aréolaire et confuse et ne s'est pas disposée en couches concentriques.

Les coagulations fibrineuses du cœur, disposées en *kystes* qu'on a regardés comme purulents, varient du volume d'un pois ou d'une noisette à celui d'un œuf de pigeon; parfois globuleux, ils peuvent être traversés par les colonnes charnues et les cordages tendineux. L'extérieur de la poche du kyste est lisse quand elle ne faisait qu'adhérer par juxtaposition à l'endocarde, et cette surface reproduit en creux l'empreinte des saillies cardiaques; la face interne est tomenteuse et irrégulière. La densité de la paroi diminue de l'extérieur à l'intérieur pour se confondre avec celle du liquide contenu; l'épaisseur de cette paroi est de un à plusieurs millimètres. Le liquide est tantôt franchement sanguinolent, mais bien plus souvent grisâtre ou jaunâtre et puriforme. On a beaucoup discuté sur la prétendue production du pus au centre des caillots sanguins; cette question doit rester aujourd'hui dans l'histoire de la science : l'examen microscopique a prouvé que le liquide renfermé dans les kystes cardiaques fibrineux n'est pas du pus.

Après les coagulations sanguines du cœur disposées en kystes, je devrais parler des prolongements que ces concrétions polypiformes cardiaques envoient dans l'aorte;

Digitized by Google

mais leur étude rentre dans celle des concrétions polypiformes artérielles dont il en sera bientôt question. Je me contenterai seulement de noter que les caillots sont parfois pédiculés ou qu'ils offrent des prolongements fibrineux descendant dans l'aorte, et qu'on en trouve aussi de presque libres ou même de libres, simplement ployés sur une colonne charnue comme une corde sur une poulie.

L'adhérence des concrétions sanguines du cœur avec l'*endocarde* est quelquefois très-forte, mais le plus souvent elle n'a lieu que par juxtaposition et l'endocarde est entièrement à l'état normal. D'autres fois cette membrane est altérée, dépolie, rugueuse ou chagrinée, tachée ou piquetée de rouge. En séparant la concrétion, il en est resté des portions à la surface de l'endocarde. Dans ces cas, il y a eu endocardite précédant la coagulation du sang. J'ai vu la surface adhérente du coagulum piquetée de rouge, mais jamais je n'ai pu voir des vaisseaux dans l'intérieur; M. Legroux [1] n'en a pas trouvé dans ses nombreuses recherches. L'organisation vasculaire des caillots fibrineux n'a jamais été positivement constatée.

Dans les cas de fusion complète d'une concrétion mince avec l'endocarde, celui-ci est doublé d'une couche fibrineuse. J'ai peine à croire que dans les cas où cette fusion a été admise, il n'y ait pas eu plutôt une fausse membrane exsudée.

L'*examen microscopique* des caillots récents des cavités

[1] *Des polypes* (*concrétions polypiformes*) *du cœur*. (Gaz. hebd., t. III, p. 718, 1856.)

Digitized by Google

du cœur offre les éléments ordinaires du sang coagulé : de la fibrine et des globules rouges et blancs. Ces derniers sont parfois disposés en couche concentrique.

Les concrétions anciennes, beaucoup plus dignes d'intérêt, sont formées par de la fibrine dont les fibrilles sont parfois très-pressées et unies par juxtaposition dans les couches les plus denses de la concrétion. Vers les parties centrales des caillots volumineux et des kystes, la fibrine est moins serrée, les fibrilles sont plus distantes les unes des autres, et quelquefois cette fibrine est devenue granuleuse. Dans le liquide d'aspect puriforme, on ne trouve que des granulations moléculaires et des matières grasses, quelquefois des cristaux peu réguliers. Quand le liquide est rougeâtre, on y voit quelques globules rouges du sang soit entiers et plus souvent détruits, au moins en partie. Les globules du pus (leucocytes purulents) n'existent pas dans les endroits où la fibrine s'est ramollie et est devenue diffluente.

L'examen microscopique fait voir d'une manière certaine que les concrétions fibrineuses du cœur, comme celles des vaisseaux, peuvent avoir, après la période de *formation* ou *progressive*, pendant laquelle la fibrine s'est coagulée, une période qu'on a appelée de *déformation* ou *régressive*, pendant laquelle les éléments fibrillaires de la fibrine se sont dissociés et réduits en granulations.

Concrétions sanguines des artères. Les *concrétions sanguines des artères* sont tantôt non oblitérantes et tantôt oblitérantes. Les *concrétions non oblitérantes* occupent différents points de l'aorte. Émanées des concrétions cardiaques ou fixées près de l'orifice aortique, elles descen-

Digitized by Google

dent plus ou moins bas dans l'aorte, s'amincissent à leur extrémité; on a vu celle-ci tronquée ou même déchirée irrégulièrement s'adapter parfaitement avec l'extrémité supérieure d'un caillot obturant une artère d'un calibre inférieur[1]. D'autres fois, on trouve simplement une lame mince étalée sur la paroi de l'aorte, ou bien le coagulum est renflé et il ressemble à une sangsue. Parfois une tumeur, variable du volume d'un pois à celui d'une amande, adhère d'un côté à la paroi du vaisseau, tandis que l'autre côté est libre; ou bien cette tumeur est reliée avec un polype cardiaque par un lien rubanné de même nature qu'elle, c'est-à-dire formé de sang coagulé.

Ces productions fibrineuses sont souvent fixées par leur extrémité supérieure à une concrétion polypiforme cardiaque intriquée avec les cordons valvulaires, et de là elles flottent dans l'aorte. D'autres n'adhèrent dans une étendue variable qu'à la membrane interne de l'artère.

Comme les concrétions cardiaques polypiformes, les concrétions artérielles sont formées de fibrine offrant diverses nuances de coloration et différents degrés de densité. Tantôt leur structure est identique sur tous les points, d'autres fois leur extrémité flottante amincie est formée de fibrine de moins en moins dense et d'aspect cruorique. Cette partie moins résistante se rompt facilement; elle peut se détacher pendant la vie sous l'influence

[1] Ce fait anatomique prouve la possibilité de la migration des concrétions sanguines du cœur dans les artères. Cette migration est encore appuyée sur la soudaineté des accidents que l'on observe.

Digitized by Google

de l'impulsion de la colonne sanguine et la partie détachée a pu être *adaptée exactement* à sa partie supérieure avec l'extrémité rompue du caillot supérieur. Cette partie détachée, ou bloc erratique, a été produire plus bas une oblitération soudaine.

Les concrétions artérielles arrondies, sessiles ou non pédiculées, et ressemblant à des tumeurs accolées à la paroi aortique sont parfois enveloppées d'une couche de fibrine récemment coagulée. Ces concrétions, ayant la forme de tumeurs, peuvent se former sur place, ou bien produites dans le cœur elles viennent ensuite adhérer sur un point de l'aorte. L'adhérence a lieu par une agglutination simple ou par adossement; mais la paroi artérielle peut offrir l'aspect chagriné ou tomenteux que j'ai indiqué (p. 259) pour l'endocarde. Parfois cette disposition de la paroi artérielle semble se continuer à la base de la tumeur. M. Legroux l'a attribuée à la matière adhésive qui s'est étalée au delà du point d'insertion du produit morbide.

Il est très-probable que les concrétions fibrineuses flottant dans le sang se désagrégent quand elles sont d'un petit volume; la fibrine devient granuleuse et se dissocie. Les masses fibrineuses, d'un gros volume, ont une tendance au ramollissement central comme les concrétions cardiaques, et constituent alors des kystes d'aspect purulent. Ce n'est point dans les couches voisines de la membrane artérielle que le liquide puriforme se trouve, mais dans le centre même du caillot.

Les *concrétions oblitérantes* sont beaucoup plus fréquentes que les autres, et deviennent la source des acci-

Digitized by Google

dents les plus graves par les obstacles qu'elles apportent à la circulation. Ces concrétions ont la forme du canal qu'elles remplissent, elles sont cylindriques, et, de plus, elles peuvent encore être noueuses ou étranglées par places, suivant la distension ou le retrait des parois artérielles.

Les concrétions sanguines oblitérantes occupent un grand espace et sont rarement limitées à une petite étendue du vaisseau; elles peuvent remplir un tronc artériel et toutes ses divisions secondaires. L'extrémité cardiaque du caillot obturateur est arrondie, tronquée, élargie en tête de clou sur l'orifice du vaisseau, ou étalée en biseau sur une des parois de l'artère ou élevée en crête sur une bifurcation. L'obturation n'est pas toujours complète au sommet du caillot, mais elle le devient rapidement en descendant vers celui-ci. D'ailleurs le caillot s'allonge du côté du cœur par l'addition ou le dépôt de nouvelles coagulations dont l'état, relativement très-récent, ne peut être mis en doute. On a trouvé, au milieu des concrétions oblitérant les extrémités des troncs artériels, des fragments pseudo-membraneux venant du cœur, et des valvules détachées de l'orifice aortique.

Examen microscopique. Les *concrétions artérielles* sont constituées par de la fibrine à différents états, suivant leur ancienneté. Je n'y insisterai pas plus longtemps en ayant parlé déjà à plusieurs reprises. Je dirai seulement qu'on a reconnu la rareté mais la réalité des produits inflammatoires périphériques : fausses membranes et produits purulents. La paroi artérielle n'offre aucune altération

Digitized by Google

phlegmasique, quand la concrétion artérielle ne s'est pas formée sur place et paraît avoir été apportée récemment à l'endroit qu'elle occupe.

Le coagulum sanguin qui se condense de plus en plus après avoir passé par diverses teintes, fait corps finalement avec la paroi artérielle rétractée ; la coupe transversale de ce cordon d'aspect ligamenteux offre un caillot central condensé et un anneau cortical formé par les parois artérielles.

Concrétions sanguines des veines. Les *concrétions sanguines veineuses* existent presque toujours dans les membres supérieurs et inférieurs, bien plus rarement dans les veines du cou, de la tête et des viscères. On comprend que lorsque le sang s'est coagulé sous l'influence d'une cause générale, la concrétion sanguine ne doit pas avoir de siége bien déterminé. J'ai déjà décrit les productions pseudo-membraneuses et les caillots de la phlébite ; ce qui va suivre se rapportera presque entièrement aux coagulations spontanées du sang dans les veines chez les malades arrivés au dernier terme de dépérissement à la suite d'affections diathésiques (tuberculisation, cancer, etc.). La coagulation spontanée du sang dans les veines peut aussi se produire dans les fièvres de mauvais caractère.

On a établi plusieurs catégories dans les coagulations sanguines veineuses spontanées, suivant leur degré d'ancienneté et les transformations qu'elles ont subies.

Les caillots les plus récents sont constitués par un coagulum pareil à celui des cavités droites du cœur formé pendant l'agonie ; ils sont faciles à écraser entre les doigts, ils ont une consistance et une teinte qui rappelle

Digitized by Google

la gelée de groseilles. Dans quelques points de leur étendue, il n'est pas rare de trouver de la fibrine moins colorée et jaunâtre. Leur forme est celle du vaisseau qu'ils obturent; ils envoient souvent des prolongements flottants dans les veines supérieures restées perméables[1].

Les coagulations spontanées récemment formées dans les veines n'adhèrent pas ou adhèrent faiblement aux parois veineuses; celles-ci sont à l'état normal. C'est un fait bien établi par de nombreuses observations que la coagulation est spontanée, c'est-à-dire sans phlébite et sans maladie des parois veineuses agissant sur la colonne sanguine. Il est bien entendu que les altérations veineuses peuvent faire coaguler le sang, mais ce que je note avec soin, c'est l'intégrité des parois veineuses dans un très-grand nombre de cas; l'altération de la veine est ordinaire dans la deuxième période, mais alors le coagulum a agi comme un corps étranger.

Les concrétions veineuses, qui ont eu lieu longtemps avant la mort du malade, forment un coagulum solide, d'une coloration et d'une intensité variables; elles ont

[1] M. R. Virchow pense que le prolongement d'une concrétion veineuse, ou en d'autres termes que le caillot prolongé d'une veine oblitérée, ne s'arrête pas au niveau de l'embouchure de la veine dans un tronc supérieur. Le prolongement s'étend dans une étendue variable de ce tronc plus volumineux, mais sans l'obturer et en venant s'appliquer sur la paroi correspondant à l'embouchure de la veine oblitérée.

La longueur du caillot prolongé serait presque toujours la même pour le même vaisseau. M. Virchow croit que dans les cas d'oblitération d'une veine iliaque, prise pour exemple, le caillot prolongé s'étend presque toujours jusqu'à l'embouchure des veines rénales sur la paroi correspondante de la veine cave inférieure.

Digitized by Google

moins de mollesse à la périphérie qu'au centre et elles deviennent très-fermes à leur point de contact avec la paroi veineuse. La décoloration de ces concrétions est très-variable dans ses progrès. Dans le cas que j'ai rapporté (*Obs.* IX), elle a commencé à la périphérie et le centre était noirâtre; mais d'autres fois on a observé, comme pour les concrétions artérielles, que le centre se ramollissait et prenait l'apparence puriforme.

L'adhérence du coagulum à la paroi veineuse est quelquefois très-intime; elle tient manifestement à une sécrétion de plasma qui unit et soude les parois internes de la veine et la couche externe du caillot. Les parois veineuses sont elles-mêmes épaissies et dans certains cas fort résistantes; elles restent béantes après leur section transversale et rappellent la consistance des artères.

Dans une période ultime, qu'on ne voit pas fréquemment parce que les malades succombent assez vite après avoir présenté des concrétions veineuses, on observe la décoloration complète et la transformation des matériaux du coagulum fibrineux. Tantôt il se rétracte de plus en plus, et, uni à la veine, il forme un cordon ligamenteux; tantôt le coagulum se détache en quelques endroits et flotte dans le vaisseau auquel il adhère encore par plusieurs points. Dans le dernier terme de leur transfor-

[1] Les concrétions veineuses qui se déposent dans les varices et d'autres concrétions petites et arrondies qui d'abord pédiculées ont fini par devenir flottantes peuvent présenter un aspect tout spécial. Arrondies et formées de tuniques superposées, elles sont fréquemment incrustées de sels minéraux et on les connaît alors sous le nom de *phlébolithes*.

Digitized by Google

mation, ces caillots peuvent offrir des incrustations graisseuses, calcaires, etc.

Les veines qui ont été le siége de concrétions sanguines ne restent pas toujours oblitérées. Le caillot veineux peut être résorbé ou désagrégé et il peut ainsi disparaître. On a dit aussi que le coagulum peut se creuser et livrer passage au sang. Dans d'autres cas, le caillot se décolle sur un de ses côtés et le sang circule par cette voie.

Un des points qui offrent le plus d'intérêt dans l'étude des concrétions veineuses, est celui des caillots dits *prolongés* qui se détachent et qui vont, en suivant la direction du courant sanguin, traverser le cœur et produire des obstructions de l'artère pulmonaire. J'ai noté déjà que les caillots veineux obturant un vaisseau, avaient des prolongements libres et non adhérents, flottant dans les vaisseaux supérieurs d'un calibre plus grand puisqu'il s'agit ici du système veineux. Cette extrémité flottante tend à se ramollir, à se désagréger et finalement à se détacher; alors elle traverse successivement les gros troncs veineux et le cœur droit pour aller s'arrêter dans l'artère pulmonaire. L'extrémité rompue et déchiquetée de caillots de la veine iliaque, et l'existence de fragments placés à cheval sur un éperon du système veineux rapproché du cœur, appuient anatomiquement le détachement des fragments et leur marche vers le cœur droit.

Les caillots veineux qu'on trouve dans l'artère pulmonaire sont très-fréquemment de simples coagulations veineuses cadavériques; mais j'ai vu des pièces présentées à la Société de biologie, sur lesquelles ces concrétions étaient décolorées, paraissaient d'origine ancienne

Digitized by Google

et n'avaient pas l'air d'être produites sur place. Quelques-unes de ces concrétions se trouvaient dans les divisions de troisième grandeur et elles formaient un noyau entouré d'un coagulum plus récent. Les parois de l'artère pulmonaire ne paraissaient pas enflammées.

L'*examen microscopique* des concrétions veineuses montre qu'elles sont composées des mêmes éléments que les concrétions cardiaques et artérielles. J'ai observé dans l'intérieur des concrétions veineuses le ramollissement de la fibrine et les granules élémentaires dans un liquide puriforme, mais je n'y ai pas trouvé encore les leucocytes purulents qui y ont été indiqués. Je parle, cela s'entend, des coagulations cachectiques et non des coagulations avec phlébite manifeste.

Nous venons de voir que la coagulation partielle du sang peut s'opérer dans toutes les parties du système circulatoire, dans les cavités du cœur comme dans les artères et les veines, dans les gros et les petits vaisseaux. Les concrétions sanguines offrent au point de vue anatomique très-peu de différences, mais suivant le siége qu'elles occupent, elles se distinguent en cardiaques, artérielles et veineuses.

Suivant la juste remarque de M. le docteur Legroux, à part quelques cas de phlébites locales et primitives, à part la présence de corps étrangers, à part quelques artérites manifestes, et les phlegmasies cardiaques primitives qui toutes peuvent provoquer la formation de concrétions polypiformes; la coagulation du sang succède à un état général inflammatoire, pyogénique, cachectique, tuberculeux ou cancéreux. La coagulation du sang n'est

Digitized by Google

donc pas ordinairement un fait local primitif, mais un résultat secondaire d'une modification diathésique.

Caillots des anévrysmes. Les *coagulations sanguines qui se déposent dans les cavités anévrysmales* diffèrent beaucoup entre elles par leur disposition anatomique et leurs propriétés physiologiques. On doit, sous ce double point de vue, les diviser en deux catégories : une première renfermant les coagulations qui s'opèrent ordinairement dans les anévrysmes sacciformes où elles forment des caillots actifs, suivant l'expression de M. Broca [1], et une deuxième comprenant les coagulations diffuses déposées dans les poches anévrysmales anfractueuses où elles forment des caillots passifs.

Les *caillots actifs* sont constitués par des lamelles concentriques ou des feuillets de fibrine condensée, appliqués les uns contre les autres à la manière des tuniques d'un oignon. Les feuillets les plus internes ou les plus rapprochés du centre sont en rapport avec le sang qui pénètre dans l'anévrysme; le feuillet le plus extérieur forme une surface qui adhère à la paroi de la poche anévrysmale.

Les couches internes de la fibrine qui ont été déposées en dernier lieu présentent une coloration assez foncée, rosée ou rougeâtre, à cause du sang qui les imbibe ou qui les pénètre. Elles ne sont pas très-denses ni très-minces, mais au contraire molles, assez épaisses et faciles à séparer; la plus interne est polie à la surface ou un peu villeuse et en contact avec le sang de la poche.

[1] P. Broca, *Des anévrysmes et de leur traitement*, p. 115 et 129, 1856.

Digitized by Google

Les couches les plus extérieures sont les plus amincies, Elles adhèrent fortement les unes aux autres et leur décoloration sanguine avancée leur donne une teinte jaunâtre ou blanchâtre. La plus extérieure est quelquefois intimement unie à la surface interne de la poche de l'anévrysme.

Quand on pratique la coupe d'un de ces caillots formés de couches concentriques fibrineuses, on voit très-bien les dispositions que j'indique. La macération permet aussi de les distinguer et sert, dans les cas douteux, à les mettre en évidence.

Il existe dans la science des exemples de décollements[1] partiels ou généraux de la membrane la plus extérieure de ces caillots et d'arrivée du sang entre elle et la paroi interne du sac. M. le professeur J. Cloquet a vu un caillot ancien entièrement détaché et libre dans la cavité de l'anévrysme.

Les *caillots passifs* sont bien différents des précédents. Ils consistent en de simples coagulations sanguines qui ne sont pas disposées couche par couche les unes sur les autres, mais rassemblées confusément et d'un aspect grumeleux comme l'intérieur d'une collection hématique assez récente. Souvent il n'existe dans la cavité du sac diffus qu'une bouillie noirâtre avec des caillots disséminés, libres, au milieu de la masse totale et dissociés les uns par rapport aux autres.

Quand on fait l'*examen microscopique* des caillots lamel-

[1] P. Broca, *loc. cit.*, p. 121, 1856.

Digitized by Google

liformes et à tuniques concentriques, on les trouve composés par :

1° De la fibrine très-reconnaissable et d'autant plus nettement fibrillaire qu'elle appartient aux couches internes qui sont les plus récentes ;

2° Des globules rouges du sang (hématies) enchevêtrés dans les aréoles fibrineuses ;

3° Une quantité variable et très-peu abondante de globules blancs (leucocytes) ;

4° Dans les couches les plus extérieures, la fibrine est fortement pressée et mélangée de corpuscules ténus, de granulations moléculaires.

Existe-t-il des vaisseaux sur les couches fibrineuses adhérentes à la poche et le plus anciennement déposées? Le fait ne me paraît pas impossible : John Hunter, Blandin, MM. Kiernann et Broca[1] les ont admis ; Colles père et James Wardrop[2] croyaient à un dépôt de lymphe plastique qui avait transsudé sur la paroi anévrysmale et qui faisait adhérer la première couche fibrineuse.

Il est très-remarquable de voir les caillots sanguins actifs adhérer à la paroi du sac ; mais ils peuvent le faire par juxtaposition sans qu'il soit besoin d'un intermédiaire. Leur condensation et leur retrait ultime, qui peuvent amener la guérison naturelle et définitive de l'anévrysme, sont dignes d'une très-sérieuse attention. Sans vouloir tout expliquer, on comprend que ces caillots actifs ne résultent pas en définitive d'une coagulation du

[1] P. Broca, *loc. cit.*, p. 129.
[2] P. Broca, *loc. cit.*, p. 126.

Digitized by Google

sang sorti de ses vaisseaux. Le sang circule encore quand il dépose une couche fibrineuse qui s'amincit par la double action du choc sanguin dans la cavité et de la réaction des parois contre ce choc. On ne saurait comparer cette coagulation active dans l'intérieur du liquide sanguin artériel à la coagulation passive du sang épanché. Il y a probablement autre chose que de la fibrine dans le coagulum, peut-être une matière assimilable à un blastème. En effet, si le coagulum, en majeure partie fibrineux, ne s'organise que d'une manière imparfaite, il offre néanmoins des caractères spéciaux : il a la propriété de résister à la dissolution, propriété que n'ont pas les caillots passifs, et de plus il est doué d'une rétractilité, d'une force de condensation très-remarquables. Le but que la thérapeutique des anévrysmes doit se proposer, c'est de faire déposer dans les cavités anévrysmales des caillots actifs [1].

On trouve les caillots actifs dans les poches anévrysmales lisses ou peu anfractueuses, formées par les parois artérielles simplement dilatées ou rompues; on trouve les caillots passifs dans le sac anfructueux et cellulo-fibreux de l'anévrysme diffus consécutif. Ce dernier cependant peut aussi renfermer des caillots actifs, mais il faut pour cela qu'il soit presque enkysté dans un véritable sac ou dans une néo-membrane à parois lisses, néo-membrane formée, après le refoulement des organes voisins, par une sécrétion plastique qui a condensé le tissu lamineux interposé.

[1] P. Broca, *loc. cit.*, p. 195.

Digitized by Google

L'*examen microscopique* des caillots passifs ne présente rien qui mérite d'être noté. Il ne diffère sensiblement de celui des caillots actifs que par le moindre degré de condensation de la fibrine.

Les caillots passifs n'offrent aucune sorte de tendance à l'organisation dans la cavité qui les renferme. Ils se détruisent en grande partie sous le choc du sang; la fibrine passe à l'état granuleux. Le sac anévrysmal plein de caillots mous et passifs est très-exposé à la suppuration et à la rupture; il s'agrandit au lieu de se rétracter.

X. FAUSSES MEMBRANES DES CICATRICES.

A la suite d'une solution de continuité des tissus accessibles à la vue, on remarque, après l'écoulement du sang, une production de suc séro-glutineux ou de blastème, qui vient former une *couche pseudo-membraneuse*. Cette *fausse membrane* réunit les lèvres de la plaie par première intention; mais si les bords en sont écartés et non susceptibles d'être affrontés, la pseudo-membrane ne peut obturer la plaie et on voit apparaître un liquide spécial : le pus. La plaie non réunie ne tarde point à être recouverte d'une foule de petites saillies granuleuses et mamelonnées, molles et très-vasculaires, dont l'ensemble a été nommé membrane des bourgeons charnus.

Quand le travail de suppuration se ralentit, la membrane des bourgeons charnus, extrêmement vasculaire, laisse suinter de nouveau un liquide qui se coagule, un blastème qui se vascularise; les bourgeons s'étendent,

Digitized by Google

se rapprochent et s'unissent. En même temps qu'un nouveau dépôt de blastème se fait, la vascularisation s'étend et finalement la cicatrice se trouve constituée. M. le professeur Laugier, en mettant quelques particules de charbon très-finement pulvérisé sur une plaie en voie de cicatrisation, nous a montré ces grains de poussière noire, recouverts chaque jour par l'exsudation plastique ou par le suc glutineux épanché. La production de la cicatrice a donc lieu par un dépôt successif de blastème dans lequel apparaissent des éléments embryo-plastiques, et qui s'organise en tissu cellulaire ou lamineux.

Le phénomène initial de toute cicatrice est le même, quel que soit le tissu divisé, qu'il soit en contact avec l'air extérieur ou que la plaie soit sous-cutanée, comme dans la rupture d'un muscle ou d'un tendon. Il y a toujours un suc glutineux, ou un blastème qui vient constituer la cicatrice, le même qui, sorti des vaisseaux, vient s'étaler en fausse membrane sur une plaie du derme.

La formation des vaisseaux a lieu dans le tissu cicatriciel par le développement en anses de ces vaisseaux et peut-être aussi par leur prolongement direct. Mais le phénomène le plus remarquable du tissu cicatriciel ou inodulaire, suivant l'expression de Delpech, c'est de se rétracter et de diminuer de volume par la suite. Les vaisseaux y disparaissent et le tissu se resserre, les fibres s'accolent pour occuper moins de place, car la nutrition y est de moins en moins active.

La production d'une pseudo-membrane cicatricielle primitive ou secondaire a lieu dans toute solution de continuité, à la suite d'une plaie par instrument tranchant,

Digitized by Google

comme à la chute d'une escharre. Elle arrive après la suppuration des pustules de la variole non modifiée, aussi bien que dans les excavations pulmonaires résultant du rejet d'un foyer gangréneux ou apoplectique, etc., etc.

Je vais donner quelques détails sur le blastème qui vient former la cicatrice, et sur cette dernière.

I. Le liquide qu'on observe à la surface d'une plaie récente dès que l'écoulement sanguin est tari, est jaunâtre ou un peu ambré. Il n'offre, *sous le microscope*, qu'un sérum épais, dans lequel on ne distingue d'abord aucune organisation; il renferme des granulations moléculaires et des gouttelettes graisseuses. Bientôt cependant on y trouve :

1° Des corpuscules de pus ou pyoïdes (leucocytes à noyaux et sans noyaux);

2° Parfois des corps granuleux de l'inflammation (leucocytes granuleux hypertrophiés);

3° Des matières granuleuses et des corps gras.

Je dois faire remarquer avec soin que le sang épanché nuit à la cicatrisation, et que la fibrine, facilement reconnaissable à ses fibrilles, empêche la réunion immédiate. Le sang extravasé ne s'organise point.

II. On trouve dans les endroits où apparaît la cicatrice molle et en voie de formation, des saillies mamelonnées, des granulations coniques et rougeâtres, que nous avons déjà appelées *bourgeons charnus* et dont on a comparé la réunion à une membrane. Leur texture très-vasculaire les fait prédominer dans les tissus riches en éléments du

Digitized by Google

tissu lamineux et en capillaires sanguins. Les bourgeons charnus sont formés par :

1° Une matière amorphe ou gangue parsemée de granulations moléculaires ;

2° Des noyaux et des fibres embryo-plastiques ou fibro-plastiques en nombre variable ;

3° Une trame composée de fibres du tissu lamineux de nouvelle formation ;

4° Des vaisseaux capillaires ;

5° Des globules du pus à la surface ;

6° Des cellules d'épithélium, surtout quand les globules du pus ne se produisent plus dans le blastème.

L'abondance de tous ces éléments s'accroît dans les bourgeons charnus suivant qu'une nouvelle couche de blastème sort des vaisseaux ; dans la suite, les cellules épithéliales se produisent seules à la surface de la plaie, et la cicatrice est constituée.

III. La cicatrice ancienne renferme :

1° Des fibres lamineuses ou du tissu cellulaire, quelques-unes de la variété dartoïque ;

2° Des éléments fibro-plastiques peu abondants ;

3° Des capillaires en nombre variable et souvent très-petit ;

4° Parfois des tubes nerveux.

La résorption lente des éléments des bourgeons charnus et la disparition graduelle des vaisseaux causent le retrait, ou la rétraction, de la cicatrice. On sait que celle-ci d'abord bleuâtre, molle et saillante, s'affaisse, puis blanchit et devient inodulaire.

Digitized by Google

Je ne puis m'occuper ici des cicatrices dans les divers tissus de l'économie[1]; j'ai tenu seulement à décrire celles du tégument externe dont une fausse membrane est l'origine. Après avoir exposé la manière dont se forment les cicatrices couturantes de la variole, je dirai quelques mots des cicatrices artérielles et veineuses, et je terminerai par l'appréciation des phénomènes de la cicatrisation envisagée d'une manière générale.

Les cicatrices qui restent sur les téguments après la guérison de la variole et qui défigurent si affreusement certains malades ont été signalées par tous les historiens des épidémies et des maladies varioleuses.

« Lorsque les croûtes sont entièrement détachées, dit M. Rayer[2], les surfaces qu'elles recouvraient ont une teinte rouge, vineuse, qui ne disparaît que lentement. A mesure que cette teinte rouge vineuse diminue, les cicatrices deviennent de plus en plus apparentes; elles sont toujours plus nombreuses sur la face que sur les autres régions du corps et y forment quelquefois de véritables brides ou des espèces de coutures qui traversent le visage et le défigurent horriblement. »

On peut ranger dans deux catégories toutes les cicatrices varioleuses : 1° celles qui sont écartées les unes des autres et ont un aspect punctiforme; 2° celles qui sont rapprochées et qui se touchent par une partie plus ou moins grande de leurs bords.

[1] *Voy.* F. Hutin, *Anatomie pathologique des cicatrices dans les différents tissus* (Mémoires de l'Acad. de médecine, t. xix, 1855).

[2] P. Rayer, *Traité théor. et prat. des maladies de la peau*, t. i, p. 521, 1835.

Digitized by Google

Cette dernière catégorie de cicatrices peut comprendre deux nouvelles divisions formées par : 1° celles qui sont cohérentes dans toutes les directions et qui laissent sur le visage l'empreinte d'une grande quantité de petites dépressions confluentes ; 2° celles qui labourent le visage par une rangée de cicatrices confluentes nommées *coutures*, dont le fond est disposé en ligne droite. C'est sur cette dernière division que je me propose d'insister pour montrer quand et comment les cicatrices de cette espèce se produisent.

On sait qu'au début de l'éruption variolique, il est facile de saisir la disposition que présentent les taches rouges à centre papuleux. Ces taches initiales indiquent la place qu'occuperont plus tard les pustules. Sont-elles distantes, on diagnostiquera une variole discrète ; sont-elles très-rapprochées, on diagnostiquera une variole confluente. J'ajoute : Sont-elles disposées par séries linéaires ou anastomosées en treillis ou en patte d'oie, on peut diagnostiquer à coup sûr une variole qui sera suivie de *coutures* ou de cicatrices longitudinales, si la période de suppuration est bien marquée.

Je n'ai trouvé nulle part ce mode de production des cicatrices *couturantes* du visage nettement indiqué. Cette absence de description s'explique naturellement à notre époque, où, grâce à la vaccine, les varioles vraies, ou non modifiées, sont devenues de plus en plus rares.

Je n'insisterai pas plus longtemps sur les cicatrices des varioles couturantes. Je tenais seulement à appeler l'attention sur un fait très-réel et que j'avais observé plusieurs fois.

Digitized by Google

Des recherches délicates sur le mode de cicatrisation des artères ont été faites par MM. Ch. Robin et L. Ollier[1]. Il résulte de leurs observations : qu'une substance amorphe, un vrai blastème, transsude des parois de ces vaisseaux divisés, et que le tissu des membranes interne et moyenne des artères, bien que dépourvu de vaisseaux, est susceptible de se cicatriser par première intention. La cicatrisation a donc réellement lieu dans les tuniques non vasculaires des artères aussi bien que dans le tissu également sans vaisseaux de la cornée, et elle s'y produit d'une manière analogue.

Les veines se cicatrisent, comme les artères, à la suite d'un épanchement de blastème. Le caillot sanguin n'est pour rien dans ce travail de cicatrisation; il ne fait que gêner la réunion immédiate au lieu de la favoriser[2].

C'est donc un fait incontestable et démontré par l'observation, que sur un tissu normal du corps humain, divisé ou ayant subi une perte de substance, il sort des vaisseaux de ce tissu (ou bien des vaisseaux qui nourrissent de loin le tissu s'il n'est pas lui-même vasculaire) un blastème propre à former un tissu nouveau appelé de *cicatrice* et dans lequel les éléments propres se *régénéreront*[3].

Pour bien se rendre compte de ce fait de régénération des éléments d'un tissu par le blastème qu'il a produit, il

[1] *Mémoires de la Société de biologie*, 2e série, t. v, p. 28 et 29, 1859.

[2] *Loc. cit.*, 2e série, t. v, p. 31 et 38, 1859.

[3] Ch. Robin et L. Ollier, *Mémoire sur quelques points de la cicatrisation en général*, etc. (Mém. de la Société de biologie, 2e série, t. v, p. 19 et suiv., 1859.)

Digitized by Google

faut se rappeler que les éléments constituants de notre organisme dérivent tous des cellules embryonnaires devenues liquides et formant un blastème amorphe. Dans cette substance organisée et homogène apparaissent les noyaux embryo-plastiques autour desquels se dépose une couche de matière qui s'effile en fuseau à ses deux extrémités. De là les noyaux et les fibres embryo-plastiques dont j'ai souvent parlé. La forme, le volume et les autres caractères des éléments embryo-plastiques diffèrent suivant les parties du corps de l'embryon où ils se trouvent et où apparaîtront plus tard les éléments définitifs : fibres lamineuses, faisceaux musculaires, tubes nerveux, etc.

Or, chez l'adulte, la naissance des éléments anatomiques constituants est exactement la même que chez l'embryon; elle reproduit les mêmes phénomènes de leur génération, elle obéit aux mêmes lois; les phases consécutives du développement sont les mêmes que les phases embryonnaires.

On comprend toute l'importance pratique de ces faits, car la naissance et le développement des tumeurs, ainsi que l'organisation des tissus cicatriciels, en découlent naturellement.

Les éléments anatomiques n'ayant pas une manière de croître chez l'adulte autre que celle qu'ils offrent chez l'embryon, il en résulte que dans la production des cicatrices, tout ce que l'on observe rappelle d'une manière générale ce qui a lieu dans le corps de l'embryon pour l'apparition des divers éléments anatomiques (Ch. Robin). Chez l'embryon aux cellules embryonnaires suc-

Digitized by Google

cèdent les noyaux embryo-plastiques qui naissent à l'aide du blastème provenant de la liquéfaction de ces cellules. Chez l'adulte, pour la formation de toutes les cicatrices, il naît dans le blastème fourni par les vaisseaux, d'abord des noyaux embryo-plastiques auxquels succèdent, suivant la loi d'attraction du soi pour soi, les éléments du tissu reproduit. Ces éléments, à leur tour, offrent dans leur évolution les mêmes phases qu'avaient parcourues, durant la vie intra-utérine, les fibres, les cellules, etc., de l'espèce à laquelle ils appartiennent. Suivant chaque espèce de tissu, et suivant les conditions pendant lesquelles la cicatrisation s'opère, on remarque une quantité de matière amorphe, de granulations moléculaires et de vaisseaux, en général plus considérable que chez l'embryon (Ch. Robin).

CHAPITRE III

SUR LES VÉGÉTAUX DES FAUSSES MEMBRANES.

Il est incontestable pour tout observateur qui y a regardé de près, que les fausses membranes buccales et pharyngiennes renferment des végétaux inférieurs, soit à l'état de tubes ou mycelium, soit à l'état de corps reproducteurs ou spores. Mais on a reconnu que l'abondance de ces végétaux est variable suivant les fausses membranes que l'on examine et que leur présence elle-même y paraît tantôt habituelle, tantôt exceptionnelle.

Digitized by Google

Quelles sont les conditions de développement, de propagation ou de transplantation de ces végétaux inférieurs dans les fausses membranes ? Ces végétaux sont-ils l'unique cause de la formation de quelques pseudo-membranes, celles du muguet en particulier, ou n'en constituent-ils qu'un des éléments pour ainsi dire surajouté? Ces végétaux inférieurs sont-ils toujours les mêmes dans des affections déterminées, ne peuvent-ils se produire que dans ces mêmes affections ?

Telles sont les questions importantes que soulève l'étude des végétaux inférieurs que l'on trouve dans les fausses membranes.

§ 1.

EXPÉRIENCES SUR LE DÉVELOPPEMENT DES VÉGÉTAUX DANS LES FAUSSES MEMBRANES ET LES LIQUIDES EXSUDÉS.

C'est dans le muguet que les végétaux des fausses membranes ont été principalement étudiés. On sait que le muguet a longtemps été confondu sous le nom d'*aphthes* avec plusieurs autres maladies pseudo-membraneuses de la cavité buccale et du pharynx. Encore mal connu à l'époque du concours de la Société royale de médecine, le muguet a été plus tard décrit comme une forme de stomatite accompagnée de productions membraniformes. Billard, MM. Véron, Lélut, Trousseau et Delpech, Gubler, Seux, etc., en ont exposé les symptômes avec une rigoureuse fidélité. Valleix, médecin d'un hôpital d'enfants trouvés et placés dans des conditions défavorables,

Digitized by Google

avait rattaché le muguet à une entérite compliquée d'un érythème spécial, d'ulcérations cutanées et même buccales.

Les médecins de toutes les époques ont admis les deux formes légère et grave du muguet; la première forme est heureusement beaucoup plus commune aujourd'hui que la seconde chez les enfants bien nourris. On a distingué également le muguet des enfants, accident ordinairement sans importance, du muguet des adultes qui est presque toujours grave et qui arrive le plus souvent à la période ultime des maladies chroniques.

Tout en reconnaissant la grande différence qui existe entre la fausse membrane du croup, ou d'une séreuse, et les taches blanchâtres ou les grains caséeux du muguet, les auteurs du commencement de notre siècle regardaient ces dernières productions comme constituées par une *fausse membrane* qui pouvait être enlevée en laissant la muqueuse intacte sous elle.

Jahn paraît avoir, le premier, aperçu des végétaux inférieurs dans les produits du muguet. MM. Berg (de Stockholm) et Gruby ont pensé, après lui, que les taches blanches et caséeuses étaient formées par des végétaux inférieurs ou par des moisissures développées sur les parois buccales, en d'autres termes par des champignons parasites. Sous l'impulsion donnée en dernier lieu, les faits annoncés à Stockholm et à Paris furent vérifiés, en partie du moins, et plusieurs pathologistes admirent dans leurs écrits les idées nouvelles, tandis que d'autres continuèrent à regarder le muguet comme une stomatite avec altération de sécrétion.

Digitized by Google

J'exposerai ces opinions diverses dans l'Historique, mais j'ai tenu à en dire présentement quelques mots pour expliquer les recherches qui vont être rapportées et qui me sont propres. Ces recherches ont été poursuivies pendant plusieurs années; je les ai variées, je les ai répétées, et quoique plusieurs des questions que j'ai étudiées aient été débattues[1], elles offrent encore des points litigieux.

Je vais exposer successivement les expériences que j'ai faites sur les végétaux des fausses membranes et des liquides exsudés.

EXPÉRIENCE I.

Pendant la première année de mon internat à la Salpêtrière, j'avais très-souvent vu le muguet apparaître dans la cavité buccale chez les cancérées qui allaient prochainement succomber. Le 23 août 1850, par un temps chaud, j'examinai au microscope, dans la salle Saint-Antoine, l'enduit lingual très-abondant d'une femme atteinte de cancer (*Obs.* VIII). D'autre part j'examinai pareillement le liquide d'un kyste de l'ovaire ponctionné dans la matinée au lit voisin de la première malade. Le liquide était dans deux verres à pied; dans l'un d'eux j'avais ajouté quelques gouttes d'acide azotique qui avaient coagulé en partie l'albumine. Après avoir observé ce coagulum, je laissai sans la nettoyer la lame de verre sur laquelle était la préparation d'albumine coagulée par l'a-

[1] On sait que MM. Gubler, Ch. Robin et Seux ont publié récemment des travaux très-intéressants et justement appréciés sur ce sujet.

Digitized by Google

cide azotique; cette lame plongeait aux trois quarts dans le liquide.

Les deux verres restèrent quatre jours en place, posés sur une table entre les deux lits et recouverts par une feuille de papier. En examinant alors la couche coagulée au fond du verre à liquide acidulé (que j'appellerai premier verre), et la couche qui dépassait le niveau du liquide et qui était sur la lame de verre non nettoyée, il me sembla que cette dernière couche avait un aspect différent de celui des jours précédents. Je fus surpris d'y trouver des végétaux et des spores ayant une grande analogie avec ceux du muguet de la cancérée. J'ai reproduit tel quel, et malgré son imperfection, le dessin fait à cette époque (*voy.* pl. IV, *fig.* 4).

Le verre qui n'avait pas reçu d'acide azotique ne renfermait pas de végétaux, mais, à la surface, on trouvait une couche miroitante avec des cristaux de cholestérine, des spores non développées, des grains de poussière, etc. La réaction du liquide, au papier de tournesol, n'a pas été notée, mais certainement celle du premier verre, à coagulum, était acide, et celle du deuxième verre devait être alcaline.

Dans cette première expérience, j'avais remarqué la production des végétaux du muguet (mycélium et spores) dans un liquide albumineux et acide; il est infiniment probable que les spores s'y étaient déposées spontanément. Peut-être s'en trouvait-il sur la lamelle de verre où j'ai placé la couche concrétée d'albumine. Je crois plutôt cependant à un dépôt de spores, puisqu'il m'a paru en exister dans le deuxième verre.

Digitized by Google

EXPÉRIENCE II.

A l'hôpital de Bon-Secours, dans le mois de janvier 1851 et par un temps froid et humide, je plaçai dans un local éloigné de la salle des malades, quatre verres à pieds renfermant du liquide provenant d'une thoracentèse [1].

J'étudiai cette sérosité aussitôt qu'elle eut été recueillie. Le liquide était citrin et transparent. Après le refroidissement, il s'y était formé un léger nuage composé de matière fibrineuse, coagulée spontanément, très-pâle et disposée sous forme fibrillaire (*voy.* pl. II, *fig.* 1), renfermant dans ses mailles lâches quelques rares globules rouges du sang.

J'acidifiai avec dix gouttes d'acide acétique la sérosité contenue dans deux verres, et je laissai les autres sans y toucher. Tous les quatre restèrent à l'air libre de l'appartement.

Après plusieurs jours seulement, je vis apparaître dans l'intérieur des liquides acidulés une espèce de nuage ou de dépôt composé de mycélium de diverses formes. Je dessinai soigneusement les tubes filamenteux qui les constituaient (*voy.* pl. IV, *fig.* 1, 2 et 3).

Les liquides non acidulés ne présentèrent qu'une mince pellicule surnageant à la surface et composée de granulations moléculaires. Ces liquides exhalèrent bientôt une odeur ammoniacale; ils bleuissaient le papier rougi de

[1] J'ai communiqué l'observation du malade auquel cette thoracentèse avait été faite à mon excellent ami Albert Dufour, qui l'a publiée dans sa thèse. (P.-A. Dufour, *Thèses de Paris*, 1853, n° 3, p. 23.)

Digitized by Google

tournesol, tandis que les liquides acidulés rougissaient le papier bleu.

La fibrine, examinée un mois après le commencement de l'expérience, était de toutes parts enveloppée par des granulations moléculaires. Elle était néanmoins reconnaissable.

EXPÉRIENCE III.

Au mois de février 1851, je plaçai dans le même local quatre des mêmes verres à expérience, renfermant la sérosité recueillie sur plusieurs malades auxquels on avait appliqué de larges vésicatoires pour le traitement de maladies aiguës.

La sérosité était constituée par :

1° Un liquide citrin, limpide, à réaction alcaline, dans lequel s'était formé un coagulum fibrineux qui restait en suspension;

2° Des cellules d'épithélium pavimenteux de formation récente et d'autres cellules du même épithélium aplaties et lamelliformes;

3° Des globules purulents (leucocytes), offrant, après l'action de l'acide acétique sur la préparation, des noyaux caractéristiques (*voy.* pl. II, *fig.* 5).

Le liquide renfermé dans deux verres a été acidulé avec l'acide acétique; une semaine après il est survenu un grand nombre de végétaux inférieurs à mycélium abondant et enchevêtré [1].

Dans les liquides non acidulés, je n'ai trouvé, après

[1] *Voy.* la pl. IV, fig. 1, 2 et 3, et l'Explication des planches.

Digitized by Google

avoir attendu pendant un long espace de temps, aucun végétal semblable aux précédents, mais seulement une quantité innombrale de Vibrions, de Monades, etc. Quand le liquide a été presque entièrement évaporé, il a paru quelques moisissures (*Penicillium glaucum*).

EXPÉRIENCE IV.

Hôpital de Bon-Secours, mois de juin 1851. — Je place de la sérosité provenant de deux vésicatoires dans deux verres à expérience; cette sérosité offre les caractères précédemment indiqués. Je verse dans l'un des verres quinze gouttes d'acide azotique, il en résulte une coagulation assez forte de l'albumine. L'autre verre ne reçoit aucune addition d'acide.

Je place sur la paroi du premier verre, au niveau du liquide acide, un fragment de muguet pris sur un enfant et renfermant des végétaux. Je place un autre fragment sur une partie de l'albumine coagulée et élevée au niveau du liquide. Cinq jours après, les végétaux du muguet se sont multipliés, leur développement s'est accru et l'extrémité des tubes du mycélium est remplie de spores. Je trouve une grande quantité de spores libres contre les parois du verre et à la surface du liquide.

Dans le verre à sérosité non acidulée, placé très-loin du premier, à l'air libre, il ne s'est finalement développé que le *Penicillium glaucum*.

Digitized by Google

EXPÉRIENCE V.

Hôpital de Sainte-Marguerite, 16 juillet 1852. — La sérosité d'un vésicatoire est coagulée fortement par de l'acide chlorhydrique. Dépôt d'un fragment de muguet à la surface, ainsi qu'il a été dit précédemment. Le muguet avait été pris sur la langue de la malade qui fait le sujet de l'*Observation* IX.

Au bout de trois jours, je constate la production de mycélium s'irradiant dans toutes les directions autour du muguet et de spores pareillement disséminées. Plusieurs spores sont à l'état de développement ou de germination plus ou moins avancée.

EXPÉRIENCE VI.

Hôpital Sainte-Marguerite, août 1852. — Des grains de muguet où j'avais trouvé très-peu de végétaux sont placés dans plusieurs verres renfermant de la sérosité provenant d'une ascite que j'avais ponctionnée après la visite du matin. Quatre verres sont en expérience, le premier est acidulé avec de l'acide sulfurique, le deuxième avec de l'acide citrique, le troisième avec de l'acide lactique, le quatrième ne reçoit aucune addition d'acide. Les trois premiers liquides rougissent fortement, le premier surtout, le papier bleu de tournesol.

Les mycélium se développent comme dans l'expérience faite peu auparavant et à peu près également dans les trois premiers verres; le premier (acidifié par l'acide sulfurique), offre moins de mycélium et de spores que

Digitized by Google

les deux autres (acidifiés avec les acides citrique et lactique).

EXPÉRIENCE VII.

Hôpital de la Charité, février 1854. — Je place dans un tube de verre neuf et lavé à l'eau distillée, un fragment de muguet, j'ajoute très-peu de sérosité prise dans le sérum d'une saignée. Le tube est fermé avec un bouchon de liége fin et n'ayant jamais servi.

Un autre tube pareil reçoit un fragment de muguet pris sur la même personne (phthisique à la troisième période) et quelques gouttes du même sérum.

L'un des tubes est laissé sur une table dans ma chambre à l'hôpital; je place l'autre sous l'aisselle où je le maintiens jour et nuit.

J'examine le développement du mycélium et des spores de l'*Oidium albicans* deux fois par jour et comparativement dans les deux tubes. Le développement est beaucoup plus rapide dans celui qui a été placé dans la cavité de l'aisselle. Le premier jour, les végétaux ont des cellules terminales sporifères, et les filaments sont généralement ramifiés. Le deuxième jour, les spores libres sont très-abondants; le troisième jour, beaucoup de spores présentent des prolongements et la quantité du mycélium est considérable; elle s'étend sur les parois du verre sous forme de feutre excessivement clair et transparent, mais très-appréciable à un faible grossissement.

Le développement du mycélium dans le tube placé sur la table est très-lent; le cinquième jour il n'était pas plus

Digitized by Google

avancé que celui du tube placé sous l'aisselle l'était à la fin du premier jour.

EXPÉRIENCE VIII.

Hôpital de la Charité, 1854. — Je place des fragments de muguet sur les muqueuses de divers organes pris à l'amphithéâtre chez un malade ayant succombé à une phthisie aiguë :

Sur la langue, préalablement reconnue un peu acide au papier de tournesol; sur un lambeau œsophagien; sur une partie de l'estomac, reconnue fortement acide; sur un morceau des parois vésicales. Chaque portion d'organe a été déposée dans une éprouvette bouchée, mais renfermant un peu de sérum provenant du sang d'une saignée et destiné à entretenir une humidité suffisante.

Le développement des mycélium de l'*Oidium* n'a pas été rapide; en raclant légèrement la muqueuse autour du point où était le dépôt du muguet, on ne détachait pas de mycélium, à peine quelques spores. Les fragments de muguet, examinés le troisième jour, présentaient dans toutes les éprouvettes des mycélium ramifiés.

EXPÉRIENCE IX.

Hôpital de la Charité, 1855. — Je divise en deux parties, par une section antéro-postérieure, la langue prise à l'amphithéâtre chez un jeune sujet mort de phthisie pulmonaire. Une des moitiés de la langue est lavée à grande eau; elle n'offre plus de réaction acide; l'autre est baignée à la surface avec de l'eau légèrement acidulée au

Digitized by Google

moyen de l'acide acétique. Chaque moitié est placée avec un fragment de muguet, où les mycélium existaient et avaient été reconnus, dans une éprouvette au fond de laquelle il y a un peu d'eau pour entretenir de l'humidité.

Ces deux éprouvettes sont mises dans un vase où je verse de l'eau chauffée à 40 degrés et que je place sur une veilleuse, de manière à obtenir une température constante. A dix heures du soir, je fais l'examen des deux fragments du muguet : ils ont plus de mycélium que le matin au moment où la petite masse d'où ils proviennent a été mise en expérience, mais celui placé sur la muqueuse acide n'est pas, ce me semble, plus développé que celui de l'autre muqueuse.

EXPÉRIENCE X.

Dans le service de M. Andral, suppléé par M. Ch. Bernard, je prends sur la langue d'un jeune homme atteint de fièvre typhoïde un fragment pseudo-membraneux peu étendu pour décider s'il y a des végétaux et s'il s'agit du muguet. L'aspect est celui de cette production; on ne peut penser à de la diphthérie; la petite couche caséeuse se trouve sur la langue exclusivement; elle est blanche, assez facile à détacher de la muqueuse qui ne saigne point après l'ablation.

L'examen microscopique, fait avec le plus grand soin, me fait reconnaître la présence de cellules épithéliales pavimenteuses, à divers degrés de développement, mais la plupart aplaties; d'une matière amorphe, de granulations moléculaires et enfin d'un ou deux (au plus) tubes

Digitized by Google

de mycélium d'*Oidium albicans* peu développés. Pas de spores reconnaissables. J'ai vu beaucoup plus nettement des fragments linéaires et brisés du *Leptothrix buccalis* que le mycélium de l'*Oidium albicans*.

M. le docteur Potain avait de son côté emporté un fragment du produit morbide; il me dit le lendemain qu'il y avait trouvé du mycélium de muguet, mais en très-petite quantité.

Ayant repris le surlendemain tout ce que j'ai pu recueillir du même produit blanchâtre, je constatai que la langue et les parois buccales offraient une réaction peu fortement acide, quoique rougissant le papier bleu de tournesol. Je trouvai, en examinant chez moi le produit blanchâtre et sans avoir beaucoup à chercher, quelques filaments de mycélium bien développés et des spores en germination, c'est-à-dire desquelles naissait un prolongement tubuleux.

J'eus alors l'idée de placer à l'air libre le muguet où je venais de trouver l'*Oidium albicans* sur l'albumine d'un œuf de poule. Je divisai les fragments en deux portions, l'une fut déposée sur de l'albumine acidifiée avec quelques gouttes d'acide acétique et renfermée dans un petit vase; l'autre portion du muguet fut placée sur de l'albumine non acidifiée et dans un autre petit vase. La température était celle du milieu de l'été. Le lendemain et les jours suivants j'acquis la certitude que l'*Oidium albicans* s'était développé parfaitement sur l'albumine légèrement acidifiée. Le vase renfermant l'albumine non acidifiée offrit, sur les fragments du muguet, peu de tubes sporifères; le mycélium était assez abondant, mais

Digitized by Google

la végétation cessa bientôt, l'albumine s'étant putréfiée par suite de la température atmosphérique.

EXPÉRIENCE XI.

Obligé de partir pour le Havre le 2 août 1858, j'emportai des tubes très-propres, fermés avec un bouchon neuf et remplis d'albumine d'œuf de poule sur laquelle j'avais placé, comme dans l'expérience dixième, des fragments de muguet renfermant l'*Oidium albicans*. A mon arrivée, je plaçai les fragments, où l'*Oidium* fut de nouveau constaté en bon état de germination, sur de l'albumine fraîche, sur de l'albumine acidulée de plusieurs manières, sur de l'eau de mer, sur de l'albumine délayée dans une solution de borate de soude avec l'eau distillée.

L'*Oidium* recueilli à la Charité la veille de mon départ sur une phthisique à la dernière période, a végété au Havre sur l'albumine fraîche, beaucoup mieux sur l'albumine acidulée, mais je n'ai bientôt pu le reconnaître dans les fragments placés sur l'eau de mer et sur l'albumine boratée. Le mycélium était déformé, presque introuvable.

J'ai fait beaucoup d'autres expériences, dont le résultat n'a pas constamment été net. D'autres en grand nombre confirmaient celles que je rapporte, je ne parlerai point de ces dernières pour éviter un double emploi. Le choix que j'ai fait parmi elles donnera une idée suffisante des essais que j'ai tentés.

Digitized by Google

De ces diverses expériences, je puis déduire les propositions suivantes :

Les végétaux du muguet (*Oidium albicans*, Ch. Robin) se développent très-facilement dans une matière albumineuse, ou fibro-albumineuse ou sur une surface épithéliale (*Expériences* I, IV, V, VI, VII, VIII, IX, X, XI).

Ces végétaux inférieurs s'y développent d'autant mieux que la température se rapproche davantage de celle du corps humain (*Expér.* VII et IX).

L'acidité du milieu où croît l'*Oidium* du muguet favorise à un haut degré son développement (*Expér.* I et XI).

L'acidité du liquide albumineux peut être indifféremment produite par divers acides minéraux ou végétaux (*Expér.* VI et autres).

Un degré trop fort d'acidité paraît être contraire (*Expér.* VI, acide sulfurique).

L'*Oidium* peut se développer avec un degré d'acidité très-faible (*Expér.* VIII et IX).

L'*Oidium albicans* ne se développe point quand il est imbibé par l'eau de mer ou une solution de borax (*Expér.* XI).

Je crois pouvoir assurer présentement que si un malade, pour quelque cause que ce soit, vient à offrir dans la cavité buccale une réaction acide du liquide qui humecte les parois et la langue, l'*Oidium* pourra bientôt apparaître. S'il existe chez ce malade une desquamation surabondante, mais partielle, avec accumulation de l'épithélium, dans cet amas épithélial, qui n'est plus vivant, dans cet humus azoté, les végétaux parasites du muguet se développeront et croîtront facilement. Cette desqua-

Digitized by Google

mation limitée des cellules ou des lamelles épithéliales est fréquente chez les enfants mal nourris, ou atteints d'affections gastro-intestinales ou de diarrhée rebelle; elle est fréquente encore chez les adultes débilités[1] ou bien arrivés à la période ultime de la phthisie du cancer.

Je crois aussi qu'un enfant dans de bonnes conditions de santé, et qu'une nourrice bien portante, peuvent offrir les productions du muguet dans la cavité buccale ou bien sur le mamelon. L'enfant qui a dans la bouche une simple érosion revêtue d'une exsudation légère pourra fixer le végétal dont les sporules arriveront transportés par l'air ou lui seront communiqués par un jouet, une cuiller ayant déjà servi à un enfant malade. En étudiant la transplantation artificielle de l'*Oidium albicans*, M. le professeur Natalis Guillot a trouvé que le muguet et son végétal s'étaient, quoique très-rarement, développés dans la bouche saine d'un enfant. M. Gubler[2] a prouvé que dans un liquide légèrement acide et dans un liquide sucré, le végétal du muguet hâtait l'acidification et tendait à préparer les meilleures conditions de son développement ultérieur. Une nourrice dont le mamelon offrira une excoriation ou une desquamation épithéliale pourra avoir en cet endroit le végétal du muguet. Dans ces conditions, M. Gubler a noté que la couche

[1] M. Gubler a trouvé des productions de muguet dans un grand nombre de maladies aiguës générales, dans les fièvres éruptives, l'érysipèle, etc.

[2] Je me plais à dire que M. Gubler a soigneusement étudié les conditions de développement et de transplantation de l'*Oidium albicans* (*loc. cit.*, p. 440 et 443).

Digitized by Google

blanche membraniforme offrait une réaction acide. Il n'est pas jusqu'au mucus acide de la bouche de l'enfant allaité qui ne favorise en ce cas le développement du muguet sur le mamelon, en fournissant à la fois l'acidité du sol et le végétal qui peut y croître. Mais dans ces deux cas, le végétal du muguet n'aura point ses meilleures conditions d'existence; il s'épuisera vite sur place, et l'économie saine refusera bientôt un sol convenable au parasite qui disparaîtra.

Bien que le végétal du muguet puisse croître facilement dès qu'il passe d'un individu malade à un autre malade prédisposé, il ne résulte point de là que le muguet et que son végétal soient contagieux, car le muguet n'est point une maladie. Il en résulte seulement que l'*Oidium albicans* peut être transporté et transplanté d'un lieu à un autre par son mycélium ou par ses spores, et qu'il se développe avec facilité dans de certaines conditions.

§ 2.

LES VÉGÉTAUX FORMENT-ILS A EUX SEULS LE MUGUET OU NE SONT-ILS QU'UN DE SES ÉLÉMENTS?

Je crois avoir des preuves suffisantes pour prouver que les végétaux du muguet ne le constituent pas à eux seuls. Ces végétaux se développent, comme un élément surajouté, dans l'épithélium desquamé de la membrane muqueuse buccale.

Il m'a toujours paru extraordinaire qu'on ait voulu adopter l'opinion exclusive du *muguet composé uniquement*

Digitized by Google

de végétaux à la manière de certaines moisissures. Envisager le muguet de la sorte, c'est rejeter absolument ou du moins ne pas tenir compte du stratum épithélial ou de la fausse membrane épithéliale dans laquelle les végétaux du muguet prennent naissance. Quand les observateurs les plus attentifs, quand les yeux les plus exercés trouvent seulement quelques filaments de mycélium dans un amas de cellules desquamées, on ne peut dire que ces productions cryptogamiques soient l'élément le plus important dans le muguet. Il y a exagération à regarder les spores et le mycélium de l'*Oidium* comme donnant la majeure partie de la coloration blanche; le mycélium même abondant est d'une teinte pâle et les cellules desquamées en si grande quantité donnent bien plutôt à elles seules cette coloration. Les enduits blancs ordinaires de la langue renferment presque exclusivement de l'épithélium. Il y a d'ailleurs le plus souvent, dans le muguet, de la matière grasse et opaque, parfois une exsudation légère. Mes observations sur ce sujet concordent avec celles qu'a publiées mon savant maître M. Monneret[1].

Voici d'ailleurs mes preuves : deux enfants, l'un assez bien portant (*Obs.* V), l'autre déjà débilité (*Obs.* VII), offrent presque en même temps des productions buccales ayant un aspect identique et reconnues pour du muguet. Ces productions sont examinées très-soigneusement et à diverses reprises. Toutes les deux renferment des éléments pareils, mais à cette différence près que les unes montrent nettement des végétaux, spores et mycélium,

[1] E. Monneret, *Gaz. méd. de Paris*, 1852, p. 589.

Digitized by Google

et que les autres n'en offrent point. Ne suis-je pas en droit de conclure *que le muguet peut exister sans végétaux ?*

L'enfant dont l'observation est rapportée sous le numéro V est examiné une première fois le 30 septembre 1850, à midi :

1° Le muguet de la face interne des lèvres n'offre pas, après un long examen, un seul corps reproducteur, point de spore, point de filament végétal ;

2° Le muguet de la langue offre à peine quelques spores et quelques tubes du mycélium ;

3° Le muguet recueilli plus en arrière dans la cavité buccale ne présente que quelques rares spores.

Le lendemain, 1er octobre, les végétaux s'étaient développés ; le 2 octobre, on trouve jusque sur le bord alvéolaire des tubes ramifiés, dans les plaques blanches et punctiformes où la veille ces végétaux n'existaient pas.

Mais, je le demande à tout observateur jugeant sans idée arrêtée, si on appelle, avec tous les médecins, *muguet, productions du muguet*, les taches blanches et caséeuses, examinées en premier lieu et dans lesquelles les végétaux n'ont paru que tardivement, on est forcé logiquement de conclure que le muguet, à son début et parfois pendant sa durée, peut ne pas renfermer les filaments de l'*Oidium albicans*. On est forcé d'admettre que la desquamation et l'accumulation de l'épithélium préexistent, et que, par conséquent, les *végétaux ne constituent pas à eux seuls l'élément essentiel du muguet.*

Ces faits avaient été constatés minutieusement par mon regretté maître Legendre, et ils avaient entraîné sa conviction, quoiqu'il fût *à priori* d'un avis contraire. Le

Digitized by Google

résultat avait été décisif pour lui, à cause de l'examen fait sur l'enfant de l'observation VII, qui, débilité par une longue maladie, n'avait jamais offert des végétaux sur les fausses membranes buccales.

Je rappellerai encore l'enfant qui a été le sujet de l'observation IV et chez lequel les fausses membranes du muguet, fausses membranes typiques à l'œil nu et développées sur une muqueuse à réaction franchement acide, n'ont offert que des végétaux relativement peu abondants. J'ajouterai encore le fait observé par M. Potain et par moi sur un malade du service de M. Andral à la Charité (*Expér.* X). A peine avons-nous vu d'abord quelques mycélium d'*Oidium albicans*, il a fallu les chercher avec un soin tout particulier; le premier jour, on aurait pu croire qu'ils ne s'y trouvaient point. Plus tard, ils se sont développés en quantité notable et leur présence était facile à mettre en évidence. Je suis très-porté à penser que la malade de l'observation IX du mémoire précité [1] de M. Gubler, malade qui offrit très-peu de végétaux dans des productions buccales, membraniformes et blanches, avait du muguet véritable, mais avec peu de végétaux. M. Gubler, admettant que les végétaux sont l'élément essentiel du muguet, explique par une sorte de psoriasis cette production blanchâtre.

Si je voulais appeler à mon aide les faits d'anatomie pathologique observés chez les animaux et les végétaux, je montrerais facilement des exsudations morbides sur lesquelles se développent des végétaux parasites, et il me

[1] *Voy.* A. Gubler, *loc. cit.*, p. 456.

Digitized by Google

serait facile de prouver que les végétaux ne constituent pas essentiellement ces productions morbides. J'aurais pu en outre rappeler l'opinion de plusieurs médecins d'un grand mérite qui, dans la discussion du mémoire de M. Gubler [1], ont affirmé que pour eux les végétaux n'étaient qu'un élément surajouté aux productions membraniformes du muguet; mais désireux d'avoir une opinion basée sur des faits observés par moi-même, j'ai cherché des preuves cliniques; je crois les avoir trouvées et je les avance avec confiance.

§ 3.

LES VÉGÉTAUX PEUVENT-ILS SE PRODUIRE DANS D'AUTRES FAUSSES MEMBRANES BUCCALES QUE LE MUGUET?

La réponse ne peut être qu'affirmative, et ce n'est que par un vice de langage ou par suite d'une idée préconçue qu'on a pu dire que dès qu'il y avait des végétaux, il y avait muguet, et que sans végétaux il n'y en avait point. Je rapporte (*Obs.* XVI et pl. III, *fig.* 3) un fait de végétal inférieur voisin des *Cryptococcus* ou des *Torula*, développé dans la bouche d'un homme atteint de pneumonie avec de fausses membranes produites par le tartre stibié.

MM. Hannover, Lebert, Vogel, etc., cités par M. Ch. Robin [2], ont vu, dans des conditions analogues, des végétaux presque pareils; ils ont observé le *Cryptococcus*

[1] *Bulletin de l'Acad. de méd.*, t. XXIII, p. 333 et 342 à 346, 1858.

[2] Ch. ROBIN, *Hist. nat. des végétaux parasites*, etc., p. 324, 1853.

Digitized by Google

cerevisiæ dans de fausses membranes, sur l'enduit de la langue chez des malades atteints d'affections typhiques.

Le *Leptothrix buccalis* existe dans presque toutes les fausses membranes[1]; je l'ai trouvé un très-grand nombre de fois, je pourrais dire presque constamment. J'ai noté spécialement sa présence dans l'observation XI pour l'angine scarlatineuse pultacée.

M. Vogel a vu sur les *Aphthes* un végétal qui n'est autre que l'*Oidium albicans* d'après M. Ch. Robin[2].

Dans le croup, Remak[3] a trouvé un végétal qui pourrait bien être l'*Oidium albicans*. Eschricht, Hannover, Hœnerkopf, ont observé le champignon du muguet dans des exsudations; mais ici revient la dénomination générale d'*Aphthes*[4]. Dans tous les cas, les fausses membranes autres que le muguet renferment certainement des végétaux.

Dans le remarquable et savant travail de M. A. Gubler, inséré dans les *Mémoires de l'Académie de médecine*, et dont j'ai souvent parlé, nous trouvons plusieurs observations de fausses membranes buccales dans lesquelles l'examen microscopique a fait reconnaître des végétaux. M. Gubler, par cela même, les a regardées comme étant du muguet et il les a guéries rapidement par la médication alcaline. J'accepte les conclusions de cet observateur

[1] M. Kölliker a fait remarquer la présence constante du *Leptothrix buccalis* dans la cavité buccale (*Éléments d'histologie humaine*, trad. J. Béclard et M. Sée, p. 400, fig. 178 et 179, 1856).

[2] Ch. Robin, *loc. cit.*, p. 497.

[3] Ch. Robin, *loc. cit.*, p. 513.

[4] Ch. Robin, *loc. cit.*, p. 510.

Digitized by Google

distingué; j'admets avec lui qu'il ne s'agissait point de productions diphthériques, mais je m'appuie sur la déclaration de M. Gubler, à savoir que dans l'observation IX les végétaux n'étaient pas très-abondants, pour montrer que certainement ce n'étaient pas ces végétaux qui constituaient exclusivement les plaques membraniformes et qu'ils leur étaient surajoutés.

Je termine cette discussion sur les végétaux des fausses membranes par les conclusions suivantes :

Les observateurs qui ont constaté la présence des végétaux inférieurs dans les fausses membranes, ont établi un fait incontestable; mais la production du végétal n'indique pas autre chose que la fertilité de la couche épithéliale azotée ou du produit exsudé sur lesquels croît le végétal parasite.

Les végétaux inférieurs des pseudo-membranes se montrent comme un épiphénomène de plusieurs maladies; ils ne constituent pas une maladie véritable.

La présence des végétaux est à peu près constante dans les productions membraniformes du muguet, au milieu d'un épithélium abondant et desquamé. Le végétal qu'on y trouve est l'*Oidium albicans* (Ch. Robin). Cet *Oidium* est tellement multiplié qu'on a pu facilement croire qu'à lui seul il constituait les productions du muguet, mais cette opinion exclusive n'est pas exacte. La desquamation épithéliale ou la production blanchâtre du muguet préexiste; elle peut ne renfermer que peu de végétaux et même n'en offrir aucune trace.

L'*Oidium albicans* peut apparaître dans d'autres fausses membranes buccales que celles du muguet; dans les

Digitized by Google

aphthes vésiculo-ulcéreux, peut-être dans la diphthérie, etc.

Les productions membraniformes du muguet peuvent renfermer en même temps que l'*Oidium albicans*, le *Leptothrix buccalis* (Ch. Robin).

Le *Leptothrix* a été observé dans presque toutes les fausses membranes bucco-pharyngiennes (muguet, stomatite ulcéro-membraneuse, aphthes, scarlatine angineuse).

Des végétaux tout autres que les précédents et appartenant à la famille des *Cryptococcées*, ont été rencontrés dans quelques fausses membranes buccales soit seuls (*Obs.* XVI) ou en même temps que l'*Oidium* du muguet.

CHAPITRE IV.

CONDITIONS DE PRODUCTION ET D'EXISTENCE DES FAUSSES MEMBRANES DANS LES AFFECTIONS PSEUDO-MEMBRANEUSES; DIAGNOSTIC ET PRONOSTIC.

Ce n'est point en étudiant uniquement l'anatomie pathologique des fausses membranes dans les diverses affections pseudo-membraneuses que nous pourrions apprécier d'une manière convenable les conditions qui président à leur production. Il faut chercher dans l'*organisme* vivant *tout entier* pour obtenir une vue d'ensemble qui permette de porter un jugement mieux établi.

Digitized by Google

§ 1.

DE LA DISPOSITION LOCALISÉE OU GÉNÉRALISÉE DES FAUSSES MEMBRANES DANS LES DIVERSES AFFECTIONS PSEUDO-MEMBRANEUSES.

Dans la diphthérie et toutes les autres maladies dans lesquelles se produisent des fausses membranes bucco-pharyngiennes, il n'y a pas seulement à considérer pour le médecin des *organes malades*, mais encore un *être organisé vivant*, d'une admirable complication, auquel tous ces organes appartiennent et qui réagit. Il y a enfin un *milieu* donné, dans lequel cet être malade existe, et ce milieu a sur lui une influence manifeste.

Il faut donc tenir compte : 1° des organes malades, et nous les avons déjà étudiés; 2° de l'être humain vivant, support animé et actif de ces organes; 3° du milieu dans lequel il existe, milieu susceptible de modifications qui ont une influence marquée sur cet être organisé.

Dans la diphthérie, prise pour exemple, l'organe malade paraît être le plus souvent le tégument qui supporte la fausse membrane. Tantôt il est rouge et fortement congestionné, tantôt il est pâle et blanchâtre; il est le siége d'une sécrétion anormale. Quand le produit plastique s'est développé, il agit comme un corps étranger, il provoque une inflammation plus vive, etc.

Comment se comporte l'organisme dans son ensemble, comment réagit l'être vivant quand l'organe souffre? La cause morbifique le modifie-t-elle en même temps que l'organe malade, ou même avant ce dernier?

Digitized by Google

Il est d'une incontestable vérité que la production d'une fausse membrane peut avoir lieu dans deux conditions très-différentes :

1° Ou bien l'organisme fonctionne régulièrement au moyen de ses appareils à l'état normal, mais une cause efficiente (tartre stibié, cantharidine, etc.), agit localement sur le tégument et une fausse membrane se produit;

2° Ou bien l'organisme entier subit une impression maladive, soit par une influence du milieu, soit par une maladie antérieure ou par une cause d'une action généralisée (constitution médicale, épidémies régnantes; vomissements répétés; diarrhée rebelle; cachexies; mercure, etc.); le fluide nourricier est modifié; les surfaces sont prédisposées à produire des fausses membranes ou des exsudations plastiques.

On saisit à première vue, sans qu'il soit besoin d'y insister davantage, la différence de ces deux modes de production des fausses membranes. Elle est capitale et dictera le plus souvent le traitement. Appliquons ces données à l'étude des exsudations de la diphthérie.

FAUSSES MEMBRANES DIPHTHÉRIQUES LOCALISÉES OU GÉNÉRALISÉES, PRIMITIVES OU SECONDAIRES; CONTAGION, INOCULABILITÉ ET UNITÉ DE LA DIPHTHÉRIE.

Fausses membranes diphthériques localisées ou généralisées. La *fausse membrane diphthérique* paraît se manifester de deux manières très-différentes. Elle semble provenir *du dehors* ou, au contraire, sa cause est inté-

Digitized by Google

rieure; elle siége à l'intérieur du corps, et si l'on peut ainsi dire *au dedans*.

Il y aurait dans le premier fait la *production locale* d'une fausse membrane qui constitue à elle seule tout le mal, qui, attaquée et détruite sur place, laisserait l'organisme sain comme auparavant. Dans le second cas, la fausse membrane fournit le témoignage d'un empoisonnement déjà existant, d'un *état général grave* de l'économie; la pseudo-membrane suinte à l'extérieur par toutes les issues qui lui sont ouvertes sur les surfaces dénudées.

La fausse membrane locale, si elle n'est pas détruite, semble rapidement empoisonner l'organisme et être cause à son tour de l'état général grave dont nous venons de parler. C'est à cet état que vient s'appliquer parfaitement le mot *diphthérie*, car alors l'inflammation paraît étrangère à la production pseudo-membraneuse qui arrive à la périphérie du corps, comme le cachet, comme l'empreinte irrécusable de l'état général ou de saturation diphthérique de l'organisme.

On sait que M. Bretonneau a voulu comparer la diphthérie ou le mal égyptiac à la syphilis[1] ou au mal napolitain, en considération des phénomènes d'intoxication quasi-virulente que toutes les deux peuvent produire. La fausse membrane d'abord locale de la première maladie arriverait à mettre le corps tout entier dans un état tel qu'il se forme de toutes parts des fausses membranes.

Qu'on adopte l'idée de M. Bretonneau, à savoir que la diphthérie est toujours locale au début, ou qu'on pense,

[1] *Archives gén. de médecine*, 9e série, t. v, p. 6, 1855.

Digitized by Google

comme je le crois, que la diphthérie est une maladie générale et toujours identique, on est frappé de ce que les manifestations pseudo-membraneuses de cette maladie aient une apparence tantôt locale et tantôt générale. Les fausses membranes se produisent sur des points limités et s'usent sur place en constituant une maladie légère, ou, au contraire, les fausses membranes s'étendent, se généralisent en occupant des points multiples et s'accompagnent de l'état général le plus grave. Ces deux apparences sont tellement différentes qu'on dirait deux maladies très-distinctes.

La production pseudo-membraneuse diphthérique peut avoir une épaisseur considérable ou plus rarement rester mince; elle peut s'étaler au loin en partant d'un point central ou apparaître simultanément sur plusieurs surfaces distantes les unes des autres. Dans ce dernier cas, la pseudo-membrane multipliée indique au plus haut point l'état général diphthérique; quand elle se reproduira moins vite, quand elle s'amincira, l'économie résiste, la réaction vitale domine. Il semble en être ainsi quand les fausses membranes s'étalent sur de grandes surfaces, et ne se reproduisent plus.

Cette dernière proposition n'est malheureusement pas toujours vraie, et la fausse membrane mince, étalée comme un vernis opaque, peut traduire quelquefois un empoisonnement aussi violent que la couche épaisse et couenneuse, dont la production s'est répétée. Ceci nous conduit naturellement à de nouvelles considérations.

Fausses membranes diphthériques primitives et secondaires. La diphthérie peut être *primitive*, c'est-à-dire

Digitized by Google

arriver d'emblée sur un organisme resté sain et ne souffrant d'aucune maladie antérieure. La diphthérie primitive se manifeste souvent localement; puis elle peut rester avec cette apparence locale et bénigne; ou bien peu après l'apparition des fausses membranes locales, il survient dans l'économie l'état général grave diphthérique.

D'autre part, la diphthérie arrive pendant que l'organisme est déjà malade, pendant qu'il est atteint d'une autre maladie. Elle est alors *secondaire;* elle prend une physionomie différente de celle qui succède à l'empoisonnement en apparence local; elle a malheureusement, presque toujours, une très-grande, une désespérante gravité. L'organisme malade est bien plus apte à subir l'influence d'une cause morbifique; c'est une vérité d'étiologie banale à force d'être vraie, mais de la plus haute importance pratique.

Qu'une fausse membrane réellement diphthérique, légère et peu épaisse, se produise, en temps d'épidémie, à la gorge ou sur une surface dénudée, chez un malade atteint de fièvre typhoïde, de rougeole, etc., le pronostic en sera aussitôt très-aggravé. Il le sera si la fausse membrane arrive localement, mais surtout quand son apparition sur plusieurs points à la fois indique l'état général diphthérique, car dans ce cas le pronostic est presque désespéré. Un enfant est atteint de scarlatine avec des symptômes d'angine modérée; tout à coup il s'établit un flux nasal fétide, des fausses membranes apparaissent aux orifices du nez et dépassent les limites de la vue au bas du pharynx; bientôt on constate les symptômes d'un croup diphthérique, des fausses membranes sont rejetées

Digitized by Google

pendant des accès de suffocation. Marteau de Grandvilliers, avant lui Fotherghill et Huxam, depuis lui Graves et beaucoup d'autres épidémiographes, ont observé de ces alliances funestes d'une diphthérie secondaire et de la scarlatine. M. Trousseau[1] estime qu'il n'a pas vu guérir un seul des malades ainsi atteints; et pour moi, quoiqu'il ne me répugne pas d'admettre un croup scarlatineux arrivant par la seule exagération des symptômes angineux et pharyngo-laryngés de la scarlatine, je crois pareillement que dans la plupart de ces cas malheureux, où la vie s'éteint avec cette production pseudo-membraneuse, il y a diphthérie secondaire.

Si la diphthérie primitive paraît être locale au début, tous les médecins ont remarqué, au contraire, que la pseudo-membrane diphthérique secondaire témoignait d'un état général, et que dès son apparition l'organisme était intoxiqué. En effet, souvent la fausse membrane n'est point épaisse, elle n'offre pas d'obstacle à l'arrivée de l'air dans le larynx. A peine trouve-t-on quelques petites plaques blanches amygdaliennes, très-rarement buccales, ou d'autres sur des surfaces dénudées, derrière les oreilles, dans le conduit auditif, à l'anus ou à la vulve, et cependant les forces sont tout à fait déprimées : l'état général montre que l'économie tout entière est sous le coup d'une atteinte profonde.

Il est toujours extrêmement important de considérer avec soin l'état de l'organisme quand il est envahi par la production pseudo-membraneuse diphthérique. La ma-

[1] *Gaz. hebd. de méd. et de chir.*, t. IV, p. 429, 1857.

Digitized by Google

ladie qui préexiste rend la diphthérie secondaire très-redoutable. Nul doute, pour moi, que dans l'angine herpétique constituée par des vésicules réelles d'herpès, il puisse, sur des surfaces dénudées et simplement recouvertes d'une exsudation bénigne, il puisse, dis-je, apparaître la vraie pseudo-membrane diphthérique. Il me semble entièrement conforme à l'observation, et j'y insisterai bientôt, que toute surface dénudée cutanée, ou muqueuse, digestive ou pulmonaire, peut absorber rapidement le principe causant la diphthérie. La mort arrive presque toujours après la complication diphthérique secondaire de quelque durée.

Nous voyons, par conséquent, que la fausse membrane diphthérique n'est pas tout dans la maladie diphthérique, dans la diphthérie elle-même. Il faut absolument que le médecin considère le malade et la maladie tout ensemble.

Contagion, inoculabilité des fausses membranes diphthériques. La contagion de la diphthérie a été observée un trop grand nombre de fois pour qu'on puisse la mettre en doute. Cette propriété funeste a été constatée en l'absence d'épidémie. On a vu la diphthérie attaquer successivement tous les membres d'une même famille et ne pas s'étendre au dehors. Dans les hôpitaux, la contagion s'est montrée de lit en lit et d'un même côté dans une salle de malades ; les enfants[1] qui sortaient dans les cours ont contracté la diphthérie plus tardivement

[1] M. Peter, *Quelques recherches sur la diphthérite et sur le croup*, etc. (Thèses de Paris, 1859, n° 270, p. 19.)

Digitized by Google

que ceux qui restaient toujours couchés. La dernière personne atteinte a été la religieuse, comme si douée d'un organisme plus robuste que celui des enfants, elle était en mesure de résister plus longtemps.

La mort prématurée et si regrettable de Valleix et de Gillette n'a que trop prouvé le pouvoir contagieux de la diphthérie. Ces deux médecins des hôpitaux avaient contracté cette maladie auprès de petits malades auxquels ils avaient prodigué leurs soins.

Aux faits assez nombreux de contagion diphthérique existant dans la science, je puis ajouter les deux suivants qui m'ont vivement frappé. Ces faits comportent plus d'un enseignement; car, outre la contagion de la diphthérie, ils prouvent que les formes de cette maladie redoutable se transforment les unes dans les autres, et que la forme locale et bénigne engendre une maladie généralisée et mortelle. Les détails du premier fait, que je n'ai observé qu'en partie, m'ont été communiqués par un très-honorable confrère, M. le docteur Delanglard, auquel j'offre ici mes sincères remerciements. Le second fait s'est passé sous mes yeux.

1er fait. — *Contagion de la diphthérie observée successivement sur huit et peut-être neuf personnes.* — M. D...., occupant une des positions les plus élevées de l'État, avait quatre enfants, un fils aîné de sept ans, une fille de cinq ans et deux jumeaux de dix mois, allaités alternativement par leur mère et par une nourrice.

Dans les premiers jours de février 1855, un des petits jumeaux fut atteint d'une diphthérie grave, caractérisée par

Digitized by Google

des fausses membranes couenneuses dans le pharynx et les fosses nasales, ainsi que par de petites plaies. Cette diphthérie fit en trois jours périr cet enfant. Le second jumeau présenta immédiatement les mêmes symptômes et le même développement des fausses membranes dans le pharynx et les fosses nasales, les médecins qui avaient donné leurs soins au premier malade crurent le second perdu et ne tentèrent même pas de traitement.

M. le docteur Delanglard, appelé en ce moment, ne partagea pas cette abstention. Il eut recours à des cautérisations pharyngées et à des injections nasales avec la solution de nitrate d'argent. Il ordonna des frictions stimulantes sur toute la surface du corps, une potion avec le vin de quina et l'alcoolature d'aconit, des lavements au vin de quinquina. Le mal s'arrêta. L'enfant revint à un état tellement satisfaisant de santé et de fraîcheur, qu'il put être admis, six semaines plus tard et après vérification, au château des Tuileries, où il reçut le baptême.

Pendant la durée de sa maladie, cet enfant avait communiqué l'affection diphthérique à sa mère, qui, douée d'une constitution forte et vigoureuse, eut un accès de fièvre et quelques plaques couenneuses sur les amygdales. Deux cautérisations au nitrate d'argent et des gargarismes au chlorate de potasse guérirent madame D....

Il communiqua, de plus, la diphthérie à son frère aîné et à sa sœur, qui présentèrent des plaques grisâtres et couenneuses à l'isthme du gosier et même dans les fosses nasales; ils éprouvèrent encore une grande prostration des forces. Les cautérisations et un régime tonique triomphèrent de ces accidents.

M. le docteur Delanglard avait fait emmener ces deux enfants à la campagne; ils furent conduits à Athis, chez ma-

Digitized by Google

dame de C...., amie de leur famille. Tous les jours, M. Delanglard alla leur donner des soins, il continua longtemps les injections nasales au nitrate d'argent. Le frère et la sœur guérirent comme leur mère, mais ils communiquèrent leur affection, à un léger degré heureusement, aux deux filles de madame de C.... Celles-ci furent cautérisées dans le pharynx et firent usage de gargarismes. Le bon air, un régime tonique et très-réparateur, le vin de quinquina, etc., suffirent pour consolider les quatre convalescences.

M. D...., peu robuste, fatigué par un travail opiniâtre, des veilles prolongées et les secousses morales que les maladies survenues dans sa famille lui avaient fait éprouver, ressentit, dans les premiers jours d'avril 1855, une douleur violente et subite dans le mollet de la jambe gauche. Cette douleur résista aux topiques et aux narcotiques employés; tout le membre pelvien gauche se tuméfia; la douleur persista et il survint une impossibilité absolue de faire exécuter le moindre mouvement au membre malade. MM. Andral, Rayer et Jobert de Lamballe, appelés à donner leurs soins au malade, admirent, comme M. Delanglard, l'existence d'une phlébite qui fut combattue par tous les moyens appropriés. Des points de fluctuation se manifestèrent ensuite sur le trajet des vaisseaux, à la partie interne et moyenne de la jambe. L'abcès fut ouvert, il en sortit un pus sanieux, mais la plaie ne se ferma pas. Il y avait une prostration considérable des forces et de la fréquence du pouls. Cependant la douleur diminua, le gonflement du membre inférieur céda pareillement, la fièvre se calma; on conçut des espérances de voir la phlébite se terminer heureusement.

Mais le 14 avril, le malade éprouva un malaise inexprimable, une très-grande faiblesse, des nausées et un changement dans le timbre de la voix. La gorge fut examinée, et

Digitized by Google

nous y trouvâmes des plaques grisâtres sur le voile du palais, sur les piliers et les amygdales. Les médecins précités, après avoir constaté l'existence des productions couenneuses, ordonnèrent des cautérisations avec le nitrate d'argent. On employa tous les moyens les mieux appropriés à un état aussi fâcheux, mais les fausses membranes s'étendirent. Le lendemain, le pharynx fut largement envahi, le malade rendit, par les efforts de vomissement, quelques lambeaux pseudo-membraneux. La plaie de la jambe se recouvrit d'une couenne grisâtre. La prostration s'aggrava de plus en plus, et M. D.... succomba le 17 avril, à onze heures du soir, sans avoir présenté le moindre obstacle au passage de l'air dans le larynx, et en conservant jusqu'au dernier moment la puissance de ses facultés intellectuelles.

La veille de ce jour (16 avril), le petit jumeau si heureusement guéri deux mois auparavant et qui, malgré toutes les recommandations, n'avait pas quitté le toit paternel, fut repris d'une diphthérie grave. Des fausses membranes se manifestèrent dans le pharynx, les fosses nasales, à la marge de l'anus, et il succomba le lendemain de la mort de son père.

Enfin, comme si la diphthérie ne devait pas encore cesser ses ravages, le linge de corps du défunt fut donné, par imprudence et malgré avis contraire, à une blanchisseuse du quartier. Le linge fut déposé dans un magasin, et la petite fille de la blanchisseuse joua pendant toute une matinée sur le linge placé à terre. Cette enfant contracta la diphthérie et succomba en quelques jours.

M. Delanglard ne doute pas de la contagion par le linge contaminé, et il voit la diphthérie, dans le fait que j'ai rapporté, frapper neuf personnes et récidiver une

Digitized by Google

fois. Pour ceux qui n'admettraient en dernier lieu qu'une simple coïncidence, il n'en est pas moins démontré que huit personnes ont contracté tour à tour la diphthérie les unes auprès des autres.

2e fait. — *Contagion de la diphthérie de la mère à l'enfant; angine couenneuse produisant le croup bronchique.* — Un concierge du Palais-Royal vint me prier, le 24 avril 1860, de venir voir sa femme atteinte, disait-il, d'un léger mal de gorge. Cette personne, que j'avais guérie d'une chlorose l'année précédente, est de petite taille et d'une constitution délicate. Je la trouvai abattue « sans qu'elle ressentit de vives douleurs dans la gorge, ni beaucoup de difficulté pour avaler sa salive, » suivant ses expressions; mais elle ajoutait « qu'elle ne s'expliquait pas l'affaiblissement qu'elle éprouvait depuis deux jours. » Elle ignorait comment son mal lui était arrivé, elle n'avait fait aucun écart de régime, elle ne s'était exposée à aucune cause de maladie, elle n'avait vu aucune personne malade.

La cavité buccale paraissait à l'état normal, mais en examinant le pharynx, je trouvai, sur l'amygdale gauche, des plaques blanchâtres, petites et inégalement arrondies, et l'amygdale droite offrit une pseudo-membrane grisâtre qui l'enveloppait en grande partie. Il n'existait pas de fausse membrane au fond du pharynx. La rougeur de la muqueuse était modérée, cette membrane était presque de niveau avec les concrétions plastiques, elle n'était ni boursouflée ni piquetée de rouge. Les ganglions du cou étaient légèrement gonflés, la malade éprouvait de la gêne dans cette région.

Le pouls était à 76, peu développé. La peau n'était pas brûlante, mais d'une chaleur modérée. Il y avait de l'inap-

Digitized by Google

pétence. La respiration était parfaitement libre; la poitrine n'offrait rien d'anormal à l'auscultation.

Des cautérisations avec l'acide chlorhydrique et le miel à parties égales, faites non-seulement sur les surfaces couenneuses mais au delà, cautérisations répétées deux et trois fois par jour; l'emploi d'un gargarisme fortement astringent; le vin de quinquina, le bouillon de bœuf, puis des aliments pris malgré l'anorexie, triomphèrent de la maladie. Après six jours, madame A.... n'avait plus au fond de la gorge de pseudo-membranes; celles-ci s'étaient amincies et avaient fini par ne plus se reproduire.

Dès mes premières visites chez cette malade, je l'avais vue embrasser son petit enfant âgé de deux ans, bien constitué, et qu'elle avait fait venir de la campagne où il avait été élevé. J'insistai aussitôt et à plusieurs reprises pour que cet enfant fut renvoyé à la campagne. On me répondit que c'était fort difficile et actuellement presque impossible. Toutefois, la mère cessa d'avoir cet enfant auprès d'elle; il quitta la chambre de la malade, chambre à l'entresol, à plafond très-bas, et dans laquelle l'air se renouvelait difficilement.

L'état de la mère était aussi satisfaisant que possible, quand on s'aperçut que son enfant était moins gai que de coutume. Je demandais assidûment de ses nouvelles. Le 30 avril, les personnes qui le gardaient remarquèrent qu'il était gêné dans sa respiration et qu'il toussait. Le 31, on me l'apporta pour l'examiner, je le trouvai somnolent, sans fièvre, mais avec les lèvres légèrement congestionnées et bleuâtres. La poitrine résonnait normalement à la percussion, mais la respiration n'avait pas le caractère puéril habituel à cet âge, elle était plus faible, et j'entendais quelques râles sonores. L'arrière-bouche, les amygdales, les fosses

Digitized by Google

nasales étaient à l'état normal, leur coloration était toutefois légèrement bleuâtre plutôt que rosée.

Il était évident que l'hématose était incomplète. On m'assura, de plus, que l'enfant avait toussé par quintes et qu'on avait craint qu'il fut suffoqué tant la toux était forte; il n'avait rien rendu pendant les efforts de toux. J'employai des vomitifs répétés avec l'ipéca, avec le tartre stibié, et ce jour-là et le suivant, le petit malade rendit des fragments « de matière blanche » qui furent conservés. J'eus bien vite reconnu plusieurs concrétions d'un très-petit calibre, semblables à du vermicelle; une d'elles était plus volumineuse, nettement tubulée. Ces concrétions provenaient des bronches et rendaient indubitable l'existence d'une diphthérie bronchique.

Le 2 mai, je constatai encore que le pharynx était à l'état normal, le larynx était libre, car les mouvements d'inspiration et d'expiration ne produisaient aucun bruit particulier, mais les phénomènes d'une asphyxie lente avaient fait les plus grands progrès. La teinte générale des téguments tantôt pâle, tantôt cyanosée, le refroidissement des extrémités, la somnolence presque continuelle, ne laissaient plus de doutes sur la mort prochaine. L'enfant rendit encore une concrétion d'un petit calibre, qui ne pouvait provenir que des bronches, et il succomba dans la journée. L'autopsie n'a pu être faite.

La diphthérie étant reconnue contagieuse, on a dû rechercher si la fausse membrane, qui est à la diphthérie ce que la pustule est à la variole, renfermait le principe contagieux; la question de l'inoculation s'est présentée naturellement à l'esprit des expérimentateurs. MM. Trousseau[1] et Peter[2] n'ont pas craint de pratiquer sur eux-

[1] *Dictionn. en* 30 *vol.*, article *Diphthérite*, t. x, p. 393, 1835.

[2] M. Peter, *thèse citée*, p. 39 et 40.

Digitized by Google

mêmes des inoculations avec une lancette chargée de la partie liquide d'une fausse membrane diphthérique. M. Peter[1] a enduit la surface des amygdales et de plusieurs muqueuses avec des fausses membranes écrasées. Dans toutes ces expérimentations hardies et dans d'autres faits, tels que la projection de fausses membranes diphthériques sur diverses muqueuses ou le contact d'une partie du corps excoriée avec des fausses membranes; faits observés par MM. Trousseau, Reynal, Bergeron, Roger, Peter, Sée, etc., les résultats ont été à peu près négatifs. On n'en doit pas conclure, à mon avis, que les fausses membranes ne sont pas contagieuses, mais seulement que l'inoculation n'est pas leur mode ordinaire de contagion.

D'autre part, si on remarque la manière dont la contagion peut avoir eu lieu dans les cas où elle n'est pas attribuable à la seule influence épidémique, on doit reconnaître que l'empoisonnement miasmatique par la voie pulmonaire et par les surfaces dénudées est le mode de contagion le plus fréquent de la diphthérie. Il est très-probable que les fausses membranes renferment le virus diphthérique. La durée de l'incubation depuis le moment où la contagion a eu lieu jusqu'à celui où les manifestations pseudo-membraneuses arrivent, paraît être de deux

[1] M. Bergeron a communiqué à la Société médicale des hôpitaux deux observations relatives à l'inoculabilité de la diphthérie, et M. H. Roger a réuni, dans une très-intéressante *Note sur l'inoculabilité et la contagion de la diphthérite, et sur la période d'inoculation*, un grand nombre de faits relatifs à ces questions difficiles. (Bulletin de la Société médicale des hôpitaux de Paris, t. IV, n° 4, 1859.)

Digitized by Google

à huit jours et exceptionnellement de douze à quinze[1].

L'étude de la diphthérie comme maladie générale n'est pas assez avancée pour qu'on sache positivement quels sont les phénomènes de son évolution, si elle a une fièvre primaire, etc. Les épidémies n'ont pas encore éclairé cette question, car elles présentent des différences dans les symptômes généraux avant et pendant l'apparition des fausses membranes.

Unité de la diphthérie. Je n'ai pas la prétention de faire avec ces *Recherches* un traité complet de la diphthérie, pas plus qu'un traité du muguet ou des autres affections pseudo-membraneuses. Mais en étudiant principalement ces affections au point de vue du *produit* ou des *fausses membranes* qui les accompagnent, je me suis efforcé de ne négliger aucun point intéressant de leur histoire. J'aborde maintenant une question d'une grande importance, celle de l'unité de la diphthérie.

J'ai dit mon opinion sur l'identité, au point de vue anatomique, des fausses membranes localisées ou généralisées de la diphthérie; je crois pareillement que la diphthérie n'est jamais une maladie locale, mais bien une maladie générale toujours identique dans sa nature, quoique à manifestations multiples. Elle témoigne toujours, à mon avis, même dans ses fausses membranes en apparence le plus localisées, d'une réaction organique contre une cause virulente diphthérique. Les transformations de la diphthérie bénigne en diphthérie mortelle, la contagion de l'accident léger causant l'état diphthé-

[1] M. Peter, *thèse citée*, p. 20 et 36.—H. Roger, *note précitée*, p, 371.

Digitized by Google

rique général le plus grave chez la personne contaminée, viennent démontrer, ce me semble, l'unité de la diphthérie et sa nature toujours identique.

Avec une apparente bénignité des manifestations pseudo-membraneuses de la diphthérie, on voit parfois l'état général le plus sérieux ou l'adynamie la plus profonde; la lésion locale est souvent impuissante à nous rendre compte de la terminaison funeste. Au-dessus de toutes les manifestations multiples, il y a le principe unique et toujours le même des divers accidents, et c'est de ce principe que provient la maladie diphthérique ou la diphthérie.

La diphthérie, pouvant être contagieuse dans ses diverses manifestations, est par cela même une maladie générale. On ne peut admettre que la *diphthérie localisée* et la *diphthérie généralisée* soient deux maladies distinctes, et que la première reste toujours bénigne sous le nom d'angine couenneuse commune[1]. La diphthérie localisée et la diphthérie généralisée sont identiques dans leur nature, quoique leurs symptômes leur donnent l'aspect de deux maladies très-distinctes; les faits de contagion prouvent qu'elles se transforment l'une dans l'autre, la plus bénigne donnant lieu par contagion à la plus grave. Elles ne sont que des modifications d'une seule maladie, variable dans ses effets, unique dans sa cause.

De même qu'il est aujourd'hui impossible d'admettre commme aladies distinctes, le croup et l'angine couen-

[1] *Voyez*, dans le diagnostic différentiel de la *diphthérie* et de l'*angine herpétique*, mon opinion sur l'angine couenneuse commune.

Digitized by Google

neuse diphthériques, de même on doit regarder comme appartenant à la même maladie, les angines graves et malignes qui tuent sans obstruer complétement le passage de l'air.

Le rapport direct des symptômes locaux avec l'état général ou au contraire le manque de rapport entre eux, permet d'établir dans la diphthérie toujours une, des divisions, ou des catégories de formes, répondant à ces manifestations diverses.

1° C'est ainsi que nous trouvons : La *diphthérie locale* (Trousseau), dans laquelle les pseudo-membranes restent localisées depuis leur début jusqu'à leur disparition, sans qu'il se produise dans l'économie aucune manifestation générale, aucun signe d'empoisonnement diphthérique. La fausse membrane localisée dans le larynx cause le *croup strangulatoire simple* (E. Barthez), croup auquel on remédie victorieusement quand on fait pénétrer l'air dans la poitrine.

2° La *diphthérie locale d'abord*, mais qui après un temps variable *s'accompagne des symptômes généraux d'empoisonnement diphthérique* et se généralise. Elle peut alors tuer sans obstacle à l'arrivée de l'air.

3° La *diphthérie générale d'emblée*, grave dès le début, souvent secondaire et parfois tellement rapide qu'on l'a appelée foudroyante.

4° La *diphthérie gangréneuse* ou *accompagnée de sphacèle*, dans laquelle les accidents de putridité dominent. Elle a une tendance à la mortification des tissus sous les fausses membranes. Elle est heureusement fort rare.

Nous voyons donc que dans la diphthérie il ne faut pas

Digitized by Google

voir seulement le produit plastique, mais aller au delà; la diphthérie est une maladie spécifique à manifestations multiples et s'accompagnant de phénomènes inflammatoires. Les fausses membranes localisées et accompagnées d'accidents, souvent hors de proportion avec l'état général, ou au contraire, des fausses membranes étendues sur des surfaces larges et nombreuses sans que l'état général soit grave, nous montrent tour à tour une cause générale et unique dominant toutes les manifestations multiples.

La diphthérie est si bien une maladie générale qu'elle offre, comme les maladies *totius substantiæ*, une altération profonde des humeurs, et qu'elle laisse après elle des paralysies, une anémie considérable, une véritable cachexie à laquelle les malades peuvent succomber.

M. Millard a insisté sur l'état du sang qui est à peine coagulé, grumeleux, brun, et qui tache les doigts comme la *sépia;* les artères, au lieu d'être vides, en contiennent autant que les veines[1]. J'ai pu vérifier les remarques de cet observateur distingué. L'albuminurie a été notée dans un grand nombre de cas[2], on l'a même regardée

[1] A. Millard, *De la trachéotomie dans le cas de croup* (Thèses de Paris, 1858, n° 207, p. 37). Je ne pense pas que cet état du sang soit particulier au coryza couenneux, il est lié à la diphthérie grave.

[2] M. Wade, de Birmingham, a signalé, sinon observé, le premier, l'albuminurie diphthérique; il communiqua le fait à la Société médico-chirurgicale en décembre 1857, et le publia bientôt dans ses *Observations on Diphtheria.* — MM. Sée, Bouchut et Empis, Blache, Roger, Bergeron, Trousseau, Moynier, Maugin, etc., ont étudié avec soin

Digitized by Google

comme un signe constant de diphthérie, et si on a trop étendu sa signification, elle n'en reste pas moins le témoignage d'un état général.

Les paralysies qui suivent la diphthérie, paralysies bien étudiées par M. le docteur Maingault[1], prouvent encore que cette maladie atteint tout l'organisme. La malade de l'observation II a offert ultérieurement des symptômes de faiblesse qui se rattachent à la paralysie diphthérique. Les recherches récentes de M. Gubler sur les *paralysies dans les maladies aiguës*[2] nous montrent, il est vrai, que la paralysie peut accompagner un grand nombre de maladies aiguës, mais le travail de M. Gubler ne contredit point l'opinion que je soutiens, à savoir que la diphthérie est une maladie générale.

FAUSSES MEMBRANES DIVERSES NON DIPHTHÉRIQUES. — MUGUET DÉPENDANT D'UN ÉTAT LOCAL OU D'UN ÉTAT GÉNÉRAL DE L'ORGANISME.

Les conditions de production et d'existence des diverses fausses membranes qui n'appartiennent pas à la diphthérie (angine scarlatineuse pultacée, stomatites ulcéro-membraneuse et mercurielle, exsudations des ulcérations diverses, etc.) dépendent tantôt d'une maladie aiguë ou d'une cause spécifique, générale ou spéciale,

l'albuminurie dans l'angine diphthérique, le croup et la diphthérie cutanée. (Voy. *Bulletin de la Soc. méd. des hôpitaux de Paris*, t. IV, p. 196, 218, etc., 1859.)

[1] V.-P.-A. MAINGAULT, *De la paralysie diphthérique*, etc., 1860.

[2] A. GUBLER, *Des paralysies dans leurs rapports avec les maladies aiguës*, etc. (Archiv. gén. de méd., 5e série, t. XV et XVI, 1860.)

Digitized by Google

tantôt de la constitution du malade. Elles ne peuvent se prêter, à cause de leur dissemblance d'origine, à une vue d'ensemble étiologique, aussi renverrai-je à la description des produits plastiques dans ces dernières maladies ou affections (chap. I et II).

Je terminerai par l'examen des conditions qui favorisent ou qui règlent la production du muguet, dont les petits amas blanchâtres sont si différents des fausses membranes plastiques de la diphthérie.

Le muguet est *local* et ne constitue alors qu'un accident léger, sans importance pour l'organisme; ou au contraire il est lié à un état *général* grave de l'économie. Mais, dans ce dernier cas, le muguet n'est pas la maladie elle-même, il n'en fait point partie intégrante et indispensable; il n'est qu'un épiphénomène, et c'est en cela surtout qu'il ne ressemble en rien à la diphthérie.

Le muguet est constitué, ainsi que je l'ai établi dans le chapitre précédent, par une fausse membrane composée le plus souvent d'épithélium desquamé et pourvue presque toujours de végétaux parasites (*Oidium albicans*). Il en résulte que, pour la production locale du muguet, il suffit de causes locales et d'un état particulier des surfaces, état aujourd'hui bien connu. L'action d'un lait de qualité mauvaise ou aigri dans la bouche, les efforts de succion sur un sein tari, les frottements d'un hochet buccal trop dur, produisent chez les enfants, bien portants d'ailleurs, une congestion et une légère inflammation buccales. Celles-ci favorisent sur divers points la desquamation de l'épithélium. L'acidité du mucus buccal existant avec un léger degré de stomatite, est

Digitized by Google

très-favorable au développement des végétaux parasites.

Je n'insisterai pas plus longtemps sur la production locale du muguet, la plus commune chez les enfants bien nourris; elle n'a pas de gravité pour les petits malades.

Quand le muguet est lié à un état général grave, son apparition est du plus fâcheux augure. Cet état général avec production du muguet nous oblige à parler de l'entérite avec érythème des fesses et ulcérations malléolaires que Valleix avait décrite dans sa *Clinique des maladies des enfants nouveau-nés*[1]. En signalant la complication des productions caséiformes buccales et de l'inflammation des voies digestives avec érythème cutané et ulcérations, Valleix était dans le vrai; mais il avait forcé l'interprétation des faits en soutenant plus tard que le muguet était toujours une maladie constituée de la même manière, c'est-à-dire une entérite spéciale avec des productions caséeuses dans la bouche et les voies digestives. Valleix n'a décrit qu'une des formes du muguet, la forme grave. Le muguet nosocomial, observé par lui, n'est que la traduction d'un état général grave de l'organisme, et la mortalité qui arrivait chez ses petits malades épuisés et cachectiques suffit pour le prouver.

Dans les cachexies des adultes, tuberculeuse, cancéreuse, etc., on voit le muguet apparaître. Il vient aussi quelquefois chez des malades atteints d'affections

[1] VALLEIX, *Clinique des maladies des enfants nouveau-nés*, p. 386 et 421, 1838, et *Guide du médecin-praticien*, t. II, p. 234 et 241, 3e éd., 1853.

Digitized by Google

aiguës[1] et chez lesquels il n'indique pas une terminaison fâcheuse comme chez les cachectiques. Dans les conditions les plus défavorables, dans l'état cachectique suivi de l'apparition du muguet, on observe, plus encore que dans le muguet local et léger des enfants bien portants, la desquamation épithéliale et la forte réaction acide des liquides buccaux. Souvent aussi la partie malade de la muqueuse sur laquelle le muguet va paraître a laissé suinter un peu de sérosité ou de plasma par une fine érosion des tissus. C'est alors comme un épiphénomène que se montre le muguet qu'on pourrait appeler secondaire ; par lui-même, le muguet ne fait point partie de la maladie, quoiqu'il soit un indice de l'état grave dans lequel se trouve le malade.

DESTRUCTION SPONTANÉE DES FAUSSES MEMBRANES.

Les fausses membranes non persistantes, entre autres celles des cavités buccales et pharyngiennes, se détruisent et disparaissent sans laisser aucune trace; plus minces sur les bords, épaisses sur leur milieu, elles se détachent peu à peu vers la circonférence et se séparent de la muqueuse qui les supporte. La couenne diphthérique devient plus mince à mesure qu'elle s'est renouvelée et quand la cause productrice semble être épuisée. Plus tard, elle tombe ou elle disparaît, moins peut-être par résorption, comme l'ont dit plusieurs auteurs, que

[1] *Voy.* A. Gubler, *Mém. de l'Acad. de méd.*, t. XXII, p. 452 et 457, 1858.

Digitized by Google

par une perte de ses éléments liquides qui s'évaporent, une sorte d'usure de sa surface, et finalement par la dissociation de ses éléments.

Dans le cas d'ulcération superficielle, dans la stomatite ulcéro-membraneuse et les ulcérations diverses recouvertes d'exsudations, il s'établit une suppuration de bonne nature et la cicatrisation a lieu insensiblement. Dans le muguet, l'épithélium nouvellement formé repousse la couche ancienne qui finit par se détacher.

§ 2.

DU DIAGNOSTIC DE PLUSIEURS AFFECTIONS PSEUDO-MEMBRANEUSES DE LA CAVITÉ BUCCALE ET DU PHARYNX.

Une confusion contre laquelle j'ai déjà protesté s'est établie dans le langage médical depuis la création du mot *diphthérite*. Pour beaucoup de médecins, ce terme indique la majeure partie des productions pseudo-membraneuses; *affection diphthérique, diphthérite,* devient synonyme d'affection avec fausses membranes. Il est indispensable aujourd'hui de rendre leur signification précise aux mots qui expriment des états pathologiques réellement distincts, et nous avons vu que la diphthérite ou mieux la diphthérie diffère de toutes les autres maladies pseudo-membraneuses. Si la compréhension du mot diphthérite a été trop étendue et si pour employer l'expression de M. le professeur Trousseau, on a appliqué cette dénomination non-seulement à une *espèce couenneuse,* mais au genre tout entier, les auteurs allemands ont

Digitized by Google

changé le sens primitif du mot diphthérite. MM. Rokitansky, Wirchow, Friedreich[1], donnent le nom de *diphthérite* à une sorte d'infiltration des couches superficielles d'une membrane muqueuse par une matière d'un gris jaunâtre. Cette matière se substitue au tissu normal et le change bientôt en un détritus amorphe d'une texture grenue et d'un aspect pseudo-membraneux. Les plaques qui en résultent ne peuvent se détacher sans entraîner dans la membrane une perte de substance ou une altération. Il me semble, d'après ces caractères, que la diphthérite des auteurs allemands[2] répond assez exactement à notre inflammation ulcéro-membraneuse[3], et on voit

[1] *Voy.* Rokitansky, *Lehrbuch der path. anat.*, B. II. — *Handbuch der speciellen Path. und Therap.*, red. von R. Wirchow, B. V, L. 3, s. 429, 1858.

[2] M. Lebert partage aujourd'hui cette manière de voir : « La véritable exsudation diphthéritique a lieu dans l'épaisseur de la muqueuse elle-même.... elle tend plutôt à l'ulcération, à une espèce de nécrose moléculaire, qu'à une exsudation avec intégrité de la membrane muqueuse. » (*Traité d'anat. prath. générale et spéciale*, t. I, p. 587, 1857.)

[3] Dans une *Thèse* soutenue le 22 août 1860 à la Faculté de Paris, M. le docteur T. Boussuge s'est efforcé de désigner et de classer toutes les inflammations ulcéro-membraneuses sous le nom commun de *Diphthéroïde*. Les *diphthéroïdes buccale, vulvaire* et *des plaies* répondent, d'après lui, aux *gangrène scorbutique des gencives, gangrène, noma* ou *sphacèle de la bouche, chancres aquatiques, scorbut, stomatite gangréneuse* ou *charbonneuse* ou *couenneuse, diphthérite buccale, noma pudendi, gangrène des organes génitaux, diphthérite gangréneuse de la vulve, pourriture d'hôpital, diphthérite des plaies, gangrène phagédénique, asthénique de la peau*, etc. (T. Boussuge, De la diphthéroïde ou de l'inflammation ulcéro-membraneuse considérée à la bouche, à la vulve, à la peau, sur les plaies, p. 16 et 17.)

M. Boussuge me paraît avoir réuni des affections très-différentes et

Digitized by Google

combien il est important de rétablir le vrai sens du mot *diphthérie* dont la signification est, à tort, tout à fait changée.

D'autre part, on désigne généralement en Allemagne sous le nom de *croupale* toute exsudation qui apparaît sur une surface du corps. On a ainsi le croup de toutes les muqueuses et des surfaces cutanées excoriées, et le croup de tous les organes : croup des paupières, croup des reins, croup des plaies. Cette manière de nommer les productions plastiques est vicieuse en ce qu'elle fait confondre les pseudo-membranes diphthériques et non diphthériques. Je donnerai à la fin de ce chapitre le vrai sens du terme *croup*, qu'on doit réserver pour les exsudations laryngiennes.

Dans un travail sur l'*angine diphthérique*, publié récemment, M. Sanderson[1] conserve à la qualification *diphthéritique* une signification fort étendue. Il lui fait comprendre les ulcérations revêtues de détritus ou la diphthérite telle que les auteurs allemands la décrivent, la pseudo-membrane diphthérique telle que nous la comprenons en France, et les exsudations simples ne renfermant pas de fibrine, consistant en un dépôt granuleux à la sur-

qui doivent rester séparées dans le cadre nosologique, par exemple, la stomatite ulcéro-membraneuse, la gangrène de la bouche, la pourriture d'hôpital. Le terme *diphthéroïde* pour lequel M. le docteur Espagne a réclamé la priorité (*Montpellier Médical*, t. v, p. 380, 1860), est loin d'être indispensable, et je doute qu'il soit adopté. (*Voy.* la note de la p. 90.)

[1] J.-B. Sanderson, *Contributions to the Pathology of Diphtheritic sore throat*, etc. (The british and foreign medico-chirurg. Review, n° xlix, p. 179, 1860.)

Digitized by Google

face de l'épithélium. M. Sanderson se demande avec un point de doute si ces dernières ne sont pas l'angine couenneuse de M. Bretonneau. Les diverses affections épidémiques *fégar, stomacace, stomatyphus* seraient diphthéritiques. Le mémoire de M. Sanderson est fait avec soin, mais on peut lui reprocher de beaucoup trop étendre le champ de la vraie diphthérie. La distinction établie au moyen de l'exsudation non fibrineuse pour différencier une forme de diphthérie, me paraît manquer d'exactitude.

Pour moi, la diphthérie doit être restreinte ainsi que je l'ai dit. Elle doit avoir une place dans le cadre nosologique et y figurer à titre d'espèce pathologique distincte, une et à manifestations multiples (*voy.* p. 332). La diphthérie doit être rangée parmi les maladies spécifiques, à phénomènes extérieurs inflammatoires, mais ce n'est pas une inflammation, c'est bien plutôt une pyrexie ou une affection virulente. Elle s'accompagne ou tend à la formation de productions pseudo-membraneuses et plastiques, sur diverses muqueuses ou sur les surfaces dénudées. Elle a des caractères locaux d'envahissement ou de propagation vers les organes respiratoires et en même temps des caractères généraux de septicité et d'empoisonnement de l'organisme. Le plus souvent la diphthérie laisse la muqueuse sous-jacente aux fausses membranes, saine ou presque saine; elle est contagieuse et peu ou point inoculable.

Dans l'exposé qui va suivre, je tâcherai de préciser la valeur de certaines dénominations confuses pour plusieurs praticiens, celle d'*Aphthes* en particulier. Ce para-

Digitized by Google

graphe complétera les notions sur les caractères diagnostiques et cliniques de plusieurs affections pseudo-membraneuses qui n'ont pu trouver place au commencement de ce travail.

DIPHTHÉRIE ET STOMATITE ULCÉRO-MEMBRANEUSE OU ULCÉREUSE PROPREMENT DITE.

Établir le diagnostic différentiel de la *diphthérie* et de la *stomatite ulcéro-membraneuse*, c'est admettre leur différence de nature et leur séparation nosologique. A mon avis, la stomatite ulcéro-membraneuse n'est pas diphthéritique bien que je la regarde comme étant très-souvent accompagnée de fausses membranes. J'ai lu avec un grand intérêt le travail remarquable qu'un médecin des hôpitaux, M. le docteur Bergeron, a publié sur la stomatite ulcéreuse ou ulcéro-membraneuse des soldats [1], et je partage les opinions qu'il a émises.

La diphthérie exclusivement buccale est très-rare. J'admets cependant la stomatite diphthérique et localisée, différente de la stomatite ulcéreuse ou ulcéro-membraneuse gingivale ou génale (gangrène scorbutique des gencives, de M. Bretonneau). Pour ma part, j'en ai vu au moins deux exemples ne laissant pas de prise au doute. Ces deux faits ont été constatés par Legendre qui connaissait parfaitement la diphthérie et les difficultés de son

[1] E.-J. Bergeron, *De la stomatite ulcéreuse des soldats et de son identité avec la stomatite des enfants*, dite *couenneuse, diphthéritique, ulcéro-membraneuse*, in-8°, 1859, et *Recueil de mémoires de médecine, de chirurgie et de pharmacie militaires*, 2e série, t. XXII, 1858.

Digitized by Google

diagnostic. Les deux sujets atteints de diphthérie buccale étaient l'un adulte et l'autre enfant; tous les deux ont succombé.

La diphthérie exclusivement buccale étant très-rare, il ne sera pas difficile d'être sur ses gardes et de reconnaître facilement la stomatite ulcéro-membraneuse de l'enfant ou de l'adulte à son exsudation jaunâtre, épaisse et molle, siégeant à la face interne des joues ou des lèvres ordinairement sur un seul côté. Cette plaque jaunâtre, adhérente au centre, ne s'agrandit pas et elle recouvre une ulcération bientôt impossible à méconnaître. La pellicule diphthérique est blanchâtre ou grisâtre, peu adhérente et s'agrandit vite sur une muqueuse presque toujours intacte et non ulcérée.

Quand la stomatite ulcéro-membraneuse siége sur les gencives, elle offre chez l'adulte et au bord alvéolaire inférieur principalement une ulcération grisâtre, d'abord linéaire, qui plus tard s'agrandit. Cette ulcération est recouverte d'une bouillie plâtreuse, d'une sécrétion caséeuse, grisâtre ou jaunâtre.

On distingue avec facilité les ulcérations amygdaliennes de la stomatite ulcéro-membraneuse des productions diphthériques pharyngées quand on trouve une seule amygdale envahie et très-gonflée, quand l'ulcération paraît très-profonde et surtout quand la stomatite ulcéro-membraneuse siége en même temps sur la muqueuse buccale. Si la maladie s'est localisée exclusivement et d'emblée sur une amygdale, il faut tenir compte de la rougeur de tout l'isthme pharyngien, de l'ulcération réelle remplie de détritus multiples, se séparant iso-

Digitized by Google

lément, laissant à nu un fond grisâtre et sanieux. L'épidémicité de la maladie aidera encore pour le diagnostic dans ces cas difficiles et exceptionnels.

La coexistence de la stomatite ulcéro-membraneuse et de la diphthérie ne paraît pas fréquente; elle serait même très-rare d'après les faits que l'on trouve dans la science[1]. Le diagnostic ne peut être d'abord que difficilement établi, et dès que la diphthérie domine par des manifestations locales ou générales, elle est vite reconnue.

On a pu remarquer que nous avons dit *stomatite ulcéro-membraneuse* plutôt que *stomatite ulcéreuse*. Cette dernière dénomination paraît préférable à M. le docteur Bergeron et il donne ses raisons pour l'établir. Plus tard[2], cet auteur est conduit à faire une angine ulcéreuse; mais on ne pourrait employer ce dernier nom qu'en l'expliquant. Pour distinguer entre elles plusieurs affections bucco-pharyngées ulcéreuses, mais de nature entièrement différente de celle qui nous occupe, j'ai été obligé de dire stomatite, ou angine, ulcéreuse syphilitique, mercurielle, etc.[3]. La qualification d'*ulcéro-membraneuse* est bien définie et me semble très-heureusement trouvée, parce

[1] *Bulletin de la Société médic. des hôpitaux de Paris*, t. IV, p. 271 et 272, 1859.

[2] E.-J. Bergeron, *loc. cit.*, in-8°, p. 118, 1859.

[3] M. le docteur Boussuge a été frappé, comme moi, de l'insuffisance du terme *stomatite ulcéreuse*; on lit (p. 17) dans sa *Thèse* que j'ai déjà citée : « Le nom de *stomatite ulcéreuse*, adopté par un certain nombre d'auteurs (Billard, Cafford, Barrier, Bergeron), est insuffisant, car il désigne aussi bien une lésion scorbutique, un aphthe ulcéré, un chancre de la bouche, une plaque muqueuse ou toute autre affection offrant une solution de continuité quelconque. »

Digitized by Google

qu'en effet l'ulcération, comme l'a démontré M. le docteur Bergeron, s'y rencontre toujours unie à une escharre superficielle, membraniforme et plus tard à une production réellement pseudo-membraneuse. Ces mots ulcéro-membraneux ne peuvent faire d'équivoque. Il ne suffit pas constamment de dire stomatite ou pharyngite ulcéreuse chez des enfants ou des soldats, car on peut avoir besoin d'ajouter syphilitique, etc., pour compléter le diagnostic. En disant stomatite ulcéro-membraneuse, on spécifie ce qu'il est important de préciser, à savoir la stomatite non diphthérique des enfants si bien décrite par MM. Rilliet et Barthez, et la stomatite des soldats décrite par M. le docteur Bergeron.

DIPHTHÉRIE BUCCO-PHARYNGIENNE ET ANGINE HERPÉTIQUE; HERPÈS DU PHARYNX OU ANGINE APHTHEUSE VRAIE.

On a confondu avec la *diphthérie pharyngée* une autre affection légère et bénigne caractérisée à son début par des vésicules : c'est l'*angine herpétique*, l'*herpès du pharynx*, véritable *angine aphtheuse*.

Ces deux affections me paraissent tout à fait distinctes par leurs symptômes, leur marche et leur nature. D'après la description que j'ai donnée (p. 123) des fausses membranes de l'herpès de la cavité bucco-pharyngienne, elles sont très-faciles à distinguer quand on trouve des vésicules herpétiques non rompues: mais il est exceptionnel de voir la maladie herpétique à cette période voisine du début. Le diagnostic peut encore être établi quand la plaque d'herpès amygdalienne ou pharyngée offre les

Digitized by Google

traces des vésicules ouvertes, distantes les unes des autres ou bien réunies par leurs bords, disposées en îlots ou formant des plaques dont le bord est dentelé. Plus tard, l'ulcération qui suit la rupture des vésicules primitives est généralement superficielle et entourée d'un cercle inflammatoire (*Obs.* XIII et XIV). Les fausses membranes exsudées sont d'un gris blanchâtre, peu épaisses et molles. L'adhérence est primitivement assez intense, et on ne peut enlever la plaque exsudée sans causer un écoulement de sang; l'adhérence devient ensuite moins forte.

Le diagnostic est difficile dans le cas où l'ulcération est assez profonde, où du sang se serait répandu et aurait coloré l'exudation; alors il ne faut pas oublier de visiter les parois buccales en même temps que le pharynx et d'examiner les lèvres du malade, la surface du corps et parfois les organes génitaux sur lesquels on peut trouver des vésicules d'herpès ou un zona qui éclairent le diagnostic.

Le début des deux affections ne doit point être perdu de vue. La diphthérie commence souvent sans phénomènes marqués, elle a une arrivée insidieuse, les fausses membranes se sont formées sans que le malade ait été porté par la douleur à se plaindre de la gorge. Cette remarque est surtout vraie pour la diphthérie secondaire. Dans l'herpès du pharynx, dans l'angine aphtheuse vraie, l'inflammation préliminaire des surfaces, sur lesquelles se développent les vésicules, est franchement aiguë, l'appareil fébrile initial est intense, les symptômes généraux et locaux nettement accusés. Dans le cas où l'angine her-

Digitized by Google

pétique est primitive, on trouve pour cause fréquente un refroidissement du corps ou du cou, un écart de régime, etc.; si elle est secondaire, si elle succède à une maladie ou la termine, elle conserve presque toujours cette marche franchement inflammatoire.

La fausse membrane diphthérique se reproduit très-vite avec la même épaisseur, tandis que les fausses membranes recouvrant les places des vésicules excoriées ont un renouvellement moins rapide et leur épaisseur va toujours en diminuant. Dans un cas douteux, quand on ne trouve pas l'aspect dentelé sur les bords d'une pseudo-membrane présumée aphtheuse, il faut rechercher les ulcérations légères herpétiques sous la fausse membrane qui les a débordées. Parfois la cicatrisation commence sous le dépôt pseudo-membraneux, comme sous une croûte herpétique, cutanée ou labiale. Sous la fausse membrane diphthérique, les excoriations manquent ou ne ressemblent pas aux légères ulcérations de l'herpès.

La tuméfaction des amygdales est souvent bornée à un côté dans l'angine herpétique; elle est double dans l'angine diphthérique. Dans cette dernière, les fausses membranes s'étendent comme une traînée érysipélateuse, en gagnant au loin et en partant d'un point primitif; dans l'angine herpétique, il y a une extension par éruptions successives et par petits groupes, séparés entre eux par des intervalles de tissu muqueux à l'état sain (*Obs.* XIII).

Le gonflement ganglionnaire est bien différent. L'empâtement et l'engorgement sous-maxillaire sont très-marqués dans la diphthérie et peu en rapport avec les symptômes observés dans la gorge. Les ganglions sont dou-

Digitized by Google

loureux à la pression, mais l'empâtement sous-maxillaire n'existe pas dans l'herpès pharyngé.

L'inflammation de l'angine herpétique se propage dans la bouche, aux lèvres, dans les fosses nasales, dans la trompe d'Eustache, mais presque jamais au larynx, et il y a plus souvent, d'après les observations, une laryngite simple qu'une laryngite exsudative. Je crois cependant, quoique je ne l'aie pas constaté moi-même, que les fausses membranes exsudées sur une éruption d'herpès dans le larynx peuvent y produire une variété de croup très-différent du croup diphthérique. Le danger serait dans ce dernier cas exclusivement local.

On ne le sait que trop, la diphthérie se propage avec une grande facilité aux voies respiratoires. Elle peut même, sans intercepter complétement le passage de l'air, tuer le malade par sa septicité en produisant un anéantissement des forces que l'herpès laryngé ne produit pas.

Le diagnostic est d'une excessive difficulté ou même impossible quand les deux affections (angine herpétique diphthérique) se compliquent ou se succèdent l'une à l'autre; le mal local a commencé par des vésicules d'herpès pharyngé, il finit par la fausse membrane ou par l'empoisonnement diphthérique. Cette complication a existé dans plusieurs épidémies.

Le caractère contagieux peut aussi servir à distinguer une angine aphtheuse vraie d'une angine diphthérique. La contagion de l'herpès est encore douteuse ou au moins très-faible, jamais elle n'atteint le degré de contagion de la diphthérie.

Deux questions viennent s'offrir après ce diagnostic

Digitized by Google

des angines diphthérique et herpétique. Ce sont les suivantes : quelle est l'angine que l'on a appelée et que l'on appelle encore angine couenneuse commune ? Qu'est-ce que l'angine aphtheuse ?

Valleix s'exprime ainsi : « Il est encore une pharyngite « particulière, dont l'existence est admise, quoique avec « une certaine réserve, par M. Bretonneau : c'est celle « qu'il a désignée sous le nom d'*angine couenneuse com-* « *mune*. Mais si l'on examine attentivement la courte « description qu'il en donne, et si l'on étudie les faits, on « voit que rien n'autorise à établir une semblable distinc- « tion, et que l'angine couenneuse commune n'est autre « chose que la diphthérite à un faible degré d'inten- « sité[1]. »

Mais le célèbre auteur du *Traité de la diphthérite* désignait l'angine couenneuse commune tout autrement que l'a dit Valleix ; je transcris les passages de son livre : « Souvent l'*herpes labialis* de Willan se montre au pour- « tour de la bouche ou à l'orifice des narines, en même « temps que l'érosion couenneuse occupe la surface de « l'une des amygdales. Une tuméfaction médiocre, une « rougeur peu étendue, circonscrivent la tache blanche. « Si les ganglions lymphatiques correspondants se gon- « flent quelquefois et deviennent douloureux, on ne leur « voit point acquérir, comme dans l'angine maligne, un « volume énorme, et qui paraît hors de toute proportion

[1] VALLEIX, *Guide du médecin-praticien*, t. II, p. 380. 1863.

Digitized by Google

« avec l'étendue et l'intensité de la lésion phlegmasique « du tissu muqueux[1].

« Cette affection, de même que l'*herpes labialis*, est « presque toujours symptomatique, et l'état fébrile, les « douleurs vagues des articulations et l'anorexie qui l'ac- « compagnent, cèdent ordinairement à l'administration « d'un vomitif[2]. »

« Angine couenneuse commune. — Tuméfaction de « l'une des tonsilles, quelquefois de toutes les deux; dé- « pression centrale ulcéreuse d'un blanc jaunâtre. Cette « teinte est due à un conduit couenneux intimement « adhérent. Déglutition très-douloureuse; fièvre ordinai- « rement assez intense; les villosités redressées de la « langue sont salies par un enduit limoneux; teinte jau- « nâtre du pourtour de la bouche. Souvent une légère « *éruption herpétique* se montre au voisinage des lèvres; « les ganglions lymphatiques cervicaux sont médiocre- « ment douloureux et peu tuméfiés. Lors même que la « durée de cette affection n'est pas abrégée par un traite- « ment convenable, elle se prolonge rarement au delà « du septième jour[3]. »

Ces citations du *Traité de la diphthérite* prouvent que M. Bretonneau a désigné sous le nom d'*angine couenneuse commune* l'herpès pharyngé. Mais la majorité des médecins est loin d'employer cette dénomination d'angine couenneuse commune pour le même herpès du

[1] P. Bretonneau, *Traité de la diphthérite*, p. 261, 1826.

[2] *Loc. cit.*, p. 262.

[3] *Loc. cit.*, p. 373.

Digitized by Google

pharynx. J'ai vu indiquer sous ce nom de simples angines inflammatoires ou catarrhales, avec une légère exsudation blanchâtre à peine marquée, ou des concrétions grisâtres dans les cryptes tonsillaires; d'autres angines avec une très-légère excoriation du tissu muqueux, excoriation très-limitée et recouverte par une couche exsudée fort mince.

Valleix n'a vu dans l'angine couenneuse commune que le degré le plus faible de l'angine diphthérique, et plusieurs médecins ont partagé cette opinion que M. Peter a soutenue dans sa thèse inaugurale[1]. L'angine diphthérique légère et d'apparence locale se transformant en angine diphthérique grave ou produisant cette dernière par contagion, on doit admettre que toutes les deux sont réellement diphthériques. Mais comme M. Bretonneau a donné le nom d'angine couenneuse commune à l'angine herpétique, la manière de voir de Valleix était fautive comme synonymie et ne saurait être maintenue.

La désignation d'*angine couenneuse commune* doit par conséquent être abandonnée, et il faut aujourd'hui spécifier rigoureusement si l'angine avec fausses membranes ou exsudations est diphthérique, herpétique, ou simplement inflammatoire, ou bien catarrhale.

Qu'est-ce que l'angine aphtheuse dont on prononce si souvent le nom? Que doit-on entendre par : aphthes de la gorge? M. Bretonneau s'exprime ainsi à leur sujet : « J'omets, à dessein, de parler du tonsillitis phlegmo-

[1] M. Peter, *Quelques recherches sur la diphthérite et sur le croup* (Thèses de Paris, 1859, n° 270, p. 49 et suiv.).

Digitized by Google

« neux, de l'*inflammation aphthcuse* de l'arrière-bouche et « de l'angine catarrhale; ces trois sortes d'angines ayant « des caractères trop tranchés pour qu'on soit exposé à « les confondre avec la diphthérite[1]

« Pour compléter ce tableau, je n'ajouterai pas l'an- « gine aphtheuse aux affections dont je viens de parler, « parce que des caractères trop tranchés la distinguent et « que le plus souvent elle n'est qu'une affection symp- « tomatique d'une autre maladie[2]. »

Qu'est donc cette angine aphtheuse différentiée de l'angine couenneuse commune? Je crois qu'il s'agit de l'angine herpétique ulcéreuse sans fausses membranes, variété de l'herpès pharyngé décrite avec soin par M. Gubler, et plus tard par M. C. Féron dans sa dissertation inaugurale[3]; cependant il ne serait pas impossible qu'il fût question d'une *angine ulcéreuse* tenant à quelque autre cause. Le mot *aphthes* a eu les significations les plus diverses, ainsi qu'on pourra le voir dans la partie historique de ce travail, mais on ne doit désigner actuellement sous ce nom que les vésicules d'herpès buccal et pharyngé. La véritable, la seule angine aphtheuse que l'on doive admettre est l'angine herpétique ayant deux formes : l'une exsudative (angine couenneuse commune, de M. Bretonneau), l'autre à ulcérations superficielles non recouvertes de fausses membranes (angine aphtheuse, de M. Bretonneau).

[1] *Traité de la diphthérite*, p. 249 et 250.

[2] *Loc. cit.*, p. 377.

[3] C.-E. Féron, *De l'angine herpétique* (Thèses de Paris, 1858, n° 219).

Digitized by Google

J'ai cru devoir discuter à fond cette question délicate. Je serais heureux d'avoir prouvé qu'il vaut mieux dire aujourd'hui angine herpétique, herpès pharyngé pseudo-membraneux ou bien ulcéreux, qu'angine aphtheuse; la seule angine aphtheuse n'est autre que l'angine herpétique ou que l'herpès bucco-pharyngé[1].

Les ulcérations recouvertes ou non de fausses membranes de l'angine herpétique nous conduisent naturellement au diagnostic des autres ulcérations bucco-pharyngées qui peuvent être recouvertes de productions plastiques ou d'exsudations d'une épaisseur variable.

DIPHTHÉRIE ET ULCÉRATIONS DIVERSES DE LA CAVITÉ BUCCO-PHARYNGIENNE RECOUVERTES DE FAUSSES MEMBRANES ET D'EXSUDATIONS.

Je ne crois pas devoir insister sur le diagnostic différentiel des affections syphilitiques de la bouche et de la gorge. Je dirai seulement que l'herpès bucco-pharyngé peut, chez les sujets syphilitiques, revêtir l'aspect propre aux ulcérations de la syphilis. Je rappellerai encore que toutes les solutions de continuité syphilitiques sont une porte ouverte à la diphthérie épidémique, mais qu'il ne suffit pas d'une légère couche grisâtre sur une muqueuse dénudée pour faire croire à la diphthérie.

[1] *Voy.* à ce sujet les Leçons cliniques de M. le professeur TROUSSEAU *Sur les angines* (Gaz. des hôpitaux, 1855, p. 397, 398 et 473); le mémoire de M. A. GUBLER, *Sur l'herpès guttural* (*angine couenneuse commune*) *et sur l'ophthalmie due à l'herpès de la conjonctive* (Bull. de la Soc. méd. des hôpitaux de Paris, 3e série, p. 632, 1858. — Union médicale, t. XII, p. 18 et 27, 1858), et la Thèse de M. FÉRON, *De l'angine herpétique*.

Digitized by Google

Je n'ai pas besoin de m'appesantir sur les autres affections buccales ou pharyngées avec érosion ou ulcérations de la muqueuse offrant plus ou moins complétement l'aspect pseudo-membraneux. Le diagnostic se tirera toujours de la nature de la maladie ou de sa cause dans les affections suivantes qu'il me suffira d'énumérer : stomatite et pharyngite produites par le mercure, le tartre stibié, la cantharidine, l'iode, l'arsenic, le chanvre, etc. Je le répète, il faudra chercher le diagnostic dans la cause de la maladie, dans les symptômes et dans la marche, bien plus que dans le produit plastique exsudé à la surface de l'ulcération.

C'est pour mémoire seulement que je rappellerai les simples ulcérations, parfois d'un mauvais aspect, à fond gris ou jaunâtre, qui peuvent survenir dans la cavité buccale, soit chez les sujets atteints de fièvre typhoïde, soit chez des phthisiques. Il est impossible à tout observateur attentif de méconnaître, dans le premier cas, un épiphénomène de la maladie principale, et dans le second, des solutions de continuité, entretenues par un état diathésique et n'ayant en aucune manière les caractères diphthériques habituels.

Les ulcérations légères qui se recouvrent d'un enduit grisâtre ou pultacé chez les enfants, les blessures internes des joues revêtues d'un enduit jaunâtre et produites par les saillies aiguës de dents cassées, n'ont besoin que d'être indiquées pour être reconnues. On les distingue aisément, comme les précédentes, des affections pseudo-membraneuses diphthérique, herpétique ou ulcéro-membraneuse. La cavité buccale et le pharynx présentent sou-

Digitized by Google

vent chez les enfants débilités des ulcérations spontanées d'une mauvaise nature, que MM. Bouley et Caillault[1] ont décrites avec grand soin et dont la gangrène de la bouche est la lésion la plus caractéristique. Ces ulcérations sont phagédéniques; elles n'offrent avec la diphthérie qu'une ressemblance éloignée. Jamais on ne confondra avec les productions diphthériques les eschares sèches, noires et solides de la gangrène buccale ordinaire. Les ulcérations phagédéniques, jaunâtres ou grisâtres, ont des surfaces offrant une sanie putride, et reposent sur des tissus indurés; leur marche envahissante les fera promptement reconnaître; elles ne sont pas recouvertes d'une fausse membrane, mais d'une boue semi-liquide, blanchâtre ou grisâtre.

DIPHTHÉRIE ET SCARLATINE ANGINEUSE, AVEC FAUSSES MEMBRANES. DES DIVERSES ESPÈCES DE CROUP.

Il me reste à parler du diagnostic différentiel de l'angine diphthérique et de l'angine scarlatineuse, avec fausses membranes. J'ai décrit les formes diverses de cette dernière affection (p. 125 et suiv.). Le génie épidémique en modifie beaucoup les aspects; tantôt il existe un simple enduit blanchâtre, d'autres fois des fausses membranes foliacées ou épaisses, ou bien une véritable couenne. Les tissus sous-jacents sont intacts ou ils sont

[1] Bouley et Caillault, *Mémoire sur les affections phagédéniques et gangréneuses chez les enfants et sur leur nature scorbutique* (Gaz. méd. de Paris, 1852), et Ch. Caillault, *Traité prat. des mal. de la peau chez les enfants*, p. 274 et suiv., 1859.

Digitized by Google

érodés et même sphacélés. J'ai signalé la gangrène de l'amygdale dans la scarlatine (p. 129, note).

Quelle que soit la forme de l'angine scarlatineuse, le médecin la reconnaît facilement quand l'éruption caractéristique de la scarlatine l'accompagne, mais le diagnostic peut être d'une grande difficulté quand l'éruption a disparu ou n'a pas été observée.

La scarlatine épidémique sous sa forme angineuse la plus grave a fourni la majeure partie des descriptions des *maux de gorge gangréneux*. Dans les relations de ces épidémies terribles, il est souvent difficile de faire la part de la scarlatine, de la diphthérie et même de l'angine gangréneuse. Le symptôme principal est celui qui a le plus frappé les observateurs, et l'examen anatomique trop souvent négligé n'a pas toujours été fait avec la rigueur désirable.

On a beaucoup agité la question de l'existence ou de la non existence de l'angine gangréneuse. Cette angine a certainement été observée et doit être admise[1]; elle est indépendante de toute autre affection; plus souvent peut-être elle est liée à la scarlatine, ou à une autre maladie générale, rarement à la diphthérie[2]. Depuis le tra-

[1] Ozanam, après avoir consulté les travaux publiés à diverses époques d'épidémie sur l'angine maligne, s'est cru fondé à regarder la scarlatine et le mal de gorge gangréneux comme deux affections morbides distinctes l'une de l'autre. (*Histoire des maladies épidémiques*, t. III, p. 25, 1835.)

[2] « Si l'on a vu quelquefois la gangrène survenir dans des affections inflammatoires qu'elle ne termine point ordinairement...., je ne conçois pas pourquoi, dans quelques circonstances, elle ne succéderait pas à

Digitized by Google

vail de MM. Monneret et De la Berge[1], la science, sur ce point de doctrine, a reconquis le terrain qu'elle avait failli perdre, moins, quoi qu'on en ait dit, par les attaques de M. Bretonneau que par les commentaires ou les assertions de ceux qui l'avaient mal interprété.

Si j'ai insisté sur les divers aspects de la scarlatine angineuse, c'est que je crois que, malgré la diversité de forme de l'angine et du produit morbide pseudo-membraneux, la maladie reste la même. Dans plusieurs épidémies, entre autres celles de 1849 et 1852-53, nous avons vu le choléra tantôt accompagné de déjections riziformes, tantôt simplement aqueuses ou verdâtres. Le choléra, comme la scarlatine, sous ces manifestations multiples et variées à chaque épidémie, n'en reste pas moins toujours identique dans sa nature et dans son principe.

La fausse membrane scarlatineuse peut-elle devenir croupale? peut-elle envahir le larynx tout en restant scarlatineuse et sans complication de diphthérie? C'est une difficile question où les autorités sont partagées; j'ai de la tendance à me ranger du côté de ceux qui veulent que la

l'inflammation diphthéritique : mais ce cas doit être fort rare, puisqu'il ne s'est pas présenté une seule fois dans plus de cinquante ouvertures de cadavres. » (P. Bretonneau, *Traité de la diphthérite*, p. 52, 1826.) — A. Gubler, *Mémoire sur l'angine maligne gangréneuse* (Archiv. gén. de méd., t. IX, p. 313, 1857).

[1] *Compendium de médecine pratique*, article *Angine gangréneuse*, t. I, p. 134 et suiv., 1837.

Digitized by Google

scarlatine puisse à elle seule, sans diphthérie, produire le croup[1].

Mais si je ne rejette pas la possibilité d'un croup scarlatineux, s'il me paraît possible, d'après la lecture des épidémies scarlatineuses décrites sous le nom de *maux de gorge gangréneux,* qu'il y ait eu angine gangréneuse et de plus qu'il y ait eu croup réel tenant à la scarlatine, sans diphthérie secondaire, je crois aussi que la scarlatine et la diphthérie peuvent se compliquer et qu'elles se compliquent souvent. Cette dernière, venant succéder à la scarlatine, produit presque toujours la mort et le croup scarlatineux lui-même est d'une extrême gravité; aussi le diagnostic d'une complication diphthérique ou d'un croup scarlatineux réel ne fait pas changer le pronostic qui est extrêmement grave dans les deux cas[2].

Pour dire actuellement ma pensée sur les divers croups que les fausses membranes peuvent produire, il me semble qu'on peut admettre dans l'état actuel de nos connaissances :

1° Le *croup diphthérique infectieux,* épidémique ou non, succédant très-souvent à l'angine diphthérique, remarquable par son caractère insidieux;

2° Le *croup diphthérique*[3] *non infectieux,* simplement

[1] *Voy.* Sée, *Du croup scarlatineux* (*Bulletin de la Soc. méd. des hôpitaux de Paris,* t. IV, p. 202, 1859).

[2] *Voy.* L. Noirot, *Histoire de la scarlatine,* p. 193 et note, 1847.

[3] Ce croup est réellement diphthérique, puisqu'il produit par contagion les autres formes de la diphthérie et qu'il s'accompagne trop souvent, dans sa marche, de symptômes infectieux ou de diphthérie généralisée.

Digitized by Google

strangulatoire ou paraissant primitivement localisé dans le larynx;

3° Le *croup pseudo-membraneux simple, non diphthérique*, débutant par le larynx, ayant des phénomènes d'acuité plus considérables que ceux du croup diphthérique et guérissant parfaitement par la trachéotomie.

Il y a certainement des divisions à établir dans le croup pseudo-membraneux non diphthérique. Beaucoup de médecins recommandables ont pressenti ou indiqué ces divisions. Outre le croup non infectieux diphthérique, ils signalent des croups non empoisonnants et locaux, à marche aiguë, où l'obstacle à l'arrivée de l'air constitue le danger principal. M. Bretonneau avait admis une angine membraneuse ou polypeuse sporadique simple non diphthéritique[1]. M. Lebert dit, à la suite de ses recherches sur l'inflammation de la muqueuse du pharynx et du larynx : « Dans le croup primitif, nous ne voyons qu'une inflammation franche qui est dangereuse parce qu'elle attaque des parties vasculaires, disposées aux sécrétions muqueuses et fibrineuses, dont le moindre changement de calibre produit des troubles graves dans toute l'économie et dont un rétrécissement notable amène nécessairement la mort par asphyxie et par l'impossibilité de respirer et de purifier le sang. Nous ne croyons pas qu'on ait besoin de recourir à une malignité particulière dans cette inflammation. Nous ne nous prononcerons pas d'une manière aussi positive sur la diphthérite, et nous avons vu succomber des enfants dont l'autopsie ne

[1] P. Bretonneau, *Traité de la diphthérite*, p. 121 et 281.

Digitized by Google

rendait pas compte de la mort par obstacle mécanique[1]. »

MM. Trousseau, Bergeron, Gubler, Barthez, Sée et d'autres auteurs des plus estimables, ont cherché à éclairer, par leurs travaux, ce sujet encore obscur et d'une grande difficulté.

Les divisions du croup non diphthérique en croup herpétique, le plus léger de tous; en croup rubéolique grave, et en croup scarlatineux très-grave, ont encore besoin de faits pour être acceptées sans réserve. Je ne fais que les indiquer.

Pour porter le diagnostic dans les cas douteux de croup quand des fausses membranes n'ont pas été rendues, M. Miquel d'Amboise s'y prend, depuis très-longtemps, de la manière suivante : « Si l'on me signale seulement une légère souffrance de la gorge accompagnée d'un malaise qui n'est pas suffisamment expliqué par autre chose, j'examine le pharynx.... Si le malade n'a eu que peu de fièvre, s'il n'a pas les signes de la scarlatine ou de la rougeole, ou bien encore ceux de ces fièvres dites éphémères avec des aphthes[2], si les ganglions du col ne sont pas gonflés, ou s'ils le sont sans qu'une éruption à la peau explique ce gonflement, si le malade n'a pas eu déjà la diphthérite, si la toux et la voix sont croupales, quoiqu'il n'y ait pas eu de fausses membranes expulsées et quoique le pharynx soit net, je me comporte comme si le malade était atteint de la diphthérite laryngo-trachéale.

[1] H. Lebert, *Physiologie pathologique*, t. I, p. 193, 1845.

[2] M. Miquel a voulu parler probablement de l'angine herpétique.

Digitized by Google

« Mais il aura beau éprouver la toux et la voix croupale, s'il est dans des conditions opposées à celles que je viens de noter, je suis dans l'habitude d'attendre pour me prononcer, je fais quelquefois part de mes doutes, mais voilà tout.

« J'hésite encore bien plus à reconnaître le croup, si l'enfant pour lequel je suis consulté a déjà antérieurement éprouvé une ou plusieurs fois des accidents de poitrine avec la voix rauque, la toux gloussante; c'est de ceux-là qu'on entend dire qu'ils ont plusieurs fois eu le croup et qu'ils en ont été guéris par les moyens généraux, mais en réalité ils ne l'ont jamais eu[1]. »

J'ai à peine besoin d'ajouter que l'on ne doit jamais négliger d'examiner les matières rendues, soit les débris pseudo-membraneux diphthériques, bronchiques ou laryngés, soit les plaques membraniformes, les concrétions détachées de la muqueuse bucco-pharyngienne. Mais, répétons-le encore une fois, il ne faudrait pas croire que l'examen anatomique, toujours utile, parfois décisif, fût infaillible dans tous les cas. Les fausses membranes offrent souvent des éléments presque identiques; il ne faut point demander obstinément à l'anatomie pathologique plus qu'elle ne peut donner pour le diagnostic. Que de fois cependant le simple aspect des matières venues du larynx ou des bronches décide immédiatement qu'il s'agit du croup, d'une diphthérie bronchique, ou au contraire de simples concrétions fibrineuses non diphthériques !

[1] J.-F. Miquel, *De la diphthérite*, lettre adressée à Messieurs de la Société médicale d'Indre-et-Loire, p. 7, 1848.

Digitized by Google

On ne devrait pas méconnaître la diphthérie parce que le malade l'aurait déjà eue. Cette maladie, en effet, ne s'accompagne pas seulement de rechutes, mais aussi de récidives[1]. J'ai rapporté un exemple de diphthérie mortelle survenue cinq mois après une guérison complète (*voy.* p. 324 et 327, 1er *fait*); Gillette avait éprouvé les atteintes de la diphthérie trente ans avant d'en être victime.

DIPHTHÉRIE ET MUGUET.

De toutes les productions membraniformes que l'on trouve dans la cavité buccale et le pharynx, celles du muguet sont ordinairement les plus faciles à distinguer. Chez l'enfant, le diagnostic est si aisé que les nourrices ne s'y trompent point; chez l'adulte affaibli, la difficulté n'est pas plus grande. L'examen microscopique évitera les erreurs. Je dois dire cependant que toute production de fausses membranes avec des végétaux ne constituant pas par cela même le muguet, il faut tenir compte de l'abondance des parasites et de leur espèce.

Le muguet se complique d'ulcérations, mais seulement dans les cas les plus graves; ces ulcérations n'empêchent pas de porter le diagnostic. De plus, la diphthérie peut atteindre un enfant affecté de muguet, mais alors c'est cette dernière affection qui domine et qu'il importe de reconnaître.

[1] M. Peter, *Thèse citée*, p. 43.

Digitized by Google

AFFECTIONS OU MALADIES DIVERSES DE LA CAVITÉ BUCCALE ET PHARYNGÉE AVEC PRODUCTION DE FAUSSES MEMBRANES.

- **Pharyngite** et très-rarement **Stomatite diphthériques**
  - locale ou générale.
  - simple ou infectieuse.
  - primitive ou secondaire.
  - sporadique ou épidémique.
- **Stomatite** et **Pharyngite herpétiques**
  - vésiculo-ulcéreuse avec fausses membranes épaisses. — Angine couenneuse commune (Bretonneau).
  - vésiculo-ulcéreuse avec de fausses membranes très-minces. — Angine aphtheuse fébrile de la plupart des auteurs.
- **Pharyngite scarlatineuse**
  - pultacée et avec des productions membraniformes plus ou moins épaisses.
  - à productions foliacées et lamelliformes.
- **Stomatite** et rarement **Pharyngite ulcéro-membraneuses**
  - des enfants. Stomatite couenneuse de beaucoup d'auteurs.
  - des soldats. Gangrène scorbutique décrite par M. Bretonneau.
- **Stomatite** et **Pharyngite** inflammatoires simples ou bien catarrhales avec un enduit léger
  - inflammatoire ou catarrhal.
  - avec des productions blanchâtres dans les cryptes des amygdales.
  - avec des exulcérations revêtues d'une très-légère exsudation blanchâtre ou grisâtre.
- **Stomatites** ou **Pharyngites** avec des **ulcérations diverses** recouvertes de pseudo-membranes, ces ulcérations dues à une cause
  - inflammatoire ou ulcéreuse, ou dépendant d'une fièvre.
    - fièvre typhoïde, etc.
  - diathésique. . . . . .
    - scrofules.
    - syphilis, etc.
  - interne, médicamenteuse, caustique ou toxique
    - mercure.
    - tartre stibié.
    - cantharidine.
    - iode.
    - arsenic.
  - traumatique. . . . .
    - par un corps étranger extérieur, piquant ou tranchant.
    - par pression d'un fragment de dent cariée.
    - par le chanvre filé.

Digitized by Google

C'est pour résumer les principaux points de la revue diagnostique à laquelle nous venons de nous livrer au sujet des fausses membranes bucco-pharyngiennes, que nous avons dressé le tableau précédent qui les réunit. Les premières maladies inscrites diffèrent des autres autant par leurs caractères extérieurs que par leur nature, autant par leurs symptômes et leur anatomie pathologique que par leur marche et leur terminaison. Les autres affections qui suivent ne sont pseudo-membraneuses, pour la plupart, qu'à la suite d'une desquamation épithéliale, ou quand elles offrent des solutions de continuité. Ces érosions de la muqueuse peuvent se recouvrir d'une exsudation plastique, légère ou forte, exsudation qui, après la cessation de l'état général ou local dominant, ne se reproduit pas et se cicatrise.

§ 3.

PRONOSTIC.

Les fausses membranes buccales et surtout pharyngées, quelle que soit leur nature, effrayent beaucoup le malade qui en est atteint et les personnes qui l'entourent; si, à tort ou à raison, il a été parlé d'épidémie, l'effroi devient de la terreur. Ces craintes prouvent que les fausses membranes sont malheureusement liées à des affections très-redoutables; mais quand on voit et quand on apprend que les moyens les plus simples ont réussi contre elles, on doit penser que toutes ne sont pas dangereuses. Il importe au médecin de pouvoir prévenir ce qui adviendra,

Digitized by Google

de prescrire un traitement énergique ou d'épargner le malade en combattant un mal léger par des moyens simples.

La *stomatite ulcéro-membraneuse* a, le plus souvent, un pronostic favorable, chez les malades dont la santé n'est pas profondément altérée. Nous pouvons d'ailleurs combattre cette affection par des moyens efficaces. Il en est de même pour la *stomatite mercurielle* d'intensité moyenne, sans désorganisation de la muqueuse buccale et des parties sous-jacentes, du périoste et des os.

Quant aux fausses membranes qui ne sont qu'un épiphénomène de maladies très-diverses et qui résultent soit d'une action traumatique, soit d'un caustique porté sur la membrane muqueuse, soit d'une cause diathésique, etc. (*ulcérations diverses recouvertes d'un enduit, ou d'exsudations plastiques d'une épaisseur variable*, p. 129, 355), elles n'ont d'autre gravité que celle de leur cause, de leur siége et de leur étendue. Elles cessent comme l'affection qui leur a donné naissance, et elles disparaissent rapidement si la constitution du malade n'a pas souffert et n'est pas dans un fâcheux état.

Les fausses membranes qui effraient le plus les malades et leur entourage, celles dont il faut apprécier avec grand soin la gravité apparente ou réelle, sont les productions bucco-pharyngées *herpétiques*, *diphthériques*, et *scarlatineuses*. Étudions les diverses conditions pronostiques qu'offrent les maladies qu'elles accompagnent, au point de vue de ces maladies elles-mêmes, des malades qui en sont atteints, et du milieu dans lequel ces malades se trouvent placés.

Digitized by Google

D'après le diagnostic détaillé que j'ai exposé (p. 347), il n'y aura pas de véritable danger dans le cours d'une *angine* reconnue nettement *herpétique* ou *aphtheuse, avec des fausses membranes*, tant qu'aucune complication diphthérique ne surviendra. On se rappelle que c'est elle qui constitue, pour M. Bretonneau, l'angine couenneuse commune dont le pronostic est favorable, dont la durée « lors même.... qu'elle n'est pas abrégée par un traitement convenable se prolonge rarement au delà du septième jour[1]. »

C'est encore cette angine que, sous le nom d'herpès guttural ou pharyngé, d'angine herpétique, MM. Trousseau, A. Gubler, Féron, etc., ont récemment décrite, tantôt comme maladie primitive, tantôt comme maladie secondaire, venant terminer une autre affection aiguë, ayant presque toujours une issue favorable. Tous les faits que j'ai pu voir confirment cette opinion et j'ai pu rassurer le malade (*Observ.* XIII) qu'un médecin avait effrayé sur son état, en lui parlant d'angine couenneuse grave pour une plaque amygdalienne produite par des vésicules d'herpès et recouverte d'une exsudation blanchâtre.

Les prodromes et le début de l'*angine herpétique* sont donc bien plus effrayants que dangereux. On sait, par contre, que la *diphthérie* ne s'accompagne pas ordinairement des phénomènes généraux de l'herpès guttural et que la douleur locale est peu sensible, les phénomènes généraux à peine marqués; aussi est-elle insidieuse et sa gravité est tout à fait en désaccord avec l'apparente bénignité de son début. C'est qu'il est dans la nature de la

[1] P. Bretonneau, *Traité de la diphthérite*, p. 373, 1826.

Digitized by Google

diphthérie de s'étendre, de gagner au loin, d'atteindre les voies respiratoires (épiglotte, larynx, trachée) et de causer le croup diphthérique. Il est encore dans sa nature de porter une atteinte profonde à l'économie tout entière, de l'infecter et de causer la mort sans que l'asphyxie ait lieu par obstruction mécanique. Il ne faut pas que le pronostic se borne à tenir compte de la gêne apportée à la respiration dans la diphthérie des fosses nasales, du larynx ou des bronches par l'obstacle au passage de l'air ; cette gêne peut causer la mort par asphyxie, mais il ne faut pas oublier que l'état général doit être pris en très-sérieuse considération. Les phénomènes généraux l'emportent sur les phénomènes locaux et le rapport entre les deux états, général et local, dictera le pronostic.

La question de lieu domine dans l'*angine herpétique ;* le seul danger qu'elle puisse causer est peut-être d'envahir le larynx ; mais là encore il n'y a pas de comparaison à établir pour la gravité du pronostic entre le croup herpétique, dont on conçoit le danger purement local, mais qui guérirait sûrement par l'opération, et le croup diphthérique si incertain dans sa marche et si peu localisé d'ordinaire.

Il ne faudrait pas cependant exagérer les faits. Il est certain que le siége de la diphthérie doit faire varier le pronostic, mais c'est l'extension ou la propagation du produit morbide couenneux qui est à craindre. La fausse membrane diphthérique éveille toute la sollicitude du médecin qui l'a constatée dans le pharynx, et une fois la trachéotomie faite, il s'en occupe beaucoup moins.

La diphthérie peut aussi très-heureusement se limiter,

Digitized by Google

rester locale, s'épuisant pour ainsi dire sur place, dans les cas sporadiques. Elle peut envahir d'emblée le larynx et y rester localisée ; alors la trachéotomie sera une ressource précieuse. Mais ne perdons pas de vue que cette localisation est relativement rare.

La *scarlatine angineuse* avec de fausses membranes peu marquées est légère, mais avec de fausses membranes étendues, elle constitue une maladie grave. Quand le larynx est envahi, elle est presque toujours mortelle ; en temps d'épidémie, elle acquiert une effroyable gravité. L'état général doit être pris dans la scarlatine angineuse pour base du pronostic.

Nous retrouvons dans la *diphthérie* primitive ou secondaire les deux considérations de bénignité relative et de gravité du pronostic, dont nous avons déjà parlé dans le paragraphe précédent. Quand la diphthérie succède à l'herpès pharyngé, à la scarlatine, ou à toute autre maladie, elle est ordinairement très-grave. C'est dans cette forme de diphthérie qu'on trouve les érosions de la muqueuse, le sphacèle, les phénomènes adynamiques ; c'est avec elle que surgissent les complications les plus redoutables ; elle semble être grave d'emblée.

Les *complications* influent toujours d'une manière fâcheuse sur le pronostic, mais à des degrés différents ; elles peuvent consister en :

1° L'exagération d'un symptôme propre à la maladie pseudo-membraneuse, ou bien : 2° en des complications plus réelles ou proprement dites, tenant à des symptômes étrangers à la maladie, ou à une maladie différente ajoutée à la première.

Digitized by Google

1° L'exagération d'un ou de plusieurs symptômes de manière à les faire prédominer sur les autres peut rendre la maladie dangereuse. La *diphthérie*, avec de fausses membranes épaisses et renouvelées fréquemment, ou accompagnée de fausses membranes envahissant une grande étendue de la peau, s'étendant au loin des orifices naturels qu'elles occupaient, des oreilles, de l'anus, de la vulve, etc., indique un très-grand danger. La tuméfaction considérable des ganglions du cou, ou du tissu cellulaire environnant, le sphacèle des surfaces muqueuses ou cutanées sous les fausses membranes, l'albuminurie considérable doivent inspirer les craintes les plus sérieuses.

Dans la *scarlatine*, la rougeur de l'isthme du gosier et l'angine sont des symptômes presque constants ; mais lorsque la maladie est légère, l'angine est elle-même peu prononcée. C'est dans la forme angineuse pultacée de la maladie que ce symptôme acquiert son maximum d'intensité, et alors peuvent survenir les fausses membranes épaisses et le véritable sphacèle. En disant que j'ai vu des pièces pathologiques ne laissant aucun doute sur ces lésions, j'affirme combien elles sont redoutables.

2° Les complications tenant à des symptômes qui ne s'observent pas ordinairement dans les maladies pseudo-membraneuses ou tenant à des maladies différentes surajoutées, peuvent être pour la diphthérie : des complications phlegmasiques pulmonaires, ou de l'arbre aérien, des complications du côté du tube digestif, ou du système nerveux. C'est ainsi qu'une bronchite intense, une pneumonie, peuvent se développer et ajouter au danger si grand

Digitized by Google

déjà dans le cas d'un croup qui se déclare ; une œsophagite, des vomissements ou une diarrhée opiniâtre, etc., entraînent de fâcheuses complications. Une surexcitation vive du système nerveux (convulsions, délire) ou une atonie du même système sont encore d'une incontestable gravité. Il me suffit d'indiquer ces complications, j'en pourrais facilement ajouter d'autres.

Je ferai observer avant de passer aux signes pronostiques tirés du malade, que la rapidité de l'invasion dans la diphthérie, la scarlatine, et les autres affections pseudo-membraneuses, le degré toujours croissant du mal, indiquent de garder une grande réserve dans le pronostic, quand on ne prévoit pas la terminaison possible de cette acuité des symptômes.

Le pronostic s'aggrave quand les productions pseudo-membraneuses ont paru sur des parties de plus en plus délicates, et menacent d'asphyxier le malade. Le pronostic sera encore peu favorable si les fausses membranes durent longtemps, se renouvellent, quoique avec lenteur, et ne paraissent pas céder aux tentatives thérapeutiques employées contre elles.

J'ai eu soin de dire qu'il ne faut pas considérer la maladie en dehors du malade pour la bien connaître, à plus forte raison pour en juger l'issue.

L'*état de santé* ou de maladie déjà existant est de la plus haute importance, car le malade doit, dans le premier cas, résister seulement à une affection franche et primitive, tandis que dans le second il est exposé à une affection secondaire ayant souvent de la malignité.

On comprend qu'un malade atteint d'une maladie chro-

Digitized by Google

nique, de phthisie, ou d'une affection organique ancienne, offre peu de résistance à un mal dangereux; il en est trop souvent de même pour une maladie aiguë ayant fortement débilité l'organisme (fièvre typhoïde, fièvres éruptives, etc.). La diphthérie est très-dangereuse dans ces conditions; le muguet des cachectiques indique presque toujours une issue funeste et très-rapprochée.

L'*âge du malade* importe beaucoup au pronostic. On est d'accord aujourd'hui sur ce point que le croup diphthérique et même simplement pseudo-membraneux est très-dangereux avant l'âge de 2 ans. L'étroitesse de la glotte, le défaut de réaction vitale, le besoin d'une hématose complète, d'une nourriture fréquente, etc., rendent compte de ce danger. L'ouverture de la trachée sauve peu d'enfants au-dessous de l'âge de 2 ans. Les conditions de guérison sont plutôt en faveur d'enfants plus âgés; n'oublions pas d'ailleurs que très-souvent la trachéotomie étant l'ultime ressource, plus les enfants sont jeunes, plus les chances de fièvres éruptives et de convulsions sont grandes, plus l'opération est difficile et dangereuse, les accidents immédiats redoutables, les suites de l'opération incertaines[1].

Le *sexe* ne saurait nous fournir de données pronostiques bien positives. Rappelons, pour mémoire, que c'est une jeune fille que M. Bretonneau, pour la première fois, guérissait par la trachéotomie[2].

[1] A. Millard, *De la trachéotomie dans le cas de croup* (Thèses de Paris, 1858, n° 207, p. 19).

[2] P. Bretonneau, *Traité de la diphthérite*, p. 300 et 308, 1826.

Digitized by Google

Quant au *tempérament* et à la *constitution*, plus le malade sera robuste et bien constitué, mieux il résistera. On doit s'enquérir si, dans sa famille, il y a déjà eu des personnes atteintes d'affections pseudo-membraneuses et comment elles y ont résisté. Il est malheusement prouvé que la diphthérie atteint plusieurs fois la même personne. Nous avons l'exemple d'enfants atteints deux fois du croup et trachéotomisés deux fois avec succès[1].

Le *milieu dans lequel est placé le malade*, milieu physique et moral, si l'on peut ainsi dire, influe incontestablement sur lui. L'action des saisons et des climats est trop connue pour que je m'y arrête, et si on a observé la diphthérie, ainsi que la scarlatine angineuse dans toute l'année et dans tous les pays, il n'en est pas moins vrai que c'est pendant la saison froide et humide qu'elles sont le plus redoutables.

Les personnes qui entourent le malade et qui le rassurent lui font le plus grand bien; elles aident puissamment à l'action médicatrice des moyens employés.

Il est hors de doute que la position sociale influe sur la terminaison heureuse des maladies. Celui à qui les privations sont inconnues, qui n'a jamais eu à souffrir des intempéries, qui ne se nourrit point d'aliments de mauvaise qualité, guérira bien mieux que le malheureux ouvrier des grandes villes, né dans la misère et ayant grandi avec elle. Le riche trouve d'ailleurs, chez lui, toutes les conditions hygiéniques; le pauvre, entre épuisé à l'hôpital où il est apte à contracter, malgré la

[1] P. Guersant, *Mém. de la Soc. de chir.*, t. III, p. 131 et 137, 1853.

Digitized by Google

bonne ordonnance qui y règne, une foule de maladies secondaires.

Il ne faudrait pas cependant trop accuser les traits distinctifs que donnent à la maladie les différences de position sociale. Souvent l'ouvrier laborieux résistera mieux que le citadin épuisé par les plaisirs ou rongé par les soucis. D'ailleurs, une dernière condition de milieu les fait passer, l'un et l'autre, sous le même joug, je veux parler de l'épidémicité qui imprime aux maladies une redoutable activité et qui aggrave toujours leur pronostic.

Que pourrai-je dire qui n'ait été présenté sur le génie épidémique, donnant une gravité si terrible à la plupart des maladies ? La diphthérie épidémique avec le croup qui l'accompagne, l'angine scarlatineuse avec ses maux de gorge d'aspect gangréneux, ont pesé sur les populations en les terrifiant. Le médecin observateur s'oppose le plus possible à leurs terribles ravages, il prévoit que dans le début l'épidémie sera presque toujours funeste à ceux qu'elle attaque et que vers le déclin seulement la bénignité de la maladie reparaîtra; mais que d'exceptions à cette marche ordinaire des épidémies.

Digitized by Google

CHAPITRE V

DU TRAITEMENT DES AFFECTIONS PSEUDO-MEMBRANEUSES BUCCO-PHARYNGÉES.

Un grand intérêt pratique résulte de l'étude des affections pseudo-membraneuses, et le sujet est rempli d'actualité. On a trouvé un moyen efficace pour combattre la stomatite ulcéro-membraneuse; les angines malignes et surtout les angines diphthériques et le croup ont donné récemment lieu, au sein de l'Académie de médecine, à d'importants débats. Ces raisons réunies m'engagent à présenter, dans un chapitre à part, un résumé des meilleurs modes de traitement qui peuvent être opposés avec le plus de succès à plusieurs maladies pseudo-membraneuses.

Je restreindrai le sujet aux affections dont j'ai plus spécialement parlé pour le diagnostic et le pronostic, à celles dont l'importance est majeure. Je commencerai par la stomatite ulcéro-membraneuse, puis je passerai aux angines herpétique et scarlatineuse pour arriver à l'angine diphthérique et à ses variétés. Je terminerai par le muguet.

STOMATITE ULCÉRO-MEMBRANEUSE.

A l'exemple de MM. Rilliet et Barthez [1], nous commencerons par tracer les indications principales qu'on trouve

[1] *Traité clin. et prat. des maladies des enfants*, t. I, p. 202, 1853.

Digitized by Google

dans cette affection, puis nous donnerons les moyens les plus efficaces pour les remplir.

Il faut : 1° soustraire le malade (enfant ou adulte) à l'influence des causes de la stomatite ulcéro-membraneuse;

2° Traiter directement la phlegmasie spécifique par des topiques ou par le chlorate de potasse;

3° Quand l'inflammation est violente, on doit la combattre. Si les premières voies sont embarrassées et s'il y a un état saburral, il convient de donner un vomitif ou un purgatif.

A. Dans les cas les plus simples, les soins de propreté, l'ablation d'une dent cariée, l'usage de gargarismes émollients ou au besoin acidulés, suffisent avec une bonne nourriture, à laquelle on ne saurait attacher trop d'importance chez les enfants.

B. Dans le cas où la maladie ne céderait pas ou augmenterait, on peut employer le chlorure de chaux sec suivant la méthode de M. Bouneau. On applique directement cette substance sur les parties malades; les productions pathologiques se détachent, la muqueuse rouge et saignante se déterge, le mal cesse après des applications réitérées pendant plusieurs jours, car si on cesse trop tôt d'appliquer le chlorure, le mal reparaît. (Voy. *Obs.* X.)

Si les productions pseudo-membraneuses étaient épaisses, on pourrait les toucher avec un pinceau chargé d'acide chlorhydrique ou d'une solution de nitrate d'argent, de nitrate acide de mercure, d'acide citrique, etc. On a aussi recommandé l'alun en poudre, mais lorsque les plaques jaunes et les productions plastiques se sont

Digitized by Google

détachées, le chlorure de chaux sec est le meilleur remède.

L'emploi du chlorate de potasse a fourni les plus beaux succès. Ce sel, qu'on peut regarder en quelque sorte comme spécifique, peut être donné dans un julep à la dose de 1 gramme à 4 grammes chez les enfants, et de 4 à 8 grammes et plus chez les adultes. M. Bergeron a imaginé de le formuler de la manière suivante, avec une solution titrée au vingtième, à cause du peu de solubilité du chlorate :

℞ Potion gommeuse.	60	grammes.
Solution de chlorate de potasse. . .	80	—

A prendre en quatre doses à trois heures d'intervalle.

Voici comment M. le docteur Bergeron a institué le traitement dans la dernière publication qu'il vient de faire paraître : « En résumé, un cas de stomatite ulcéreuse étant donné, que la maladie ait pour siége les gencives, les parois buccales ou les amygdales, voici comment je propose d'instituer le traitement. Dans la forme aiguë, si à l'état fébrile se joignent des signes manifestes de ce qu'on appelle l'état saburral, ou embarras gastrique avec anorexie ou dégoût pour les aliments, l'emploi du vomitif est nettement indiqué, et il devra précéder de quelques heures ou d'un jour, au plus, l'administration du chlorate de potasse à la dose de 4 grammes. Que si, au bout de six à sept jours, et après une amélioration qui est constante, le travail de réparation s'arrête, on doit porter la dose de chlorate à 6 grammes, et si, dans les trois ou quatre jours qui suivent cette augmentation de dose aucune modification ne s'est produite, il faut renon-

Digitized by Google

cer à la médication et se borner à appliquer chaque jour sur les surfaces ulcérées un peu de chlorure de chaux dont l'action, ainsi que l'a depuis longtemps démontré la pratique de M. Bouneau à l'hôpital des Enfants, est beaucoup plus rapide et plus complète que celle de l'acide chlorhydrique ou du nitrate d'argent et à plus forte raison de l'alun. Un nouveau temps d'arrêt peut se produire, et c'est alors qu'on devra revenir au chlorate, qui cette fois pourra tout terminer dans l'espace de vingt-quatre à quarante heures. Dans les cas heureux, au contraire, et ils sont de beaucoup les plus nombreux, le chlorate de potasse guérit seul et avec rapidité, et la seule circonstance qui puisse nécessiter l'intervention d'un nouveau modificateur, est, dans les cas d'ulcérations vastes et profondes, une saillie des bourgeons charnus que le nitrate d'argent fait immédiatement disparaître[1]. »

« Dans la forme chronique, je crois, d'après les faits que j'ai observés, qu'on pourra le plus souvent commencer immédiatement l'usage du chlorate de potasse et obtenir rapidement la guérison sans l'administration préalable du vomitif. » (*Loc. cit.*, p. 242.)

Il reste parfois après la modification générale produite par le chlorate de potasse une ulcération tenace et difficile à guérir. Elle est souvent causée par une pyorrhée inter-alvéolo-dentaire. J'ai vu réussir le chlorate de potasse employé localement de la manière suivante :

℞ Miel.	30 grammes.
Chlorate de potasse en poudre fine. .	10 —

[1] E.-J. Bergeron, *De la stomatite ulcéreuse des soldats*, etc., in-8°, p. 241, 1859.

Digitized by Google

Mais dans les cas rebelles, il faut combattre la pyorrhée par les cautérisations au fer rouge, moyen qui, entre les mains des docteurs Toirac[1] et Dalain, a produit les plus heureux résultats.

Le chlorate de potasse peut être employé avec succès dans les ulcérations diverses de la cavité buccale, qui ne sont pas entretenues par une cause spécifique ou qui ont cessé d'être sous cette action[2]. J'ai modifié par son emploi topique des ulcérations herpétiques très-douloureuses et revenant à chaque époque menstruelle.

J'ai vu ce sel pris en potion modifier très-avantageusement la stomatite mercurielle avec ulcérations, dans le service de M. Andral, suppléé par M. Charles Bernard[3].

Le chlorate de soude, plus soluble que le chlorate de potasse, a été proposé par M. Noël Guéneau de Mussy pour remplacer ce dernier (*voy.* p. 398).

STOMATITE ET ANGINE HERPÉTIQUES.

Les indications sont : 1° de modérer l'inflammation et la douleur par les moyens les plus doux et les plus simples;

2° De combattre l'état saburral des premières voies par un vomitif ou un purgatif.

[1] A. Toirac, *Pyorrhée inter-alvéolo-dentaire,* ou *écoulement de pus entre l'alvéole et la racine de la dent* (Dictionn. de médecine, par le docteur Beaude, t. I, p. 100, 1849).

[2] M. le docteur Milon a étudié l'action topique du chlorate de potasse (*Thèses de Paris,* 1858, n° 267).

[3] J.-V. Laborde, *De l'emploi du chlorate de potasse comme moyen préservatif et curatif de la stomatite mercurielle* (Bull. génér. de thérapeutique médic. et chirurg., t. LIV, p. 10 et 115, 1858).

Digitized by Google

Il ne faut point oublier la tendance de l'angine herpétique à guérir spontanément; Bateman disait : « Cette affection n'est pas dangereuse et l'on ne doit pas chercher à en abréger la durée. » On peut affirmer qu'elle a guéri souvent malgré le traitement énergique dirigé contre elle; les succès de traitements très-divers employés contre des angines dites diphthériques doivent être presque toujours rapportés à des angines herpétiques.

A. Dans les cas les plus simples, les gargarismes émollients peuvent suffire; le chlorate de potasse en topique est utile (*voy.* p. 378 et 379); le régime sera doux et léger.

B. S'il y avait des symptômes plus marqués d'inflammation locale et une forte réaction fébrile, le vomitif serait d'une grande utilité. J'ai tiré dans un cas pareil de bons résultats de l'emploi de l'alun en poudre et des gargarismes astringents (*Obs.* XIV).

℞ Décoction d'orge.	250	grammes.
Miel rosat ou sirop de mûres. . .	30	—
Sulfate d'alumine et de potasse. . .	2 à 6	—

C. Dans les cas les plus graves, avec gonflement considérable de la luette et des amygdales, et avec gêne de la respiration, on a proposé la scarification des amygdales et la saignée des veines ranines.

S'il régne une épidémie de diphthérie, il faudrait surveiller avec grand-soin l'état des surfaces dénudées et cautériser dès l'apparition de productions plastiques épaisses; il faudrait aussi ne pas affaiblir le malade par un régime sévère.

Digitized by Google

ANGINE SCARLATINEUSE PULTACÉE.

On doit distinguer dans l'angine scarlatineuse les cas légers et les cas graves, s'accompagnant de productions pseudo-membraneuses étendues et sous lesquelles la muqueuse est érodée, ulcérée ou sphacélée.

Nous allons présenter le traitement des cas légers et des cas graves.

A. Dans une angine scarlatineuse de moyenne intensité avec des pseudo-membranes légères, consistant en pellicules minces ou en une sorte d'enduit blanchâtre étalé sur tout le pharynx, il faut :

1° Faire usage de gargarismes astringents ou légèrement caustiques, et, en outre,

2° Prendre en considération l'état général du malade, et le degré de la réaction fébrile.

Voici la formule du gargarisme à l'acétate de plomb, conseillé par M. Bretonneau :

℞	Eau.	120 grammes.
	Alcool.	15 —
	Acétate de plomb.	0,50 centigr.
	Vinaigre.	8 grammes.

Voici la formule du gargarisme astringent de l'*Observation* XI :

℞	Décoction de feuilles de ronces. .	250 grammes.
	Miel rosat.	20 —
	Acide chlorhydrique.	4 à 6 —

B. Dans la forme grave, il faut ne jamais perdre de

Digitized by Google

vue les symptômes généraux, la constitution du malade, et l'état des forces.

MM. Rilliet et Barthez[1] n'hésitent pas à conseiller de commencer le traitement par une émission sanguine générale faite au moment où l'angine devient grave, et si l'émission de sang n'a pas calmé les symptômes pharyngés, si le malade conserve de la force et de la réaction, ils recommandent une application de sangsues en nombre suffisant autour du cou ou derrière les apophyses mastoïdes, huit à douze sangsues pour un enfant de sept à quinze ans, les piqûres coulant pendant quatre à cinq heures. Si l'enfant n'a pas assez de force pour supporter cette émission sanguine, il vaut mieux s'abstenir.

Il ne faut pas oublier qu'il faut toujours être sobre d'émissions sanguines. Un grand nombre de médecins les proscrivent absolument.

Dans ces cas graves, la lésion locale n'est qu'un épiphénomène; après l'avoir combattue par des applications locales, avec l'acide chlorhydrique, l'alun, le tannin, etc., et par des gargarismes dans lesquels les toniques dominent, il faut relever l'état des forces et s'opposer à l'épuisement des malades par les toniques excitants.

Pour un gargarisme tonique et désinfectant :

℞ Décoction de quinquina. . . . . 250 grammes.
Solution de chlorure d'oxyde de sodium. 60 —
(GUERSANT.)

Voici la formule très-peu connue du gargarisme anti-

[1] *Traité clin. et prat. des maladies des enfants*, t. III, p. 213, 1854.

Digitized by Google

septique dont Marteau de Grandvilliers s'était servi, et auquel il attribuait des succès[1] :

Quinquina concassé. . . . . 16 grammes.
Contrayerva. . . . . 8 —.

Faites bouillir dans eau. . . . . 625 grammes jusqu'à réduction de près de moitié (375 gr.).

Versez alors sur :

Camomille romaine. . . . . 2 grammes.

Ajoutez :

Eau-de-vie. . . . . 2 cuillerées.
Miel blanc. . . . . 1 —

Laissez infuser pendant une heure loin du feu et passez.

Dans les cas ataxiques, on peut avoir recours aux affusions froides.

DIPHTHÉRIE.

Il est extrêmement utile pour le traitement de bien établir le diagnostic de la diphthérie, de reconnaître si on a affaire à une manifestation locale ou générale, infectieuse ou non infectieuse ; de ne point appliquer à la maladie vraie le traitement simple de l'angine herpétique, de prendre en grande considération l'épidimicité, etc.

La diphthérie ayant des manifestations multiples et plus nombreuses sur certaines parties du corps que sur d'autres, où son siége est en quelque sorte exceptionnel, nous examinerons tour à tour le traitement qui leur a été opposé. L'angine diphthérique se propageant avec

[1] *Description des maux de gorge épidémiques et gangréneux qui ont régné à Aumale et dans le voisinage*, p. 113, 1768.

Digitized by Google

facilité aux voies respiratoires, et produisant le croup diphthérique, commençons par elle.

Diphthérie pharyngée *ou* **angine diphthérique.** — *A*. Dans l'*angine sporadique*, sans autres manifestations infectieuses, et paraissant localisée, le malade étant bien constitué, enfant ou adulte, les indications sont :

1° De détruire les fausses membranes sur place par des moyens topiques;

2° De favoriser par une médication générale la chute des pseudo-membranes, d'arrêter leurs progrès ou de les limiter;

3° Très-exceptionnellement de combattre une phlogose trop prononcée.

La médication topique compte aujourd'hui de beaux succès. Je lui dois la non extension vers le larynx d'une angine diphthérique à marche rapide, et dans laquelle les fausses membranes, vigoureusement cautérisées avec l'acide chlorhydrique et le miel à parties égales, ne sont pas descendues sur les parties saines touchées par le mélange, mais sont remontées vers les fosses nasales. Il est vrai que cette angine était bénigne, et que les cas de diphthérie qu'on observait à ce moment n'avaient point un mauvais caractère, et tendaient à la guérison. L'action du caustique néanmoins m'a semblé si nette et si remarquable que j'ai dû la rapporter ici.

Observation. — Léon D...., âgé de dix ans, d'une santé délicate, peu robuste, très-intelligent, était abattu depuis quelques jours sans cause appréciable. Le 18 novembre 1858, il avait été souffrant, mais avec peu de fièvre et sans s'être

Digitized by Google

plaint de la gorge; la voix avait son timbre habituel. Le 19 novembre, je fus appelé à la hâte par le père du malade qui, remarquant du changement dans la voix, avait regardé et aperçu au fond de la gorge des fausses membranes. Il y avait en effet une fausse membrane enveloppant une grande partie de l'amygdale gauche et une autre sur le pilier postérieur du pharynx du même côté. Sur l'amygdale droite il n'existait qu'une tache blanchâtre. Je cautérisai aussitôt avec un pinceau de charpie, trempé dans l'acide chlorhydrique et le miel à parties égales, les surfaces envahies; et de plus, je promenai le pinceau sur les parties saines au-dessous des fausses membranes vers le larynx. Je donnai un julep avec 4 grammes de chlorate de potasse et j'exigeai que Léon D.... prît des bouillons et des potages malgré l'anorexie.

Ce jour-là, 19 novembre, je cautérisai la gorge à plusieurs reprises; j'avais constaté le soir que les fausses membranes s'étaient agrandies malgré le traitement topique. Le lendemain matin, 20 novembre, je trouvai l'amygdale droite presque entièrement enveloppée par une pseudo-membrane, la luette était envahie par son bord gauche ainsi qu'une partie du voile du palais. Le fond du pharynx offrait aussi des couennes grisâtres; mais à ma grande satisfaction, je trouvais que l'extension des fausses membranes s'était faite en haut vers le voile du palais et non en bas vers le larynx. La limite de la muqueuse, cautérisée au delà des productions plastiques, avait été respectée.

Le 21 novembre, je voyais la luette enveloppée et tout le fond du pharynx tapissé de fausses membranes, mais la limite inférieure des productions plastiques était toujours la même. La voix avait un timbre nasonné. J'examinai avec soin les fosses nasales sans y rien découvrir. Aucun écoulement nasal n'eut lieu. Les cautérisations furent pratiquées comme les

Digitized by Google

jours précédents. Le malade fit, de plus, usage d'un gargarisme fortement astringent, avec lequel il baigna aussi les fosses nasales en l'aspirant par le nez. Alimentation substantielle très-bien supportée.

Le 22 novembre, la voix est encore nasonnée, mais les fausses membranes sont restées stationnaires. Elles sont rigoureusement cautérisées. Les jours suivants les productions se détachent et ne se reproduisent plus.

Léon D.... n'a pas présenté de paralysie du voile du palais; depuis cette époque, il a toujours eu une bonne santé.

Il ne faut pas perdre de vue que nous nous occupons des cas sporadiques, lesquels cependant peuvent se propager au larynx.

Les principaux caustiques ou les autres substances modificatrices peuvent être : ou 1° liquides, tels que l'acide chlorhydrique, la solution de nitrate d'argent, l'acide citrique, le perchlorure de fer, etc., qu'on peut employer concentrés ou étendus dans moitié de véhicule; 2° ou solides, tels que le crayon de nitrate d'argent et de sulfate de cuivre ; ou 3° pulvérulents, et alors ce sont : l'alun, le calomel, le chlorure de chaux sec, le tannin, etc., portés avec le doigt ou un pinceau, ou bien insufflés sur les parties malades.

M. le professeur Trousseau place au premier rang l'acide chlorhydrique, pur, fumant. Il le trouve préférable aux caustiques solides dans le cas où il est utile d'agir énergiquement. On imbibe un pinceau de charpie avec cet acide qui, porté ainsi au fond de la gorge, se répand sur toutes les parties atteintes. Après deux ou trois jours, on

Digitized by Google

voit une modification telle dans l'état du pharynx, que l'on peut employer des agents moins actifs [1].

La solution concentrée de perchlorure de fer n'a qu'une utilité contestable, suivant M. Trousseau.

Le nitrate d'argent en solution ou en crayon, l'alun en poudre, le crayon de sulfate de cuivre, etc., sont très-utiles, mais lorsque les fausses membranes ont peu d'épaisseur ou d'étendue. Les surfaces paraissent moins utilement modifiées par l'acide chlorhydrique et le nitrate d'argent quand on les emploie exclusivement pendant plusieurs jours de suite. Il est bon de cesser cette cautérisation énergique, d'insuffler de l'alun ou de toucher légèrement les surfaces malades avec le crayon de sulfate de cuivre, puis le lendemain de reprendre la cautérisation. On voit alors une amélioration rapide.

L'insufflation, de deux à quatre fois par jour, de la poudre suivante produit de très-bons résultats :

℞ Tannin en poudre.	1	partie.
Alun en poudre.	2	—
Mêlez exactement.		(TROUSSEAU)

M. Trousseau a employé le tannin dans l'appareil à pulvérisation de l'eau, suivant le procédé de M. Sales-Girons. Un jet d'eau pulvérisée porte, au fond de la gorge, le tannin qui se dépose sur toutes les parties malades.

On a proposé encore, contre la diphthérie pharyngée, non-seulement les acides les plus énergiques, mais le fer rouge, les scarifications et l'ablation des amygdales.

[1] E. MOYNIER, *Compte rendu des faits de diphthérie observés dans le service de M. le professeur Trousseau pendant le 1er semestre de l'année* 1859, in-8°, p. 25 et suiv.

Digitized by Google

Après l'emploi des caustiques et des modificateurs puissants de la muqueuse pharyngée, viennent prendre place les collutoires et les gargarismes astringents et adoucissants. La glycérine a été récemment mise en usage par MM. Bouchut et Bouillon-Lagrange[1].

Les vomitifs, les révulsifs cutanés ou intestinaux, et beaucoup d'autres moyens sont applicables contre l'angine diphthérique. Je les indiquerai plus loin en parlant du traitement du *croup diphthérique*.

Je note combien il faut être sobre d'émissions sanguines. MM. Bretonneau et Trousseau les ont absolument proscrites en vue des complications ultérieures, et de la tendance de la diphthérie à envahir les piqûres des sangsues et toutes les plaies.

M. le docteur Bouillon-Lagrange[2] a observé une épidémie de diphthérie pendant laquelle il a pu, quoique exceptionnellement, recourir aux émissions sanguines, et on trouve, dans le *Rapport sur les épidémies de* 1852, fait à l'Académie[3], que M. le docteur Dubourg (de Marmande) a également retiré quelques avantages des émissions sanguines, mais d'une manière limitée, et ne constituant en aucune façon une méthode générale de traitement. Si beaucoup de médecins ont vanté les émissions sanguines à l'époque du concours du croup, rappelons-nous que l'angine diphthérique et le croup n'étaient pas alors assez rigoureusement diagnostiqués pour que

[1] *Gaz. hebdom. de méd. et de chir.*, t. VI, p. 422, 1859.

[2] *Loc. cit.*, p. 422, 1859.

[3] *Mémoires de l'Académie de médecine*, t. XVIII, p. CLXXV, 1854.

Digitized by Google

les résultats qu'on a donnés soient acceptés comme probants.

Dans un cas douteux, puisqu'il est possible qu'on ait affaire à une angine non diphthérique, il faut agir résolûment. Pour ma part, j'aimerais bien mieux redoubler de précautions que perdre de vue une fausse membrane qui pourrait, par continuité, gagner le larynx, tandis que par un traitement local elle serait restée limitée, ou aurait été détruite sur place.

Il est toujours utile de soutenir les forces du malade, cette règle est de rigueur et sans exception.

B. Dans l'*angine diphthérique épidémique*, le danger étant beaucoup plus considérable, les indications sont encore plus pressantes à remplir. Il faut : 1° Insister localement sur les topiques, caustiques ou astringents ;

2° Employer une médication générale propre à favoriser le détachement des fausses membranes ou empêcher leur formation ;

3° Soutenir les forces.

Il est certain que la fausse membrane qui tapisse l'arrière-bouche, n'a pas par elle-même un très-grand danger, et c'est la crainte de sa propagation aux voies respiratoires qui la fait détruire sur place. Mais dans le cas d'épidémie, quand on constate que le mal initial est une plaque diphthérique pharyngée, il faut non-seulement détruire la fausse membrane, mais employer aussi les médications qui entravent ou empêchent la formation des productions plastiques et celles qui les détachent rapidement.

Par conséquent, après avoir recherché et constaté

Digitized by Google

quelle est la marche ordinaire de l'épidémie régnante, si elle se propage aux voies aériennes ou si elle reste limitée au pharynx, si elle a une tendance à plonger les malades dans l'adynamie ; on agira en conséquence.

M. Trousseau prescrit le quinquina sous forme de sirop ou de vin. Il donne aussi à ses malades une infusion de café noir dans laquelle on délaye :

℞ Poudre de quinquina calisaya. . . . 4 grammes
(pour une journée).

Le perchlorure de fer, administré à l'intérieur comme tonique, est employé de la manière suivante :

℞ Perchlorure de fer officinal. . . . 4 à 6 grammes.
Sirop simple. . . . . 40 —
(pour une journée). (Trousseau.)

Lorsqu'on fait des insufflations de tannin, il faut ne pas donner aussitôt le fer, parce qu'il se produirait une combinaison de tannate de fer qui a peu de propriétés actives[1].

En examinant les médicaments à employer contre le croup diphthérique, nous parlerons de diverses substances (sulfure de potasse, calomel, polygala, etc., etc.), qui ont été préconisées pour la médication générale.

C. Quand l'*angine diphthérique épidémique* prend la forme *gangréneuse*, qu'il y a des hémorrhagies et un dévoiement de mauvaise nature, il faut employer avec le traitement topique, les préparations de quinquina, la serpentaire de Virginie, et tous les moyens propres à relever les forces.

[1] E. Moynier, *loc. cit.*, p. 37.

Digitized by Google

Diphthérie laryngée et trachéenne, croup diphthérique. Nous rappellerons ce que nous avons dit (p. 360) sur les distinctions si importantes du croup diphthérique avec symptômes généraux, ou croup infectieux, et du croup simple diphthérique, non accompagné d'autres symptômes d'empoisonnement. Ces deux formes de la diphthérie laryngée doivent aussi être distinguées du croup non diphthérique ; toutes les deux nécessitent l'emploi de moyens prompts et une grande vigilance. On doit leur opposer un traitement médical et prévoir l'opportunité d'un traitement chirurgical. Le croup non diphthérique primitif guérit souvent sans moyens énergiques et la trachéotomie remédie parfaitement à l'asphyxie en pareil cas.

Le traitement qui va être exposé, se divise naturellement en deux parties : I, traitement médical ; II, traitement chirurgical.

I. *Traitement médical.*

Le traitement médical doit être fait avec mesure et en vue de la possibilité de l'intervention chirurgicale. Il est par conséquent très-important de ne point affaiblir le malade et de prendre en considération de premier ordre *la période* à laquelle le croup est arrivé (*voy.* p. 406). C'est dans la première et la deuxième période que le traitement médical a le moins de chances d'insuccès, la troisième étant, en quelque sorte, la période chirurgicale.

Soit que la diphthérie du larynx ait débuté par une angine pseudo-membraneuse, soit que les accidents laryngés soient primitifs, il faut combattre le croup dès l'apparition

Digitized by Google

des premiers symptômes et, en même temps que le mal local, traiter la maladie générale.

MM. Rilliet et Barthez ont tracé en cinq articles ou propositions la conduite à tenir dans les cas de croup; on consultera avec fruit leur ouvrage[1]. Pour nous qui ne donnons ici qu'un résumé du traitement, nous rapporterons à trois indications principales les divers moyens qui vont être examinés.

1° Provoquer l'expulsion des fausses membranes et favoriser leur dissociation et leur destruction;

2° S'opposer à leur production ultérieure et limiter leur extension;

3° Obtenir l'arrivée de l'air extérieur dans les poumons quand l'asphyxie croupale est imminente.

Les soins hygiéniques doivent constamment préoccuper le médecin, car, sans eux, la médication la mieux ordonnée pourrait échouer. La diète ne sera prescrite que si la fièvre est intense, mais, dans le plus grand nombre des cas, on permettra une alimentation réparatrice. La médication interne sera suspendue quelque temps avant l'ingestion des aliments et pendant la digestion. Le lieu où le malade se trouve placé sera très-aéré et modérément chauffé[2].

Emploi des topiques, cautérisation laryngée. Les topiques liquides caustiques ou styptiques portés au bout d'une baleine terminée par une éponge, ont été popularisés par

[1] *Traité clin. et prat. des maladies des enfants*, t. I, p. 304 et 305, 1853.

[2] Rilliet et Barthez, *loc. cit.*, p. 319.

Digitized by Google

MM. Bretonneau et Trousseau. Il faut placer l'éponge, imbibée modérément du liquide, sous l'épiglotte, et l'exprimer légèrement. Les caustiques employés de préférence sont l'acide chlorhydrique pur ou étendu, une solution concentrée de nitrate d'argent dans trois fois son poids d'eau distillée, ou plus étendue avec :

℞ Eau distillée.		30 grammes.
Nitrate d'argent.	1 à 6	—

On a renoncé généralement à l'acide sulfurique, au nitrate acide de mercure, au fer rouge, etc.

Les topiques pulvérulents (poudre d'alun, de calomel, chlorure de chaux, etc.) peuvent être aspirés, ou insufflés, ou projetés au moyen de l'appareil pulvérisateur de l'eau de M. Sales-Girons. Les topiques gazeux (vapeurs d'acide chlorhydrique et de chlore) peuvent être aspirés ou insufflés, mais leur usage est bien moins important que celui des topiques liquides ou pulvérulents.

L'emploi du tannin et de l'alun comme topiques, au moyen du cathétérisme du larynx, suivant le procédé de M. Loiseau (de Montmartre), a produit de bons résultats, quoiqu'il n'ait pas réalisé toutes les espérances de son auteur[1]. L'action du tannin est évidente et favorable[2], mais l'amélioration générale est loin de suivre toujours celle de l'état local.

Vomitifs, purgatifs, kermès. Les *vomitifs* ont été administrés, dans un très-grand nombre de cas, avec une in-

[1] E. Barthez, *Rapport sur le traitement de l'angine couenneuse et du croup par le procédé de M. Loiseau de Montmartre.* (Bull. de la Société médicale des hôpitaux de Paris, t. IV, p. 475 et suiv., 1860.)

[2] E. Barthez, *loc. cit.*, p. 479, note.

Digitized by Google

contestable utilité, en faisant rejeter au malade les fausses membranes décollées, ou bien, peut-être, en produisant dans l'économie une secousse qui favorise le détachement des fausses membranes [1].

La plupart des auteurs qui ont écrit sur le croup ont vanté l'action des vomitifs, et très-souvent ils constituent la partie véritablement efficace de plusieurs traitements institués contre la diphthérie du larynx.

Mais le choix du vomitif n'est pas indifférent. Il faut choisir celui qui, en agissant presque exclusivement sur l'estomac, ne détermine que rarement la diarrhée et la prostration des forces et qui peut être le plus impunément renouvelé. L'ipécacuanha réunit surtout ces qualités et c'est aujourd'hui presque le seul en usage à l'hôpital des Enfants [2].

℞ Ipécacuanha en poudre. . . 0,75, 1 gr. à 1 gr. 50
Soit seul, soit avec addition de :
Tartre stibié. 0,05
Dans un julep de . . . . 60 à 120 gr.
A prendre par cuillerées de quart d'heure en quart d'heure.

L'utilité de l'ipécacuanha a été reconnue. Cependant, je ne pense pas qu'on doive adopter l'opinion exclusive de M. Millard, qui rejette absolument le tartre stibié comme provoquant des phénomènes graves et cholérifor-

[1] Un des travaux les plus récents sur l'action *des vomitifs dans le croup*, est celui de M. Quissac (*Montpellier médical*, t. IV, p. 127 et suiv.). On remarquera que l'honorable auteur n'est pas très-hardi dans leur emploi.

[2] A. Millard, *De la trachéotomie dans le cas de croup* (Thèses de Paris, 1858, n° 270, p. 53).

Digitized by Google

mes. Le tartre stibié offre l'avantage d'agir par petites doses, mais il faut surveiller son action et ne le donner qu'à des malades vigoureux.

Après ces deux vomitifs principaux, viennent le sulfate de cuivre et de zinc.

On avait attribué au premier une sorte de vertu spécifique que malheureusement il ne possède pas. Il agit comme vomitif et doit être employé comme tel :

℞ Sulfate de cuivre.	0,20 à 0,50	
Eau.	60 grammes.	
Sirop simple.	30 —	(Trousseau.)

A faire prendre à un enfant en quatre fois, de dix en dix minutes.

Le polygala sénéga est à peu près tombé en désuétude ; il a une action non point spécifique, mais bien vomitive et purgative. Il agissait surtout en favorisant l'expulsion des fausses membranes.

℞ Polygala sénéga.	15 grammes.
Eau.	240

Faites bouillir jusqu'à réduction à 120 gr. (J. Archer.)
Donnez par cuillerées à café toutes les heures.

ou bien :

℞ Polygala sénéga pulv. .	0,20 gr.	en une fois. (Valleix.)
Eau.	4	

A la suite des vomitifs qui, par les secousses qu'ils impriment à l'organisme, peuvent détacher ou entraîner les fausses membranes, on peut placer les *sternutatoires*, inusités aujourd'hui, mais auxquels on avait attribué quelques guérisons.

L'action des *purgatifs* a paru plutôt nuisible qu'utile dans le croup diphthérique grave. On pourrait cependant

Digitized by Google

ne pas négliger ce moyen qui, dans les cas légers, produit une révulsion utile. Les lavements vinaigrés ont été vantés par Autenrieth.

Le *kermès* paraît utile à MM. Rilliet et Barthez après l'action des vomitifs[1].

℞ Julep.	60 grammes.
Kermès.	0,5 à 0,10 centig.

Par cuillerées à café d'heure en heure.

Révulsifs, vésicatoires, etc. Les révulsifs employés sur le cou ou loin du siége du mal ont compté de nombreux partisans. M. Bretonneau voulait une révulsion plutôt rubéfiante que vésicante.

Les sinapismes, les pédiluves sinapisés ont rendu des services, mais surtout à la première période. MM. Rilliet et Barthez citent le fait d'une guérison inespérée par suite de l'enveloppement du malade dans un drap trempé dans une forte infusion de moutarde[2]. Marteau de Grandvilliers louait beaucoup l'emploi des ventouses; je n'ai vu ce moyen indiqué par aucun auteur depuis lui.

Les vésicatoires paraissent devoir être absolument proscrits. Ils n'agissent qu'en dénudant le derme, et ils exposent à tous les accidents de la diphthérie cutanée qui vient épuiser les forces du malade; ils sont rejetés à l'hôpital des Enfants[3].

La révulsion intestinale modérée a aidé peut-être à quelques succès.

[1] Rilliet et Barthez, *loc. cit.*, p. 320.

[2] *Loc. cit.*, p. 318.

[3] A. Millard, *loc. cit.*, p. 53.

Digitized by Google

Chlorate de potasse et de soude, brôme. Le chlorate de potasse que nous avons trouvé si efficace contre la stomatite ulcéro-membraneuse, et que M. Blache a remis en honneur [1], ne paraît pas devoir être aussi utile dans la vraie diphthérie. Mais si le chlorate de potasse n'a pas répondu à toutes les espérances que l'on avait conçues à son égard dans le traitement du croup, ce n'en est pas moins un médicament non dangereux, et qu'on peut employer comme adjuvant dans les cas de moyenne intensité. Je l'ai fait moi-même (p. 386), en accordant la première place à la médication topique.

℞ Julep.	90 grammes.	
Chlorate de potasse. . .	1 à 4 grammes	pour un enfant.
et.	4 à 8 —	pour un adulte.

M. Noël Guéneau de Mussy a eu la pensée de recourir au chlorate de soude [2], qui est d'une administration beaucoup plus commode que celle du chlorate de potasse. Ce dernier sel est peu soluble tandis que le chlorate de soude est doué d'une très-grande solubilité. Il serait facile de donner, sous un petit volume, des doses concentrées de chlorate de soude, dont le goût est d'ailleurs moins désagréable que celui du chlorate de potasse.

[1] *Voy.* ISAMBERT, *Études chimiques, physiologiques et cliniques sur l'emploi thérapeutique du chlorate de potasse spécialement dans les affections diphthériques* (Thèses de Paris, 1856, n° 88).

L'iodate de potasse a été essayé par MM. Demarquay et Gustin dans la diphthérie, la stomatite mercurielle, etc. (*Gaz. hebd.*, t. v, p. 537, 1858).

[2] *Journal de pharmacie et de chimie*, t. XXXIII, p. 76, 1858, et *Gaz. hebd.*, t. v, p. 577, 1858.

Digitized by Google

MM. Guéneau de Mussy et E. Barthez ont reconnu que l'action dissolvante du chlorate de soude sur les fausses membranes est très-marquée.

Le brôme et le bromure de potassium ont été fort vantés[1] par M. Ozanam, qui a administré l'eau bromurée de la manière suivante :

℞ Potion gommeuse.	150 grammes.
Eau bromurée ou bromure de potassium.	0,05 à 0,50 centig.

(OZANAM.)

M. le docteur Zimmermann[2] attache la plus grande importance à l'emploi de l'eau iodurée et bromurée de Heilbrunn (source Adélaïde). Il la donne comme médicament et comme boisson. Il fait usage extérieurement d'une teinture d'iode iodo-bromurée qu'il applique avec un pinceau autour du cou au début de l'angine couenneuse, de deux en deux heures ou de trois en trois heures.

Eau d'Adélaïde, n° 2.

Bicarbonate de soude saturé. . . .	10 grammes.
Sel marin.	10 —
Iodure de potassium.	3 —
Bromure de potassium.	0,75
Eau filtrée.	1000 —

[1] *Comptes rendus hebdom. de l'Acad. des sciences*, t. XLII, p. 1014, 1856. — *Mémoire sur l'action curative et prophylactique du brôme contre les affections pseudo-membraneuses*, in-8°, 1859.

[2] W. ZIMMERMANN, *L'angine couenneuse et le croup*, in-8°, 1860. Les guérisons par l'eau d'Adélaïde me paraissent avoir besoin de confirmation, mais je regrette de n'avoir reçu qu'au dernier moment le mémoire de M. Zimmermann, qui renferme beaucoup de faits.

Digitized by Google

Teinture d'iode iodo-bromurée.

Iode pur.	12	grammes.
Alcool rectifié à 95°.	125	—
Iodure de potassium.	4	—
Bromure de potassium.	2	—
Eau distillée.	15	—

Mercuriaux. Les préparations mercurielles ont été données dans le croup et les manifestations diphthériques, parce qu'on leur attribuait la propriété de diminuer la plasticité du sang et de favoriser l'absorption des produits plastiques. On a employé le calomel soit seul, ou bien (et plus souvent) en même temps qu'on faisait des frictions avec l'onguent napolitain, ou bien encore associé à l'alun.

M. Trousseau avait dit, en 1836 : « Je n'hésite pas à proclamer que la médication mercurielle ne nuit guère moins au succès de l'opération que les émissions sanguines. » L'honorable professeur n'est plus aujourd'hui si opposé au calomel, et il le donne quelquefois, mais avec de grandes précautions.

M. Millard dit que ce moyen (le calomel) « si pompeusement vanté autrefois, a perdu tout crédit à l'hôpital des Enfants. »

Il me semble, en envisageant sans idée préconçue les faits dans lesquels la médication mercurielle a été mise en usage, que le calomel peut rendre des services s'il est convenablement employé et si on a soin de ne pas laisser s'établir une salivation intense.

[1] A. Millard, *Thèse citée*, p. 52.

Digitized by Google

M. Miquel d'Amboise donne le calomel et l'alun alternés, de deux en deux heures, par paquets de 0,10 centigrammes incorporés dans du miel, et il a obtenu des succès[1] dans lesquels l'alun doit être compté pour une bonne part.

On peut encore donner toutes les heures une cuillerée des deux mixtures suivantes, l'une alternant ainsi avec l'autre et chacune se trouvant administrée toutes les deux heures.

1° ℞	Alun.	10 grammes.
	Miel.	30 —
2° ℞	Calomel.	1 gramme.
	Miel.	30 —

Par demi-cuillerée ou par cuillerée à café toutes les deux heures[2].

Les frictions avec l'onguent napolitain, sur les côtés du cou ou les aines, faites plusieurs fois et au début de l'affection, à la première période, n'auraient d'utilité réelle, que si elles ne provoquaient pas la salivation, et dans les cas où le calomel ne pourrait être administré. Dans ces circonstances, MM. Rilliet et Barthez[3] n'hésitent pas à les prescrire.

Sulfure de potasse, sels alcalins, eau froide. Le sulfure de potasse a été tour à tour prôné et décrié. Son administration ne peut pas être suivie de véritables accidents

[1] J.-F. Miquel (d'Amboise), *De la diphthérite*, lettre adressée à Messieurs de la Société médicale d'Indre-et-Loire, etc., p. 20, 32, 1848.

[2] E. Moynier, *loc. cit.*, p. 15 et 16.

[3] Rilliet et Barthez, *loc. cit.*, p. 321, 5° et 6°.

Digitized by Google

entre des mains exercées. C'est un médicament fréquemment employé à Genève.

℞ Foie de soufre. . . . . 0,05 à 10 centig.
A prendre toutes les deux heures, soit en poudre, soit dans un looch. (RILLIET et BARTHEZ.)

Les sels alcalins, parmi lesquels nous citerons les sous-carbonates d'ammoniaque, le chlorhydrate d'ammoniaque, le bicarbonate de soude, le bicarbonate de potasse, le chlorure de soude, l'eau de Vichy, etc., ont été préconisés comme des antiplastiques, comme diffluents du sang et s'opposant à la formation des fausses membranes.

Je crois qu'il ne faut pas fonder sur leur emploi trop d'espérances; ils ne peuvent avoir d'utilité que dans quelques cas déterminés et assez légers.

Les affusions froides, l'emploi *intus* et *extra* de l'eau ont, dit-on, procuré des succès dans des cas désespérés.

Émissions sanguines. J'ai rejeté, en dernier lieu, l'emploi des émissions sanguines. Aujourd'hui que la diphthérie est rigoureusement étudiée, il est certain que cette affection spécifique ne peut être guérie par le moyen qui réussit dans les inflammations franches, par les émissions sanguines générales ou locales, par les sangsues, qu'on a tant préconisées cependant contre le croup. La confiance exagérée que quelques praticiens ont conservée pour les émissions sanguines, provient de ce qu'ils ont regardé comme identiques toutes les affections croupales quelle que soit leur nature. MM. Bretonneau et Trousseau ont montré le danger et l'inutilité des émissions sanguines. M. Millard, écho de l'opinion générale à l'hô-

Digitized by Google

pital des Enfants, « les accable, ainsi que les vésicatoires, de malédictions. » MM. Rilliet et Barthez, MM. Dubourg (de Marmande), Bouillon-Lagrange, etc., ne leur trouvent qu'une utilité limitée. (*Voy.* p. 389.)

Le *traitement général* par l'emploi des toniques et d'une alimentation réparatrice est des plus importants. Les toniques tels que le quinquina sous ses préparations diverses, le sulfate de quinine, le café, les préparations ferrugineuses (*voy.* p. 391) doivent ne jamais être négligés. Il faut soutenir le malade malgré l'inappétence et le refus des aliments.

En résumé, le traitement médical le plus approprié au croup diphthérique nous paraît être, pour l'état local, l'emploi des topiques, caustiques et astringents ; pour l'état général, si utile à relever, l'emploi des toniques et l'alimentation.

Les moyens divers de traitement que nous avons énumérés ne doivent être considérés que comme des adjuvants.

II. *Traitement chirurgical.*

Je suis de ceux qui pensent que la trachéotomie est d'une incontestable utilité dans le traitement du croup diphthérique. Les faits me paraissent avoir victorieusement répondu à l'opinion contraire ; les débats qui ont eu lieu à l'Académie de médecine et à la Société médicale des hôpitaux, au sujet de cette précieuse ressource pour remédier à l'asphyxie croupale laryngée, ont tranché la question en faveur de la trachéotomie.

Digitized by Google

Cathétérisme du larynx et tubage de la glotte. Il a été proposé pour venir en aide à la médication topique et pour suppléer ou pour éviter la trachéotomie, deux moyens empruntés à la chirurgie dont je ne dirai que peu de mots : ce sont le cathétérisme du larynx et le tubage de la glotte [1].

Le cathétérisme du larynx au moyen d'une baleine terminée par une éponge, moyen employé par Green (de New-York) est moins parfait que celui qui a été imaginé par Dieffenbach et par M. Loiseau (de Montmartre). Ce dernier, au moyen d'un anneau métallique protégeant les deux premières phalanges de l'index gauche, fait pénétrer ce doigt jusqu'à ce qu'il ait relevé l'épiglotte du malade. L'autre main au moyen d'une cuvette métallique placée au bout d'une tige et remplie de nitrate d'argent, ou bien au moyen d'un tube creux, cautérise ou fait pénétrer dans le larynx des substances astringentes en poudre. Il a pu encore détacher les fausses membranes et les extraire avec des pinces ou des curettes appropriées.

Les procédés de M. Loiseau (de Montmartre) ne doivent pas être rejetés, car ils peuvent rendre des services

[1] *Voy.* dans le *Bulletin de l'Académie de médecine* les communications et les lectures de MM. Loiseau, Bouchut, etc., et les *Rapports* de M. Trousseau (à partir du 17 mars 1857 jusqu'au 25 janvier 1859, jour de clôture de la discussion sur le second rapport, dont la lecture avait commencé le 2 novembre 1858).

Voy. dans les *Comptes rendus hebdomadaires de l'Académie des sciences* les lectures et les communications faites à partir du 2 mars 1857 sur le cathétérisme du larynx, sur le tubage de la glotte, la mortalité du croup, sur l'anesthésie et l'albuminurie diphthériques, etc.

Digitized by Google

en permettant de porter des médicaments jusque dans le larynx et la trachée[1].

Le tubage de la glotte que M. Bouchut a présenté à l'Académie de médecine et à l'Institut, et pour lequel il a combattu devant la Société médicale des hôpitaux[2], n'a encore rallié que peu de sympathies[3].

Trachéotomie. Les *indications* et les *contre-indications* de la trachéotomie, se trouvent dans la plupart des ouvrages sur les maladies des enfants, entre autres dans l'excellent livre de MM. Rilliet et Barthez (t. I, p. 337).

Je tiens cependant à rapporter ici les recherches que M. le docteur E. Barthez vient de faire paraître sur les *Résultats comparés du traitement du croup par la trachéotomie et par les moyens médicaux pendant les années* 1854 *à* 1858[4]; recherches pleines d'actualité, et témoignant d'un esprit observateur et consciencieux.

Je les ferai suivre des principaux détails de l'opération que j'emprunterai à la *Thèse* de M. le docteur Millard et au *Compte rendu* de M. le docteur Moynier. On aura ainsi l'état actuel de la trachéotomie à l'hôpital des Enfants et à l'Hôtel-Dieu.

M. Barthez établit avec un grand soin (*loc. cit.*, p. 760) les caractères du croup diphthérique simple et du croup

[1] *Voy.* le *Rapport de M. E. Barthez* dans le Bulletin de la Société médicale des hôpitaux de Paris (t. IV, p. 475 et suiv., 1860).

[2] *Voy.* le *Bulletin de la Société médicale des hôpitaux de Paris*, t. IV, p. 137 à 222, 1859.

[3] *Voy.* les conclusions de la discussion, *loc. cit.*, p. 222.

[4] *Gazette hebdomadaire de méd. et de chir.*, t. VI, nos 48, 49 et 50, 1859.

Digitized by Google

infectieux. Il énumère les symptômes, qui témoignent de l'empoisonnement diphthérique généralisé, soit qu'ils apparaissent à l'état isolé ou qu'ils soient réunis. Il signale aussi un fait important, c'est que bien souvent les signes infectieux généraux ne surviennent que dans le cours de la maladie, à la seconde ou à la troisième période. Il tient compte des phénomènes d'intoxication avant ou après la trachéotomie.

L'indication principale de la trachéotomie ne varie pas. Si le malade s'asphyxie, il faut opérer, mais l'on doit se tenir en garde contre l'intoxication qui pourra se révéler peu après l'opération (p. 761).

Le point capital, le nœud de la question pratique, consiste à reconnaître l'intoxication apparente. Sur 55 malades qui l'ont présentée, M. Barthez compte 7 guérisons; sur 64 malades placés dans des conditions contraires, il a obtenu 27 guérisons.

L'honorable auteur distingue très-soigneusement les *périodes du croup*. Il les établit ainsi :

Première période. Elle commence au moment de l'apparition des symptômes laryngés (que le croup ait commencé par le pharynx ou le larynx); elle est marquée par de l'enrouement, de la toux rauque ou stridente, du bruit particulier et perceptible à distance produit par le passage difficile de l'air à travers la glotte, etc. (p. 761).

Deuxième période. Le premier accès de suffocation indique le début de la seconde période. Dans les cas rares où ce symptôme spasmodique manque, la diphthérie s'établit et s'accroît graduellement, mais avec plus ou moins de rapidité; alors le passage de la première à la

Digitized by Google

deuxième période est mal tranché et seulement marqué par l'établissement d'une dyspnée continue, symptôme qui établit l'existence de la deuxième période.

Troisième période. C'est la dyspnée continue, avec commencement d'asphyxie, qui a servi à M. Barthez pour caractériser la troisième période : lèvres violettes, teinte du visage et de la peau pâle et grise ou violette ; voix et toux éteintes, accès de suffocation presque continus; orthopnée presque incessante ou bien le malade tombe dans la résolution sans cesser de s'asphyxier. A ce moment, il est arrivé à la fin de la troisième période, la mort peut survenir très-rapidement (*loc. cit.*, p. 761).

A ces périodes qui représentent le degré de dyspnée et d'asphyxie croupales, il faut joindre l'intoxication qui suit sa marche particulière (p. 762). La grande difficulté est de faire la part des symptômes de l'intoxication et des symptômes d'asphyxie. C'est à ces derniers seulement que la trachéotomie peut remédier.

M. Barthez a vu que le croup diphthérique ne dépasse pas quelquefois la première période. Pendant celle-ci, il se borne aux soins médicaux et n'opère pas. Il a vu, quoique exceptionnellement (*loc. cit.*, appendice, p. 794), des enfants intoxiqués guérir à la première période. Ils guérissent généralement quand l'intoxication ne s'est pas montrée (p. 774 et 794).

A la deuxième période, le croup diphthérique peut assez souvent être guéri par les moyens médicaux (p. 774). Mais il ne faut point repousser l'opération, car le croup traité médicalement est loin de s'arrêter au début de la troisième période; au contraire, lorsqu'on

Digitized by Google

opère, on supprime cette troisième période si souvent mortelle.

M. Barthez conclut : 1° que, dans la seconde période du croup, la trachéotomie réussit et a plus de chances de succès que le traitement médical, s'il y a intoxication apparente, même chez les enfants de 2 ans et que, au contraire, si l'intoxication n'est pas apparente, l'avantage reste au traitement médical, surtout pour les enfants les plus jeunes.

2° Si le croup est infectieux, il est préférable d'opérer dans la seconde période, quel que soit l'âge de l'enfant; que, si le croup n'est pas évidemment infectieux, il est convenable d'essayer le traitement médical, et d'attendre, pour opérer, la fin de cette seconde période, surtout si l'enfant est jeune (p. 775).

Le croup ne peut guérir que très-exceptionnellement à la troisième période par les moyens médicaux; M. Barthez a toujours opéré, et il a obtenu des succès qui, pour être rares, n'en sont pas moins importants (p. 792). Il n'a vu guérir aucun des malades avec intoxication antérieure à l'opération, et la conclusion générale (p. 795) est que, plus l'opération est tardive et moins sont grandes les chances de guérison, surtout lorsque les symptômes d'intoxication sont évidents.

Trachéotomie, précautions à prendre et manuel opératoire. Avoir le soin d'opérer, en étant très-éclairé par la lumière du jour, n'opérer à la lumière artificielle qu'avec obligation absolue. L'opérateur doit être placé à droite du malade.

Placer le malade sur un matelas étroit, de manière que l'opérateur et l'aide ne soient pas éloignés l'un de l'autre, les

Digitized by Google

épaules doivent reposer sur un coussin solide de façon à ce que le cou soit bien tendu et que la trachée soit saillante.

Explorer avec soin la région du cou et déterminer exactement la place du cartilage cricoïde.

L'opérateur ne saurait apporter trop d'attention à ne pas s'écarter de la ligne médiane. L'incision de la peau doit commencer au niveau du bord supérieur du cartilage cricoïde, elle sera plus tôt trop longue que trop courte sans descendre néanmoins sur la fourchette sternale.

Tant qu'il n'y a pas de veines ouvertes on doit procéder lentement. On ne lie point les veines, on les comprime avec les doigts, l'ouverture de la trachée est le meilleur hémostatique.

L'opérateur ne doit, le plus ordinairement, intéresser que la trachée en se rapprochant le plus possible du cartilage cricoïde; la trachée doit être sentie avec le doigt, puis dénudée avec le bistouri avant d'être incisée. On doit faire une incision de 1 centimètre et demi au moins; puis on place le dilatateur.

Si l'hémorrhagie continue après l'ouverture de la trachée, on se hâtera de mettre la canule, sans cela on laisse le dilatateur en place; on fait asseoir le malade, on tâche de favoriser l'expulsion du sang et des fausses membranes en saisissant ces dernières avec des pinces, si elles se présentent à l'ouverture de la trachée ou au fond de la plaie.

On introduira la plus forte canule possible.

Les *soins consécutifs* sont des plus importants. A l'exemple de M. Millard, nous les divisons en soins locaux, donnés à la plaie de la trachée, et en soins généraux donnés à l'alimentation, au régime et à l'hygiène du malade.

Digitized by Google

Soins locaux. Pour favoriser l'enlèvement des mucosités et le nettoiement de la canule, on ne fera usage que de canules doubles.

Le cou doit être constamment entouré d'une cravate destinée à entretenir une atmosphère humide et tiède au-devant de la canule ou de la plaie. M. Trousseau se sert de cravates en toile, renfermant dans leur épaisseur de la flanelle, et ces cravates doivent envelopper le cou en descendant jusque sur le haut de la poitrine et remontant sur le menton de façon que l'air ne traverse plus cette cravate, mais arrive par les côtés du cou. Les anneaux, en saillie, de la canule interne écartent assez la cravate pour assurer l'arrivée de l'air.

La canule devra toujours être munie d'une rondelle de taffetas ciré. Quel que soit l'état de la plaie, elle doit être cautérisée avec le nitrate d'argent pendant les trois ou quatre premiers jours. Ce traitement préventif des accidents sur la plaie est d'une importance majeure.

L'écouvillonnement est proscrit. Les instillations ne sont pas utiles (*Thèse citée*, p. 75). Je ne partage pas entièrement l'opinion de M. Millard et je n'hésiterais pas à instiller soit de l'eau pure et tiède, soit une faible dissolution de chlorate de soude, à l'exemple de M. Barthez. Ces instillations, dans certains cas, me paraissent utiles pour aider à la sortie des fausses membranes.

La canule doit être changée vingt-quatre heures au plus tard après l'opération et souvent plus tôt. Quelquefois la canule enlevée permet le rejet par la plaie de fausses membranes qui ne sortiraient pas si elle était en place. On aura soin d'éviter la compression de la mu-

Digitized by Google

queuse trachéenne par une canule trop peu courbée; on préviendra ainsi des ulcérations dangereuses[1].

Il faut maintenir la plaie dans un grand état de propreté, et réprimer les végétations avec le crayon de nitrate d'argent; au contraire, si la plaie est blafarde et grisâtre, il faut l'exciter, au moyen de lotions, avec une décoction de ratanhia, de jus de citron, etc.

Une fois l'opération finie, on ne s'occupe plus ordinairement de la pharyngite primitive, à moins de symptômes spéciaux présentés dans cette région.

Soins généraux. L'alimentation des opérés de la trachéotomie pour le croup diphthérique doit être extrêmement importante aux yeux du médecin. M. le professeur Trousseau a beaucoup insisté sur l'alimentation réconfortante. Au besoin, il faut recourir à la contrainte quand l'enfant refuse de manger et même ne pas négliger l'emploi d'une sonde œsophagienne quand le croup s'accompagne de paralysie du voile du palais ou du pharynx.

Dans les premiers jours de l'opération, le lait, les jaunes d'œufs, les potages, la crème, conviennent chez les enfants; plus tard, les œufs, le poisson, les viandes diverses peuvent être données au goût du malade. Il est indispensable de faire prendre des aliments plutôt demi-solides que liquides à cause de l'entrée facile de ceux-ci dans le larynx.

En même temps que l'alimentation, le médecin surveillera la médication qu'il croira la plus propre à relever

[1] H. Roger, *Archiv. gén. de médecine*, 5e série, t. XIV, p. 191 et 202, 1859.

Digitized by Google

l'état général ou à le maintenir, c'est ainsi que le sirop, l'extrait mou de quinquina, les préparations de fer, le chlorate de potasse, peuvent être utilisés.

La température de la chambre de l'opéré sera surveillée avec soin et maintenue de 14 à 17 degrés. On évitera avec une prudence excessive toute cause de refroidissement.

L'ablation de la canule se fera le plus tôt possible. Mais on ne peut déterminer à l'avance l'époque où on pourra la retirer ; on procédera en tâtonnant pour savoir si l'enfant peut respirer librement sans elle.

Diphthérie nasale, coryza diphthérique. Le coryza diphthérique est rarement primitif. Souvent il est secondaire et lié à une diphthérie de la pire espèce. La diphthérie nasale est une des formes les plus graves, une de celles qui témoignent le plus de l'état général ou infectieux. La diphthérie nasale d'abord limitée en apparence s'accompagne bientôt d'accidents adynamiques.

Le traitement consiste à débarrasser les fosses nasales des productions qui gênent la respiration, à changer le mode de l'inflammation spécifique et à l'empêcher de s'étendre au loin.

On absterge le liquide qui s'écoule des fosses nasales, puis on injecte des liquides cathérétiques : solution de nitrate d'argent[1], de sulfate de cuivre, de tannin, de perchlorure de fer, eau alunée, etc. On peut encore, avec un pinceau, porter les liquides dans les fosses nasales.

Je n'hésiterais pas à prescrire le chlorate de soude ou le chlorate de chaux dissous dans l'eau distillée.

[1] *Voy.* un exemple de guérison, 1er *fait*, p. 323.

Digitized by Google

On peut employer aussi les topiques pulvérulents, la poudre d'alun et de tannin, le chlorate de potasse pulvérisé, soit en insufflations, soit au moyen de l'appareil pulvérisateur de l'eau de M. Sales-Girons.

On peut encore enduire le dessous du nez d'une pommade pour en empêcher l'excoriation, ainsi que celle des lèvres, par les liquides sanieux qui s'écoulent. On peut faire pénétrer dans l'intérieur des narines une pommade au calomel, au précipité rouge, etc.

Diphthérie palpébrale et oculaire. Le traitement opposé à cette forme très-redoutable et très-maligne de la diphthérie a consisté en des cautérisations avec le nitrate d'argent, et en lavages à grande eau. La vue a été perdue ou très-compromise dans la majorité des cas.

Diphthérie génitale et anale. Les soins de propreté les plus minutieux et les cautérisations les plus énergiques des surfaces couenneuses avec la solution de nitrate d'argent, de sulfate de cuivre, de perchlorure de fer, etc., n'ont pas toujours triomphé des accidents consécutifs à l'empoisonnement général diphthérique, mais ils débarrassent les malades des symptômes locaux.

On peut encore recouvrir les surfaces envahies avec une couche épaisse de poudre de quinquina, de poudre d'alun, de calomel. On emploiera les pommades de calomel, de précipité rouge, de tannin ou de ratanhia, et les solutions de chlorate de potasse ou de soude.

L'éponge imbibée d'eau chlorurée suivant le procédé de M. le docteur Hervieux et maintenue sur les parties malades devrait être essayée. (*Voy.* p. 411.)

Digitized by Google

Diphthérie cutanée. La diphthérie sous cette forme particulière est limitée à la peau, ou, au contraire, elle est généralisée sur les muqueuses et sur le tégument externe. Dans ce dernier cas, les moyens les plus énergiques échouent très-souvent contre un empoisonnement qui a envahi l'économie tout entière, et que caractérise l'anéantissement des forces.

Les fausses membranes peu épaisses et paraissant localisées peuvent être avantageusement combattues par l'alun en poudre, par les solutions ou les pommades que j'ai indiquées précédemment. Le crayon de sulfate de cuivre agit très-bien sur les fausses membranes minces.

M. le professeur Trousseau cautérise énergiquement les fausses membranes épaisses, une ou deux fois par jour, avec le crayon de nitrate d'argent, et dans les régions où se trouvent les plis du tégument, il se sert d'une solution concentrée de ce sel. Le perchlorure de fer concentré n'a pas produit d'aussi bons résultats que le nitrate.

S'il y a autour de la plaie une vive rougeur inflammatoire, on la combattra par un cataplasme émollient.

M. le docteur Hervieux a préconisé l'emploi d'une éponge trempée dans l'eau chlorurée (une partie de chlorure de chaux liquide pour six parties d'eau) recouverte d'une toile cirée pour empêcher l'évaporation. On renouvelle l'éponge quatre à cinq fois par jour. M. Hervieux se loue beaucoup de cette pratique[1].

Les manifestations cutanées de la diphthérie se sont

[1] E. Hervieux, *Thèse pour l'agrégation*, 1860, p. 64 et 65.

Digitized by Google

rapidement modifiées, puis guéries, avec les lotions d'eau bromo-iodurée, d'après M. le docteur Zimmermann[1].

Paralysie diphthérique. Les deux indications principales consistent, dans la paralysie diphthérique :

1° A combattre l'état local ;

2° A rétablir la constitution. L'état général est bien plus important à considérer que la faiblesse musculaire ou que l'état local[2].

En première ligne, par conséquent, on doit placer la médication tonique et reconstituante, les préparations de quinquina ; le vin de quinquina à la dose de 50 à 100 grammes, et l'extrait à la dose de 1 à 4 grammes. On peut encore donner la poudre de quinquina jaune royal dans du café.

Les martiaux sont très-utiles ; M. Trousseau emploie souvent le sirop suivant, dont il fait prendre deux cuillerées chaque jour[3] :

℞ Citrate de fer.	25	grammes.
Ammoniaque liquide.	20	—
Eau.	50	—

Chauffez jusqu'à ce qu'il ne se développe plus de vapeurs ammoniacales.

Ajoutez :

Sirop simple.	950	grammes.

Et mélangez exactement. (TROUSSEAU.)

[1] W. ZIMMERMANN, *L'angine couenneuse et le croup*, in-8°, p. 90, 1860.

[2] *Voy.* E. MOYNIER, *Compte rendu des faits de diphthérie*, etc., p. 77 et suiv. — V.-P.-A. MAINGAULT, *De la paralysie diphthérique*, in-8°, p. 129 et suiv., 1860.

[3] E. MOYNIER, *loc. cit.*, p. 77.

Digitized by Google

Le perchlorure de fer est administré à la dose de 2 à 8 grammes dans un julep; le sirop de perchlorure, à la dose de 40 grammes pour une journée.

Les amers aident au rétablissement en réveillant l'activité des fonctions assimilatrices.

La strychnine excite l'appétit et réveille la contractilité musculaire. M. Trousseau en formule l'emploi de la manière suivante :

℞ Sulfate de strychnine. . . . . 0,05 centig.
Sirop simple. . . . . 100 grammes.

Dix grammes de sirop renfermant 5 millig. de sulfate de strychnine. — On peut le doser ainsi et donner 1 à 3 centig. en 24 heures.

M. Trousseau donne aussi la teinture de noix vomique à la dose que voici :

℞ Teinture de noix vomique. . . 5 à 10 gouttes.

A prendre pendant la journée dans un julep ou du sirop.

Les bains toniques, les bains de mer, l'hydrothérapie, ont rendu de grands services dans la paralysie diphthérique. Leur action est encore aidée par une alimentation substantielle et l'exercice au grand air.

Les frictions stimulantes sèches ou avec un liniment alcoolique et aromatique et surtout l'électricité méthodiquement employée sont les meilleurs moyens pour traiter l'état local.

MUGUET.

Le muguet est, comme nous l'avons dit, lié à un état local ou lié à un état général grave et souvent cachectique de l'organisme.

Digitized by Google

Les indications du muguet léger des enfants sont :

1° D'éloigner les causes qui ont donné naissance à la production du muguet;

2° De faire usage de lotions adoucissantes et de collutoires;

3° De ne point enlever les productions du muguet;

4° D'insister sur le choix d'une bonne nourrice, d'une alimentation réparatrice et bien surveillée.

A. Dans le muguet simple, les collutoires seront simplement mucilagineux avec la décoction de graine de lin, etc., ou bien composés de :

℞ Décoction de guimauve. .	mêlez par parties égales.
— de sauge. . . .	

Le collutoire boraté que nous avons employé chez les malades dont les observations sont rapportées dans la deuxième partie, était composé presque toujours de :

℞ Miel rosat.	parties égales.
Sous-borate de soude. . .	

D'autres fois, et en particulier chez la malade de l'Observation IX, il était composé de la manière suivante :

℞ Décoction de graine de lin. . . .	100 grammes.
Miel rosat.	60 —
Borax.	20 —

M. Gubler adopte la formule que voici [1] :

℞ Eau.	200 grammes.
Borax.	16 —
Essence de menthe.	10 gouttes.

[1] *Mémoires de l'Académie de médecine*, t. XXII, p. 445, 1858.

Digitized by Google

Pour combattre les productions du muguet sur le mamelon des nourrices, le même auteur prescrit :

℞ Eau.	200	grammes.
Bicarbonate de soude.	20	—
Laudanum de Sydenham.	4	—

L'eau de Vichy, employée en boisson ou en gargarisme, nettoie très-bien la cavité buccale des productions légères du muguet.

Valleix, guidé par ses idées sur le muguet, qui, d'après lui, n'était que l'épiphénomène d'une entérite spéciale, insistait sur les lavements opiacés et sur le laudanum de Sydenham donné aux petits malades jusqu'à produire le narcotisme [1].

℞ Eau de guimauve. . .	Q. S. pour 1/4 de lavement.
Amidon.	2 grammes.
Laudanum de Sydenham.	1 goutte.

Donner le lavement matin et soir.

Dans un cas grave, Valleix n'hésitait pas à doubler la dose du laudanum.

M. Seux préfère l'alun en poudre à tous les autres moyens. Il le porte dans la bouche, et le fait même parvenir par insufflation jusque dans la gorge deux fois par jour.

Dans les cas de muguet avec entérite, il baigne tous les jours les petits malades ; il leur fait donner les lavements amidonnés et poser sur le ventre des cataplasmes de farine de graine de lin. Dans les cas rebelles, il pres-

[1] *Guide du médecin-praticien*, t. II, p. 249, 1853.

Digitized by Google

crit deux fois par jour une cuillerée à café de sirop diacode ou le sous-nitrate de bismuth à la dose de 10 à 20 centigrammes[1].

On a opposé au muguet localisé une médication bien différente de la médication alcaline, aujourd'hui en faveur, par exemple : les acides végétaux et l'acide sulfurique étendus, l'acide chlorhydrique pur ou mélangé au miel par parties égales, et surtout le nitrate d'argent en crayon ou en solution de la manière suivante :

℞ Eau distillée.	3 à 10 grammes.	
Nitrate d'argent.	1 —	(Trousseau.)

On peut employer de même, en collutoire et au moyen d'un pinceau, les sulfates de zinc, de cuivre, etc. Ces agents substitutifs énergiques réussissent dans le muguet simple, mais les moyens les plus doux nous paraissent les plus convenables.

B. Les indications du muguet qui traduit un état général grave ne sont autres que celles de cet état.

Les moyens adjuvants consistent dans les collutoires et des gargarismes, surtout à réaction alcaline.

C'est dans le muguet avec entérite que les narcotiques, et le laudanum en particulier, avaient réussi entre les mains de Valleix. On devra les employer dans des cas pareils.

L'eau de riz, la décoction blanche, les décoctions de quinquina et de gentiane, le sous-nitrate de bismuth, ont été prescrits dans le muguet des phthisiques.

[1] *Recherches sur les maladies des enfants nouveau-nés*, p. 216, 1855.

Digitized by Google

Le gargarisme suivant a été spécialement opposé à cette espèce de muguet, par Wendt, qui unissait le borax à la sauge et à la myrrhe.

℞ Eau de sauge.	60	grammes.
Miel.	30	—
Borax.	8	—
Teinture de myrrhe.	3	—

Tous ces moyens sont inefficaces si on ne parvient pas à améliorer l'état général.

Digitized by Google

DEUXIÈME PARTIE

OBSERVATIONS.

Les observations qui suivent se rapportent aux malades dont il a été parlé dans ce travail et qui ont été examinés dans le premier paragraphe (p. 1 à 10). La première observation a pour sujet une jeune fille atteinte de diphthérie généralisée et mortelle, demeurant dans la rue de Charonne, près de l'ancien hôpital de Bon-Secours, et qui avait été soignée par mon regretté maître Legendre. Malgré nos instances multipliées, cette fille n'est pas entrée à l'hôpital et l'autopsie n'a pu être faite.

OBSERVATION I.

Diphthérie généralisée et mortelle, sans croup.

X. Johanna...., âgée de 15 *ans, née en Allemagne,* est d'une constitution chétive; elle est arrivée depuis peu de temps à Paris et ne parle pas le français. J'ai été amené auprès d'elle par une femme, sa voisine, qui est

Digitized by Google

venue chercher l'interne de garde à l'hôpital et qui, Allemande elle-même, me sert d'interprète (14 octobre 1851).

Cette fille paraît âgée de onze à douze ans, quoique sa mère, que j'ai trouvée auprès d'elle, affirme qu'elle en a quinze. Elle n'est pas encore réglée. Depuis son enfance, elle a toujours eu une santé délicate; elle porte sous le côté gauche du cou les traces cicatricielles, violacées, d'un abcès ouvert dans cette région. Elle est l'aînée de deux autres enfants dont la santé n'est pas très-bonne. Les parents, qui sont arrivés à Paris depuis quelques mois, ont beaucoup souffert de la misère et de privations de toutes sortes. La fenêtre du logement que la famille occupe donne sur une cour très-malpropre. Je m'efforce, dès mon arrivée, de faire comprendre à la mère que sa fille doit immédiatement entrer à l'hôpital. Elle oppose une vive résistance.

J'apprends avec beaucoup de peine que la malade tousse habituellement, qu'elle a eu longtemps les ganglions sous-maxillaires engorgés et volumineux. Elle n'est pas sujette à la diarrhée. Elle a sur le bras gauche un vésicatoire qui lui a été appliqué un mois après son arrivée à Paris. Si j'ai bien compris la mère, c'est parce qu'elle a perdu un enfant, peu après son arrivée, qu'elle a mis un vésicatoire à sa fille aînée. D'après les renseignements fournis à plusieurs reprises, cet enfant est peut-être mort d'angine couenneuse; mais il m'a été impossible d'être renseigné sûrement à cet égard ni ce jour-là ni les suivants.

Ces jours derniers, la mère de la jeune malade et la voisine leur amie se sont aperçues que Johanna avait

Digitized by Google

moins d'appétit, que son cou, qui était désenflé depuis longtemps (avant le départ d'Allemagne), était revenu subitement un peu gros. Elle ne se plaignait pas de la gorge, mais elle paraissait avaler plus difficilement; la voix était assez changée de timbre pour qu'on en ait fait la remarque.

État actuel. Abattement très-prononcé, peau sèche, avec une chaleur fébrile assez marquée. Quatre-vingt-douze pulsations, faibles, régulières, vingt-quatre respirations assez faciles. Voix nasonnée. L'examen de la gorge me permet de constater l'existence de fausses membranes blanchâtres, occupant les deux amygdales et d'autres situées au fond du pharynx, mais non réunies entre elles, et dont on aperçoit la limite inférieure, en déprimant la base de la langue. Les piliers du pharynx et le voile du palais sont à peine rouges, d'une teinte plutôt blafarde qu'inflammatoire, sans fausses membranes. La cavité buccale exhale une odeur fétide, mais non putrilagineuse. Ganglions du cou engorgés, tissu cellulaire ambiant légèrement œdémateux. Rien d'appréciable en regardant l'intérieur des narines; cependant il existe un suintement assez fétide qui se produit par la narine droite.

La mère me montre le vésicatoire appliqué depuis un mois environ sur le bras gauche, ainsi que je l'ai déjà noté. Il ne suppure pas bien, la surface en est grisâtre.

Anorexie complète, pas de diarrhée. L'auscultation me fait entendre une respiration rude et de l'expiration prolongée en avant et au sommet des deux côtés de la poitrine, et de plus, quelques craquements humides au som-

Digitized by Google

met gauche. Battements du cœur faibles; souffle doux à la base, au premier bruit.

Après avoir engagé aussi fortement que possible la mère à amener sa fille à l'hôpital sans délai; n'ayant pu vaincre sa résistance, je détache, pour l'examiner, un fragment d'une fausse membrane qui était tenace; puis je vais chercher un collutoire avec acide chlorhydrique trois parties, miel une partie, et je cautérise fortement la gorge.

Dans la soirée, je retourne auprès de la malade dont l'état n'avait pas empiré; elle a pris du bouillon qu'une des Sœurs de l'hôpital lui a envoyé; toutes nos instances ont échoué devant l'obstination de la mère qui ne veut pas laisser entrer sa fille à l'hôpital.

Le lendemain, 15 octobre, je parle à M. Legendre de cette malade et il vient la voir avec moi après la visite. Les amygdales sont entièrement tapissées par les fausses membranes qui se sont étendues sur un des piliers et vers le bas du pharynx. M. Legendre ne peut en apercevoir la limite inférieure. Quatre-vingt-huit pulsations faibles, vingt-deux respirations. Langue sèche, abattement. Insomnie et rêvasseries pendant la nuit.

Il s'est écoulé par le nez une assez grande quantité de liquide trouble et fétide, mais M. Legendre ne parvient pas à apercevoir dans les narines une production pseudo-membraneuse.

Après avoir échoué dans toutes ses recommandations pour faire entrer la malade dans son service, il prescrit: la cautérisation trois fois par jour avec le collutoire employé hier; une potion avec extrait de quiquina 4 gram-

Digitized by Google

mes; bouillon et vin par cueillerées[1]. Inspirations nasales avec une poudre composée de calomel et de sucre.

Le soir, l'état de la malade est à peu près le même; j'ai pratiqué les cautérisations et fait prendre la potion avec le quinquina malgré la résistance de la malade.

16 octobre. — Après la visite du matin, M. Legendre vient voir cette malade. La nuit a été mauvaise, la respiration thoracique ne semble pas plus gênée, mais l'air pénètre plus difficilement qu'hier dans les fosses nasales et la malade respire par la bouche. Odeur plus désagréable de la cavité buccale, l'écoulement nasal est toujours abondant et fétide. Les fausses membranes pharyngées sont brunâtres; elles ont pris un aspect de sphacèle; elles commencent à se détacher des amygdales comme un lambeau gangréneux.

La mère, en pansant le vésicatoire, s'est aperçue hier que des pellicules existaient à la surface. Ces pellicules sont formées par des productions pseudo-membraneuses, disposées par îlots et non entièrement réunies en une seule couenne, mais elles sont bien près de l'être.

M. Legendre prescrit de saupoudrer le vésicatoire avec de la poudre de quinquina. Injections nasales avec le vin aromatique. Cautérisations et régime précédents.

La malade est très-faible dans le courant de la journée et le soir elle est prise d'une diarrhée séreuse, extrême-

[1] Je n'aurais pas besoin, pour ceux qui ont connu Legendre, d'ajouter ici qu'après avoir prodigué ses soins à cette pauvre fille, il avait assisté sa famille tout entière. Voyant ses instances inutiles pour la soigner à l'hôpital, loin de la délaisser, il l'avait aidée de sa bourse et il lui avait fait obtenir des secours.

Digitized by Google

ment fétide. L'écoulement nasal est aussi abondant, l'odeur buccale est très-infecte.

17 octobre.—En allant voir la malade, M. Legendre la trouve dans le plus mauvais état général. L'enchifrènement s'est accru, et nous apercevons pour la première fois dans la narine droite une concrétion qui déborde le cornet inférieur; il s'écoule toujours un liquide fétide, la lèvre supérieure est rouge et un peu gonflée. Les fausses membranes de la gorge ont l'aspect de sphacèle noté hier. La langue est sèche, brunâtre, les ganglions sous-maxillaires et le cou sont plus fortement engorgés. Le vésicatoire est entièrement recouvert par des productions pseudo-membraneuses épaisses.

La malade, s'affaiblissant de plus en plus, succombe à quatre heures du soir. L'autopsie n'a pu être faite.

OBSERVATION II.

Diphthérie pharyngienne et légère.

(Hôpital de Bon-Secours, salle Sainte-Anne, n° 25, service de M. Béhier, suppléé par M. Bourdon.)

Fille Let...., Héloïse, 24 *ans, relieuse, née à Paris, entrée le* 23 *mai* 1851, *sortie le* 31 *mai.* — Cette malade, d'un tempérament lymphatique, blonde, et d'une assez bonne santé habituelle, est entrée aujourd'hui à l'hôpital pour s'y faire soigner d'une angine couenneuse.

Pas d'antécédents héréditaires de phthisie, de scrofules, etc., dans sa famille. Elle a été réglée à quinze ans pour la première fois, mais depuis lors, elle a éprouvé de fréquents dérangements dans la menstruation qui n'a ja-

Digitized by Google

mais été bien périodique. Elle a beaucoup de flueurs blanches et ne présente actuellement aucune trace de syphilis. Elle ne tousse pas d'ordinaire et n'offre aucun symptôme antérieur de tuberculisation thoracique.

Le mal de gorge dont se plaint cette fille a commencé depuis trois ou quatre jours; les douleurs étaient peu vives, elle trouvait seulement qu'elle avait de la peine à avaler. Elle ne sait à quoi attribuer ce mal de gorge « qui est venu de lui-même. » Aucune des personnes travaillant dans le même atelier n'a été atteinte en même temps qu'elle, aucune n'en souffrait antérieurement.

Pendant les trois jours qui viennent de s'écouler, elle a travaillé, mais avec dégoût et faiblesse; il lui a semblé qu'elle avait de la fièvre la nuit, et elle a moins bien dormi que de coutume. L'appétit a été moindre, mais il n'est pas entièrement perdu. Toux légère et gutturale.

État actuel. Peau d'une température presque normale. Cent pulsations égales, régulières; respiration parfaitement libre. Un peu de toux gutturale. Cavité buccale n'offrant pas de coloration morbide sur la muqueuse, odeur de l'haleine fade, mais non fétide ou gangréneuse. Gencives gonflées, d'un rouge terne, mais dents sales, encroûtées de tartre. Aucune pseudo-membrane buccale, soit sur les gencives ou les joues. Langue large, avec un enduit sale et un peu blanchâtre, assez léger:

Amygdales légèrement tuméfiées. La droite est couverte, dans sa partie supérieure, par une production blanchâtre ou une fausse membrane à contours nets, non dentelés, étendue en avant sur le pilier droit et n'atteignant pas en arrière le fond du pharynx. L'amygdale

Digitized by Google

gauche offre une plaque plus large et plus haute, car elle recouvre la tonsille du haut en bas, presque entièrement. Cette plaque est reliée par un prolongement à une autre plaque qui occupe la paroi postérieure du pharynx, mais qui ne dépasse que faiblement la ligne médiane vers la droite.

La forme de ces fausses membranes n'est pas dentelée sur leur circonférence. Elles sont nettement délimitées; leur couleur est d'un blanc sale et grisâtre; elles sont assez épaisses, leur consistance est forte, ainsi que leur adhérence; je parviens à en enlever un lambeau qui a été examiné le soir même. La muqueuse qui entoure les productions pseudo-membraneuses n'est pas relevée en bourrelet; elle est légèrement rouge, mais cette coloration n'est ni vive ni étendue au loin. Le voile du palais est rougeâtre avec la luette légèrement œdématiée et luisante.

J'applique avec soin sur les fausses membranes un pinceau de charpie trempé dans un collutoire composé avec : acide chlorhydrique deux parties, miel une partie.

Examen de la fausse membrane. Elle renferme une très-grande quantité de fibrine exsudée, ayant la forme de fibrilles étroites, allongées, larges de 0,001 de millimètre, presque parallèles et peu entre-croisées; une grande quantité de matière amorphe interfibrillaire, parsemée de fines granulations moléculaires de 0,0005 à 0,001 de millimètre; des globules de pus ayant $0^{mm},01$ de diamètre, abondants et dans lesquels l'addition de l'acide acétique a montré deux ou trois noyaux; quelques corps granuleux ayant $0^{mm},011$ à $0^{mm},012$; de l'épithélium qui

Digitized by Google

offre la forme exclusivement pavimenteuse, les cellules ont de $0^{mm},02$ à $0^{mm},022$ dans leur plus grand diamètre, le noyau petit relativement n'a que $0^{mm},003$ environ. Il y a encore des matières grasses sous forme de gouttelettes et quelques cristaux irréguliers. Point d'éléments de végétaux, ni mycélium ni spores. (*Voy.* pl. III, *fig.* 1.)

24 mai. — Cent pulsations. Insomnie pendant toute la nuit. Les fausses membranes se sont agrandies; celle que j'ai enlevée hier s'est reproduite à la même place. La plaque située au fond du pharynx s'est étendue vers la droite, loin de la ligne médiane. En abaissant fortement la base de la langue, il est aisé de voir que la partie inférieure du pharynx ne renferme pas de couenne blanche. La respiration est libre et facile. La poitrine n'offre rien d'anormal à la percussion ou à l'auscultation.

Le Chef de service attire l'attention de la malade sur le début et les causes possibles de sa maladie, mais elle ne donne aucun renseignement plus précis que ceux fournis hier. Elle ne sait pas comment elle a pu gagner son mal de gorge, elle finit par se rappeler qu'elle a vu un enfant malade chez une de ses amies, elle l'a embrassé à plusieurs reprises; mais il n'est pas démontré pour nous que cet enfant eût une maladie pareille à la sienne, ni même une angine quelconque. Les réponses de la malade sont contradictoires.

Continuation des applications caustiques; julep avec extrait de quinquina, 4 grammes; 2 bouillons, 2 potages.

Dans la journée, j'enlève sur les bords d'une plaque une portion de couenne qui me paraît de nouvelle formation. J'y trouve très-exactement les mêmes éléments qu'hier,

Digitized by Google

mais les matières amorphe et fibrineuse y sont plus abondantes que les globules de pus et l'épithélium.

Visite du soir. Les fausses membranes se sont peu agrandies par le bas; les applications caustiques sont bien supportées par la malade.

25 mai. — Quatre-vingt-seize pulsations. Même état général qu'hier. Les fausses membranes ne sont pas plus étendues, elles paraissent se limiter. J'ai détaché hier sur la droite, au fond du pharynx, quelques points des concrétions et il y a du sang sur ces places sous forme d'ecchymoses d'un brun rougeâtre. Sur les portions enlevées la fausse membrane s'est reproduite, mais moins épaisse.

Prescription, *ut supra.*

26 mai. — Quatre-vingt-seize pulsations. La journée d'hier a été bonne et la nuit a été la meilleure qu'elle ait passée depuis le commencement de sa maladie. Les amygdales sont toujours gonflées et revêtues de fausses membranes; celles-ci ont un aspect d'un gris brunâtre. L'haleine a une odeur forte, très-désagréable et un peu gangréneuse. Ganglions sous-maxillaires légèrement engorgés. Constipation qui dure depuis l'entrée à l'hôpital.

Même prescription, et de plus, lavement purgatif. Cataplasme en cravate autour du cou.

27 mai. — Quatre-vingt-douze pulsations. Le mieux de la journée d'hier persiste ce matin. Les fausses membranes se détachent en partie, celles qui ont été ecchymosées sont d'un brunâtre foncé; haleine fétide.

Cessation des applications caustiques; gargarisme chloruré; une portion d'aliments.

28 mai. — Quatre-vingts pulsations. La malade se

Digitized by Google

trouve beaucoup plus forte. Les fausses membranes sont très-peu épaisses sur les points où celles notées hier se sont détachées.

L'examen d'une fausse membrane brunâtre et très-fortement empreinte d'une odeur gangréneuse a été fait hier.

Je n'ai constaté que des matières amorphes et des granulations moléculaires ; des globules rouges du sang déformés et en partie difficiles à reconnaître; des globules du pus presque méconnaissables. La fibrine n'est plus reconnaissable, elle a dû se dissocier et devenir granuleuse. Il existe une assez grande quantité de cristaux peu réguliers, beaucoup de Vibrions et des végétaux sous forme de baguettes étroites (*Algue de la bouche*).

J'ai pris ce matin la matière concrète qui recouvre les endroits d'où se sont détachées les fausses membranes brunâtres. Cette matière, examinée de suite au microscope, m'a montré une grande quantité de matière amorphe, des globules de pus et surtout beaucoup d'épithélium pavimenteux. Il n'y a point de cristaux ni d'algues buccales.

29 mai. — Les fausses membranes, loin de se reproduire, ont diminué d'épaisseur. La malade dit qu'elle se sent bon appétit.

2 portions ; vin de Bagnols 120 grammes.

30 mai. — Il existe encore quelques taches blanchâtres sur l'amygdale gauche. L'état général est bon. La malade voudrait partir, mais elle est encore faible et on lui conseille de rester.

31 mai. — Elle demande son *exeat*.

Digitized by Google

J'examine avant son départ les places blanchâtres qui restent encore. Je racle avec l'extrémité d'une spatule les endroits malades. La muqueuse est parfaitement saine au-dessous.

On voit avec le microscope, dans les matières enlevées, de la substance amorphe et granuleuse, des lamelles épithéliales fort nombreuses et les filaments raides de l'*Algue de la bouche.*

—

Je viens de revoir la malade qui a fourni cette observation. Elle est parfaitement guérie, mais elle m'a assuré qu'elle a conservé pendant longtemps de la faiblesse générale, de la difficulté à avaler et même à parler librement. Cette difficulté, qui est survenue après la sortie, aurait été bien plus grande que pendant son séjour à l'hôpital. L'examen de la bouche et du pharynx que je viens de faire ne m'a offert rien d'anormal à constater (26 octobre 1851).

OBSERVATION III.

Croup sans angine couenneuse; trachéotomie; mort; examen de la fausse membrane.

(Hôpital de Bon-Secours, salle Sainte-Anne, n° 18 *bis*, service de M. Béhier.)

Lem...., Narcisse, demeurant rue de Charonne, 119, *entré le* 16 *octobre* 1851, *mort le même jour à* 10 *heures du soir.*— Bel enfant, bien constitué et d'une très-bonne santé depuis sa naissance; allaité par sa mère. Il a été reçu d'urgence le matin pendant la visite parce qu'il présente plusieurs signes de croup.

Digitized by Google

La mère nous dit que depuis deux ou trois jours son enfant, habituellement très-gai, était devenu taciturne et toussait. Il prenait le sein et puis se retirait sans téter. Parfois aussi il portait la main à sa gorge et dans la bouche, comme si quelque chose le gênait. Pendant la nuit, il toussait plus fort; mais ce qui a le plus frappé la mère, c'est que la toux, d'abord forte et résonnante, s'était éteinte depuis la nuit dernière et ne ressemblait plus à ce qu'elle était précédemment.

Etat actuel. Visage plein, arrondi, un peu congestionné, respiration haletante et costale. Pouls difficile à compter, donnant cent quarante pulsations au moins à la minute; un accès de toux arrive et l'on constate que celle-ci est rauque, éteinte et basse. Le petit malade s'agite et porte les mains à la gorge, pendant que sa tête se renverse, que son visage bleuit et que les yeux deviennent saillants.

Après un instant de repos, on l'ausculte soigneusement. On ne trouve dans la poitrine qu'un affaiblissement ou une absence presque complète de murmure respiratoire.

Rien d'anormal n'existe sur le visage, ni sur les lèvres; l'intérieur de la cavité buccale est un peu rouge, mais la base de la langue, abaissée aussi fortement qu'il est possible, ne laisse voir aucune fausse membrane, aucune production couenneuse; il n'existe qu'un peu plus de rougeur que d'habitude; pas de fausses membranes pharyngiennes ou buccales.

P. Tartre stibié 0,05 en 3 doses; sinapismes.

L'enfant ne vomit qu'une fois et les matières rendues ne présentent aucune trace de fausses membranes. Une

Digitized by Google

nouvelle dose est administrée et provoque deux nouveaux vomissements, mais sans fausses membranes.

Vers onze heures, les menaces d'asphyxie se multiplient, la toux est basse, creuse et tout est préparé pour la trachéotomie.

Vers une heure, on envoie un exprès au Chef de service; mais un quart d'heure après le départ, la mort devient imminente et je pratique la trachéotomie.

Opération. L'enfant est couché sur une table, un coussin sous les épaules pour tendre le cou. Incisions successives de la peau et de l'interstice musculaire. Le sang coule abondamment, pas de ligature. La trachée se présente, elle est fixée entre deux doigts, ponction et légère incision. L'air sort en sifflant; un bistouri boutonné est introduit et j'incise net jusqu'au cartilage cricoïde. Une canule double est introduite sans difficulté à l'aide du dilatateur; un peu d'eau tiède (une cuillerée environ) est versée par la canule. Pas d'écouvillonement. Quoique la canule ne soit pas obstruée, je retire l'interne qui est d'un calibre extrêmement petit; il ne s'est présenté à la plaie aucune fausse membrane.

L'enfant est transporté dans une pièce à part et sa mère est placée près de lui. On pose sur son cou une cravate très-lâche. M. le Chef de service arrive et s'assure que l'opération a bien réussi.

Je vais voir l'opéré d'heure en heure; le petit malade va très-bien; vers dix heures du soir, la canule s'engoue très-fortement, elle est retirée; le dilatateur permet de constater l'existence d'une fausse membrane qui obstrue complétement l'ouverture de la trachée et qui fait

Digitized by Google

en quelque sorte l'office d'un bouchon. On essaye de la retirer rapidement avec des pinces sans en pouvoir venir complétement à bout. Le petit malade succombe.

Autopsie. 35 heures après la mort. Rigidité cadavérique faible; embonpoint, membres arrondis et potelés. Le *larynx* est enlevé avec précaution; je constate que l'incision a divisé la ligne médiane de la trachée; le larynx, fendu à la partie postérieure, montre une fausse membrane croupale obstruant la glotte et s'étendant jusqu'aux cordes vocales supérieures. Au-dessous de l'incision de la trachée, on trouve une autre fausse membrane croupale qui a dû remplir le rôle d'un bouchon et causer la mort en fermant l'ouverture de la canule; elle remplit la trachée (*voy.* pl. I, *fig.* 2). Muqueuse trachéenne d'un rouge violacé ainsi que celle des bronches, mais sans aucun dépôt plastique.

Poumons fortement congestionnés. Les autres viscères à l'état normal.

Description de la fausse membrane croupale (pl. I, *fig.* 2 et 3). Elle est d'un blanc grisâtre, à bords épais, occupant la glotte elle-même et s'étendant jusqu'aux cordes vocales supérieures, en obstruant les ventricules du larynx. Elle est très-épaisse, peu adhérente, mais engagée fortement dans les replis laryngés et elle ne peut ni monter ni descendre.

La muqueuse sous-jacente est d'une couleur rouge, très-foncée et arborisée; vers le cinquième arceau de la trachée se trouve une autre fausse membrane molle, épaisse de 3 à 4 millimètres, à bords amincis, déchiquetés, teinte de mucosités rougeâtres; elle a bouché la division faite à

Digitized by Google

la trachée, en remontant et en s'appliquant contre elle. Cette fausse membrane remplissait la trachée dans un assez grand espace.

Examen microscopique. 1° Fibrine parfaitement reconnaissable à ses fibrilles entre-croisées; 2° lamelles épithéliales cylindriques en petite quantité; trois d'entre elles présentent des cils vibratiles; 3° granulations moléculaires; 4° globules de pus; 5° globules rouges du sang; pas de grandes cellules fibro-plastiques, point de végétaux. (Pl. I, *fig.* 3.)

OBSERVATION IV.

Muguet avec végétaux (*Oidium albicans*).

(Hôpital de Bon-Secours, salle Sainte-Anne, n° 14 *bis*, service de M. Béhier.)

B...., Marguerite, 17 *mois, entrée le* 21 *août* 1851, *morte le* 29 *août à midi.* — Petite enfant venue à terme, d'une constitution chétive, de formes grêles, allaitée par sa mère dont la santé est excellente; pas d'accidents de dentition difficile, de gourme ou de maux d'yeux. Elle a eu la rougeole il y a un mois, et depuis cette époque elle a toussé et elle a eu, en outre, de la diarrhée pendant laquelle elle a rendu des matières verdâtres. Cette diarrhée a cessé depuis une semaine.

21 août, *visite du soir.* — Peau chaude, figure petite, traits réguliers; quelques boutons d'herpès sur les lèvres paraissant dater de deux ou trois jours (plus récents au dire de la mère qui ne paraît pas les avoir observés au début).

Digitized by Google

Pouls à 104, régulier. Cavité buccale, rouge, chaude, soif vive, car outre son lait, la mère donne à l'enfant de l'eau sucrée qu'elle boit avec avidité. Pas la moindre trace de fausse membrane buccale, après un examen prolongé. Abdomen non douloureux à la pression, point d'érythème des fesses, malléoles parfaitement intactes. Pas de diarrhée actuelle; poitrine n'offrant rien d'anormal à l'auscultation ou à la percussion. Respiration puérile très-pure dans toute l'étendue des deux poumons.

22 août. — 100 pulsations. Respiration libre. Constatation de l'état noté hier; soif toujours vive, pas de diarrhée.

Gomme sucrée; 2 potages au lait; 2 portions de lait.

23 août. — L'enfant a crié pendant la nuit, à tel point qu'elle a empêché sa mère de dormir. On n'a pu la calmer qu'en lui donnant le sein ou en lui faisant boire très-fréquemment de l'eau; la cavité buccale est très-rouge, ainsi que la langue et l'arrière-bouche. La langue est lisse et je m'assure qu'un papier bleu de tournesol, appliqué sur la muqueuse buccale, est fortement rougi.

108 pulsations. Rien d'anormal dans la poitrine, un peu de toux qui paraît provenir de l'état du pharynx et de la bouche. Pas de vomissements, pas de selles.

Guimauve sucrée; deux huitièmes de lavement émollient.

24 août, *visite du soir*. — Abattement, deux selles verdâtres, nuit assez calme, mais depuis trois heures du matin cris continuels pour boire ou téter. Cavité buccale toujours rouge. En regardant attentivement, je constate quelques points blancs, isolés sur la région dorsale de la langue (cinq environ), et d'autres plus nombreux et plus

Digitized by Google

étalés à la voûte palatine, surtout du coté droit. Amygdales légèrement tuméfiées, mais sans productions blanchâtres et laissant entre elles un libre passage à l'air. Langes salis pendant la nuit à deux reprises différentes par des matières verdâtres renfermant des grumeaux semblables à des pois et blanchâtres.

Prescription : Guimauve sucrée ; demi-julep gommeux ; vin de quinquina 15 grammes ; collutoire boraté.

Examen à midi des taches de muguet enlevées avec assez de difficulté, mais ne laissant la muqueuse ni excoriée ni saignante. Examinées immédiatement, j'y trouve à peine quelques végétaux parmi beaucoup de cellules épithéliales. Le collutoire au borate de soude et au miel rosat, appliqué immédiatement après l'examen, jaunit les points blanchâtres. Il est recommandé à la mère de faire souvent boire l'enfant avec de l'eau pure afin qu'elle ait la bouche constamment humectée, et de lui donner le sein le moins possible pour éviter l'action du lait acidifié dans la bouche.

A la *visite du soir*, même état général. La mère a fait téter souvent son enfant et on observe beaucoup de lait coagulé dans la bouche. Les grumeaux étant enlevés par un lavage avec la tisane, les points de muguet apparaissent jaunes, un peu rabougris; les gencives sont assez sèches et lisses.

25 août. — Nuit mauvaise. Pouls à 112, respiration facile. Bouche toujours chaude et douloureuse, car l'enfant crie quand on y introduit le doigt. Les taches de muguet ont considérablement augmenté, elles occupent une partie de la face supérieure de la langue; on en observe sur

Digitized by Google

les bords à droite et à gauche. Elles forment là un piqueté blanc, plusieurs sont réunies et leurs bords ne sont pas nettement limités. Sur la voûte palatine, surtout à droite, on trouve de larges plaques blanchâtres très-minces et à la face interne des joues, de gros grumeaux blanchâtres. Sur le bord libre des gencives, le muguet a la forme de lisérés blanchâtres, mais de peu d'épaisseur. Diarrhée, toux.

P. *ut supra*. Collutoire avec miel rosat et borate de soude.

Les applications sont faites très-exactement avec un pinceau. Les fausses membranes jaunissent immédiatement après et deviennent rabougries.

26 août. — 120 pulsations. Cris pendant toute la nuit, même état de la cavité buccale, à peu de chose près. Les fausses membranes n'ont pas augmenté sur la langue et la voûte palatine, mais la face interne de la joue gauche en a beaucoup plus. Diarrhée, léger érythème des fesses, point d'érythème des jambes ou de la face interne des pieds.

Examen des fausses membranes du muguet fait à deux heures de l'après-midi. Les végétaux sont extrêmement abondants sur la face interne de la joue gauche, dans les fausses membranes épaisses, de nouvelle formation. Celles qui ont été touchées par le collutoire présentent encore des spores et des mycélium de végétaux ; il y a aussi une très-grande quantité de cellules épithéliales.

Le soir, même état. L'application du collutoire est faite soigneusement.

27 août. — Même état qu'hier. Les fausses membranes ont gagné en étendue ; on en trouve sur la face inférieure

Digitized by Google

de la langue, sur le filet, à la face interne des bords alvéolaires et même en avant sur le repli alvéolaire et labial.

A la *visite du soir*, je constate l'affaissement de la petite malade ; 120 pulsations, poitrine présentant à l'auscultation quelques gros râles à la base du poumon droit.

28 août. — Alternatives de calme et d'agitation pendant toute la nuit ; à la visite, pleurs, cris enroués. L'enfant se débat beaucoup pendant qu'on l'examine. Les fausses membranes du muguet se sont encore étendues et forment de larges plaques occupant presque toute la cavité buccale ; arrière-bouche libre. Pouls incalculable.

P. *ut supra*. Sinapismes aux jambes.

Le soir, l'affaiblissement est extrême. 120 pulsations au moins intermittentes et irrégulières ; bouche remplie de concrétions blanchâtres et jaunâtres, d'autres sont brunâtres, quelques-unes flottent avec de la salive le long des arcades alvéolaires. (La mère s'est refusée obstinément à laisser examiner les fausses membranes.)

29 août. — Pouls incalculable, filiforme ; face grippée, assoupissement, quelques contractions des muscles des avant-bras. Bouche entr'ouverte, odeur fétide, fausses membranes noirâtres sur les bords de la langue et sur la pointe ainsi que sur les commissures labiales.

Mort à midi. (J'enlève immédiatement de fausses membranes en raclant la langue ; j'y trouve les éléments déjà indiqués, l'épithélium et les végétaux.)

Autopsie, 19 heures après la mort ; temps chaud. — Rigidité cadavérique nulle, parois abdominales verdâtres

Digitized by Google

ainsi que la partie postérieure du dos. Orbites enfoncés, cavité buccale entr'ouverte et desséchée.

Poumons avec de la congestion hypostatique au bord postérieur. Ils sont insufflés et l'insufflation en est facile. *Rate* diffluente; *reins* et *foie* à l'état normal.

Arrière-bouche avec plusieurs taches affaissées, blanchâtres, s'enlevant avec facilité; *œsophage* rougeâtre, couvert de mucosités, sans plaques de muguet adhérent.

Estomac. Il est le siége d'un ramollissement cadavérique; je constate une perforation du grand cul-de-sac quand je projette de l'eau sur l'estomac divisé.

Intestins offrant dans la portion iléale une arborisation assez vive; pas d'hypertrophie des plaques de Peyer. *Gros intestin* avec une légère saillie des follicules solitaires.

Rien d'appréciable dans le *cerveau* qui est diffluent.

OBSERVATION V.

Muguet, développement des végétaux.

(Hôpital de Bon-Secours, salle Sainte-Anne, n° 15 *bis*, service de M. Béhier, suppléé par M. Legendre.)

G...., Eugène, âgé de 16 *jours, entré le* 29 *septembre* 1851, *sorti le* 3 *octobre.* — Ce petit garçon, allaité par sa mère, tette bien et jouit d'une bonne santé depuis sa naissance; mais depuis huit jours il a eu du dévoiement et des coliques, il crie et s'agite dès qu'on lui touche l'abdomen. Ses parents se portent à merveille.

État actuel. Enfant bien développé, non vacciné. 100 pulsations, 30 respirations. Cavité buccale rouge, chaude, avec de petits points blancs et quelques plaques

Digitized by Google

peu étendues de muguet, ayant au plus un millimètre ou deux. Ces taches occupent la partie antérieure du bord alvéolaire, le voile du palais et la langue. Il y en a environ une vingtaine. La langue, à sa partie supérieure, et le voile du palais en ont le plus.

Rien d'anormal dans la poitrine. Respiration puérile ordinaire.

30 septembre. — Sommeil assez paisible, confirmation de l'examen antérieur. Dévoiement; les matières sont jaunâtres et ressemblent à des œufs brouillés avec des traînées verdâtres. Fesses rouges, érythémateuses, malléoles, un peu excoriées.

P. Poudre de lycopode sur les fesses; malléoles entourées d'un linge fin pour les préserver des matières fécales; tisane de gomme.

Le Chef de service permet qu'on n'humecte la bouche qu'avec de l'eau pure pour qu'on puisse observer le muguet dans son développement.

Examen du muguet fait à midi. A l'*œil nu,* l'aspect est partout le même. Les taches ressemblent à une matière caséeuse et blanchâtre. Elles sont isolées et assez adhérentes à la surface de la muqueuse. *Avec le microscope :* 1° le muguet de la face interne des lèvres offre : des globules du lait, des granulations moléculaires, des lamelles d'épithélium pavimenteux; absence complète de spores et de filaments de végétaux; 2° muguet de la langue; mêmes éléments et de plus quelques spores; 3° muguet du fond de la cavité buccale et du voile du palais; mêmes éléments, spores et quelques rares filaments de végétaux en voie de développement.

Digitized by Google

1er octobre.— Agitation, cris ; 130 pulsations, diarrhée liquide, points de muguet plus abondants et taches plus grandes sur la langue et à la face interne des joues.

Examen microscopique. Mêmes résultats qu'hier, mais les végétaux sont plus nombreux en arrière de la bouche et sur le voile du palais. Le soir, même état.

2 octobre. — 124 pulsations, diarrhée moindre. L'excoriation des malléoles, préservée depuis deux jours des matières alvines, va sensiblement mieux.

Examen du muguet : très-peu de spores sur les plaques de la partie alvéolaire; végétaux très-abondants sur la luette et la base de la langue; globules du lait très-petits et en quantité innombrable.

La plaque de muguet est acide, car placée sur du papier bleu de tournesol, elle le rougit fortement.

3 octobre. — La mère sort malgré nous le 3 octobre en emmenant son enfant.

Nota. Cette femme est revenue à l'hôpital réclamer des soins pour elle-même au bout de quelques mois. Elle nous a appris que son enfant avait parfaitement guéri.

OBSERVATION VI.

Muguet renfermant peu de végétaux (*Oidium albicans*).

(Hôpital de Bon-Secours, salle Sainte-Anne, nº 3 *bis*, service de M. Béhier.)

M...., Eugène, 1 mois, né à Paris; rue Folie-Méricourt, entré le 30 juin 1851, *mort le 4 juillet.*—Enfant venu avant terme, chétif, malade depuis sa naissance, non vacciné. Il a l'aspect d'un petit vieillard : sa peau est ridée et

Digitized by Google

d'une teinte jaunâtre; il se plaint sans cesse et crie en ouvrant largement la bouche. Il m'est très-facile de constater que le bord des gencives, la face interne des joues, la voûte palatine et la langue présentent un pointillé blanchâtre et des pellicules ressemblant à du lait caillé ; sur le voile du palais, la couche est mince et étalée. La langue est lisse et rouge, ainsi que la muqueuse buccale dont la réaction est nettement acide. Il n'existe aucune éruption à la surface de la peau.

Pouls à 100, petit, difficile à compter; respiration libre. L'abdomen est tendu, développé et paraît douloureux à la pression. Les langes sont salis par des matières verdâtres, mêlées de grumeaux et d'une odeur pénétrante et désagréable. Cet enfant a vomi deux fois depuis son entrée et le dévoiement que j'ai constaté dure depuis deux semaines au moins. L'anus et les fesses sont rouges, érythémateux; les jambes sont rouges et les malléoles légèrement excoriées.

1er juillet. — Nuit mauvaise; cris; dévoiement comme la veille; constatation des symptômes notés hier.

P. Eau de guimauve sucrée; collutoire boraté; 2 huitièmes de lavement amidonné; poudre de lycopode.

Examen du muguet fait après la visite. Je constate dans les productions du muguet: 1° des granulations moléculaires; 2° des globules du lait; 3° des lamelles d'épithélium pavimenteux; 4° quelques spores et de très-rares filaments végétaux du muguet; 5° des filaments sous forme de baguettes appartenant à l'*algue de la bouche* (Ch. Robin).

2 juillet. — 104 pulsations; cris et un peu de toux. Les

Digitized by Google

taches de muguet se sont agrandies, malgré l'application réitérée du collutoire. Le dévoiement a persisté, l'excoriation des malléoles est dans le même état.

P. *Ut supra*. Sous-nitrate de bismuth 0,20 centigr. en quatre doses.

3 juillet. — 120 pulsations. Cet enfant ne peut plus prendre le sein ; refroidissement des extrémités ; teint jaunâtre de tous les téguments. Le faciès du malade est très-altéré et les traits sont rapetissés et ridés. Le dévoiement est moins abondant, mais la faiblesse est extrême.

Les plaques du muguet se sont étendues beaucoup. J'examine une portion des bords, de nouvelle formation, je n'y trouve que les éléments notés avant hier. Les végétaux y sont peu abondants.

4 juillet. — Pouls insaisissable, refroidissement général des téguments. Mort après quelques secousses convulsives dans les membres.

Autopsie, 26 heures après la mort. — Cadavre d'une maigreur extrême. *Cavité buccale* presque entièrement tapissée par du muguet en plaques brunâtres, s'enlevant avec facilité. Deux ulcérations superficielles non observées pendant la vie. *Pharynx* avec quelques grains de muguet. *Œsophage* en renfermant dans plusieurs points de sa longueur ; mais ces productions paraissent y être venues de la bouche et ne pas s'être développées à la place qu'elles occupent. *Estomac* d'un petit volume, avec la muqueuse d'un rouge foncé, peu résistante et facile à enlever. *Intestin grêle* rouge dans une grande partie de son étendue et fortement arborisé ; il renferme des ma-

Digitized by Google

tières verdâtres. *Gros intestin* avec une saillie notable des glandules et contenant des matières verdâtres, granuleuses.

Foie développé, vésicule remplie par une grande quantité de bile épaisse; *rate* un peu diffluente.

Larynx et *trachée* à l'état normal. *Poumons* avec de la congestion hypostatique, faciles à insuffler. *Cœur* petit renfermant des caillots fibrineux. *Cerveau* n'offrant rien de particulier.

OBSERVATION VII.

Muguet sans végétaux.

(Hôpital de Bon-Secours, salle Sainte-Anne, n° 1 *bis*, service de M. Béhier, suppléé par M. Legendre.)

D...., François, âgé de 5 *semaines, né à Paris, entré le* 27 *septembre* 1851, *mort le* 28 *octobre.* — Enfant d'une bonne santé, bien développé et tétant bien. Il n'est pas vacciné. Sa mère nous dit qu'il a souvent de la diarrhée, mais il n'est pas survenu de l'amaigrissement. Érythème des fesses qui existerait depuis la naissance.

Pouls à 108. Respiration puérile normale. Pas de maux d'yeux, pas d'éruption cutanée. Plaques d'*eczema impetigenodes* sur le cuir chevelu.

Je le vaccine le 8 octobre. Trois piqûres sont faites à chaque bras. Pas d'agitation ce jour-là et le lendemain. Un peu de fièvre le 10 au soir.

11 octobre, 4e *jour de la vaccination,* 1er *de l'éruption.* — Les six piqûres vaccinales sont rouges; le soir, elles présentent une induration papuleuse notable.

12 octobre, 2e *jour de l'éruption.* — 120 pulsations; un

Digitized by Google

peu d'agitation. Les boutons de vaccine sont mieux dessinés, ils sont petits, vésiculeux, avec une faible aréole rouge.

13 octobre, 3e *jour*. — Une petite vésicule se dessine nettement sur toutes les piqûres.

14 octobre, 4e *jour*. — La vésicule s'est peu étendue, elle a environ une demi-ligne de diamètre. L'aréole rouge a deux lignes.

15 octobre, 5e *jour*. — Vésicule aplatie, d'une ligne de diamètre. Pas de réaction générale sensible.

16, 17 octobre, 7e *jour*. — La vésicule a crû lentement et s'est ombiliquée ; elle a, le 17 octobre au matin, une ligne et demie au plus de diamètre pour chaque bouton. L'aréole est de près d'un pouce. La peau est rouge, luisante, élevée. On voit sur elle l'orifice des vaisseaux sudoripares. Les boutons vaccinaux ont du reste l'aspect nacré, brillant et habituel.

18 octobre, 8e *jour*. — Les boutons de vaccine sont choisis à la visite par le Chef de service pour vacciner les autres enfants nouvellement arrivés. La mère fait remarquer que son enfant a vomi et qu'il s'est beaucoup agité pendant la nuit. Un examen attentif ne fait rien remarquer sur la peau. Pouls à 132 (mais l'enfant a crié beaucoup).

Visite du soir. Agitation, fièvre, 140 pulsations au moins. Respiration fréquente, vomissements. Rien d'anormal qui soit saisissable à l'auscultation, quatre ou cinq taches punctiformes rouges sur le visage, disparaissant sous la pression du doigt et une autre sur l'avant-bras gauche, près du poignet.

Digitized by Google

19 octobre, 9e *jour*. — Insomnie, cris pendant la nuit, pas de vomissements, toux. Les taches notées hier se sont agrandies et multipliées. Le soir, elles présentent un point saillant, dur et élevé. Les boutons de vaccine sont toujours très-beaux.

20 octobre, 10e *jour*. — Variole évidente. Petites vésicules élevées au centre des taches déjà décrites, ne disparaissant pas sous la pression du doigt ; elles sont nombreuses sur la face et les membres supérieurs.

128 pulsations. Toux, cavité buccale chaude, pas de fausses membranes, arrière-gorge rouge. Les boutons de vaccine commencent à se dessécher à leur centre, l'aréole n'a pas sensiblement pâli.

21 octobre, 11e *jour*. — Les boutons de variole sont de plus en plus marqués; il s'élargissent et se dépriment.

La dessiccation des pustules vaccinales marche lentement; elles sont encore purulentes à leur circonférence qui est bombée.

22 octobre, 12e *jour*. — Fièvre modérée, l'enfant tette bien. Les pustules varioliques se dessinent de plus en plus.

La dessiccation des vésico-pustules vaccinales gagne la circonférence, et les boutons sont d'un brun jaunâtre.

23 octobre. — Les pustules varioliques présentent un ombilic ; on les remarque surtout sur le visage, les membres supérieurs et le tronc. Les yeux en ont six sur les paupières. Dessiccation complète des boutons de vaccine.

24 octobre. — L'enfant prend bien le sein. L'éruption varioleuse a fait peu de progrès, fièvre légère.

Digitized by Google

25 octobre. — Les pustules sont partout ombiliquées et celles du visage commencent à se dessécher. Toux, râles dans le côté droit de la poitrine.

P. Demi-julep gommeux; huile d'amandes douces sur le visage.

Visite à 5 heures du soir. 120 pulsations, 44 respirations. Les râles persistent dans le côté droit de la poitrine en arrière; peau chaude.

26 octobre. — 124 pulsations, 64 respirations. Même état et de plus *langue lisse* ne présentant pas de traces de pustules varioliques, mais quelques points et taches de muguet.

Examen du muguet. Muqueuse buccale, lisse, rouge. On observe sur la voûte palatine dix ou douze taches blanches semblables à des grains de mil, distantes les unes des autres. Deux autres taches sur le bord de la langue à gauche, rien sur la face dorsale de cet organe. Une petite plaque sur le filet.

Collutoire avec borax et miel rosat.

L'*examen microscopique* de presque tous ces points montre : des lamelles d'épithélium; une substance grasse sous forme de granulations et de gouttes arrondies; quelques rares filaments fibrineux; *pas de végétaux; pas de spores.* Cet examen a été fait avec le plus grand soin devant le Chef de service (*voy.* pl. III, *fig.* 6).

27 octobre. — 128 pulsations. Nuit mauvaise, toux, respiration anhélente. Le visage est moins tuméfié ainsi que les membres. La dessiccation des pustules varioliques se fait partout. Quelques croûtes du visage se sont crevassées et laissent suinter du sang. Yeux intacts.

Visite à 4 heures du soir. 132 pulsations. Bouche

Digitized by Google

chaude, parois buccales jaunies par le collutoire boraté, taches membraniformes du muguet rabougries et d'un jaune sale. Un peu de matité du côté droit du thorax, râles assez gros, secs, dans toute la hauteur en arrière. Pas de vomissements.

Julep avec tartre stibié 0,05 centig.

Examen microscopique. Les fausses membranes sont constituées absolument comme hier. *Pas de spores, pas de végétaux.*

28 octobre. — Mort à 5 heures. Je vais racler la langue de l'enfant avant la visite et j'enlève deux fausses membranes buccales.

Examen immédiat. Pas de spores, pas de végétaux, aspect ordinaire du muguet *moins les productions végétales.*

Autopsie à 10 heures du matin, le 29 octobre, 29 heures après la mort; température assez douce, nuit fraîche.

Rigidité cadavérique presque nulle. Corps couvert de croûtes varioliques desséchées, d'une couleur jaunâtre foncé et d'un brun rougeâtre au centre de plusieurs de ces mêmes croûtes.

Le visage, les membres supérieurs et la partie antérieure du tronc ont été surtout le siége de l'éruption varioleuse. Les boutons vaccinaux des bras sont couverts d'une croûte noirâtre, épaisse et cornée, qui tranche avec les croûtes varioliques qui les entourent. Les membres inférieurs et le dos n'ont eu que de rares boutons isolés pour la plupart et recouverts de croûtes épaisses et desséchées. Les malléoles sont un peu excoriées, ainsi que les fesses. La teinte rouge qui existait pendant la vie s'est dissipée en grande partie.

Digitized by Google

Cavité buccale. Langue sèche, quelques traces de muguet ratatiné sur les parois buccales, le bord alvéolaire inférieur, le voile du palais et sur les côtés de la langue, à gauche. Arrière-bouche piquetée sur un fond jaunâtre; amygdales plus grosses que dans l'état normal, mais sans productions de muguet. *Œsophage* n'offrant rien de particulier. *Intestins* pleins de gaz, muqueuse saine.

Les *poumons*, soumis à l'examen de M. le docteur Legendre, présentent une pneumonie catarrhale évidente; la plèvre est saine des deux côtés.

Poumon droit ne revenant pas entièrement sur lui-même comme le poumon gauche, après l'ouverture de la cavité pectorale. On trouve qu'il offre quelques taches opalines situées dans le tissu pulmonaire au-dessous de la plèvre (car elles ne disparaissent pas après l'enlèvement de cette dernière membrane). Lobe inférieur plus rosé que le supérieur. Bord postérieur rouge, il est le siége d'une congestion hypostatique. Tissu pulmonaire résistant et crépitant. *Poumon gauche* paraissant entièrement sain, un peu congestionné dans son bord postérieur.

L'insufflation, pratiquée successivement dans les deux poumons, prouve que l'air remplit toutes les vésicules pulmonaires. Le poumon droit reste toujours plus rosé que le gauche. Les petites taches opalines sont un instant réfractaires à l'insufflation, mais elles finissent par disparaître et se remplissent d'air. A la coupe, le poumon est partout crépitant, rempli d'air et de spume qui, en beaucoup d'endroits correspondant aux tuyaux bronchiques de tout calibre, est mêlée de mucosités purulentes. A la

Digitized by Google

partie postérieure du poumon, la sérosité qui s'écoule est sanguinolente. L'incision faite sur les endroits où se trouvaient les taches opalines laisse suinter un peu de mucopus aéré. (Ces altérations sont rapportées par M. Legendre au 1er degré de la pneumonie catarrhale. — Bronchite capillaire de l'enfance de MM. Béhier et Hardy.)

Cœur et *viscères abdominaux* à l'état normal; *foie* et *rate* congestionnés.

Cerveau de consistance assez ferme, membranes à peine injectées; ventricules latéraux ne contenant pas une quantité anormale de sérosité.

OBSERVATION VIII.

Muguet avec végétaux; cancer des muscles de la région du grand trochanter droit.

(Infirmerie générale de la Salpêtrière, salle Saint-Antoine, n° 2, service de M. Manec.)

V...., Marie-Catherine, 50 *ans, domestique, née au Droit* (*Haute-Marne*), *entrée le* 27 *février, morte le* 27 *août* 1850. — Cette malade entre à l'infirmerie comme malade externe. Elle n'est point attachée à l'hospice. Sa constitution est assez forte. Ses parents ont, dit-elle, toujours eu une bonne santé; elle-même n'a jamais éprouvé de maladies graves. Réglée à 15 ans, elle a toujours eu des menstrues abondantes, parfaitement périodiques. Elle a cessé de voir ses règles depuis huit mois. Elle n'attribue cette suppression qu'à l'âge critique.

Cette femme n'a d'autre mal qu'une douleur extrêmement vive à la région trochantérienne droite. La douleur revient par accès irréguliers et ne cesse jamais complète-

Digitized by Google

ment. La peau qui recouvre cette région est violacée, un peu déprimée, labourée par des cicatrices de ventouses scarifiées et par d'autres raies cicatricielles, résultant de cautérisations produites avec le fer rouge. La douleur s'irradie dans le membre inférieur. Le décubitus sur le côté malade est tout à fait impossible.

Interrogée sur l'état antérieur de son mal, elle apprend qu'à une époque assez éloignée (deux ans environ) elle a fait une chute. Elle ne se préoccupa que fort peu de l'ecchymose et de la douleur qui la suivirent. Peu après, à la place même où elle souffre aujourd'hui, et qui était précisément la partie contuse, les douleurs devinrent plus intenses; elle entra dans un hôpital. On appliqua des sangsues, des cataplasmes, des compresses imbibées de divers liquides; elle sortit non guérie.

Il y a un an environ, les douleurs s'aggravant toujours, et la marche devenant impossible, elle fut admise dans le service de M. Nélaton. On lui fit, avec le cautère actuel, des traînées sur la partie malade; elle fut soulagée. Peu après, les douleurs devenant très-vives et les téguments étant enflammés, on eut recours aux ventouses. La malade quitta le service de M. Nélaton; plus tard elle entra dans le service de M. Laugier, et enfin elle est venue à la Salpêtrière, recommandée à M. Manec.

État actuel. L'état général ne paraît point mauvais. Pouls à 60, régulier, plein; respiration libre; poitrine n'offrant rien d'anormal à la percussion et à l'auscultation; digestions assez faciles.

La cuisse et la jambe droites ne présentent aucune difformité, aucun aspect anormal; le membre inférieur tout

Digitized by Google

entier n'est pas plus long que celui du côté opposé; la pointe du pied n'est pas déviée. La région du grand trochanter seule est dans l'état noté hier. La tête fémorale paraît reposer dans la cavité cotyloïde. Les mouvements communiqués au membre inférieur droit éveillent les douleurs à un haut degré et les mouvements spontanés sont presque impossibles.

P. Gomme, tilleul; 2 portions; cataplasmes.

Pendant deux mois, les souffrances dont la malade se plaint sont supportables, mais vers le milieu du mois d'avril, elles prennent une nouvelle acuité. On soutient les forces par un régime tonique et on calme les douleurs par l'usage interne de l'opium et par le laudanum sur la partie malade; cataplasmes.

Le 4 juillet, à mon retour d'un congé, je trouve la malade affaiblie. Les cataplasmes ont, en quelque sorte, macéré la portion des téguments qui recouvre la région trochantérienne. Les douleurs sont atroces. La malade ne peut rester couchée que sur le ventre.

10 juillet. — M. Manec prend l'avis de deux médecins que cette femme connaît; il a le projet d'inciser la partie malade, et de voir si le grand trochanter ne serait pas lésé. Après avoir examiné avec soin l'état de la région déjà décrite, l'avis auquel on s'arrête est d'attendre encore avant d'agir; on continue d'appliquer des cataplasmes arrosés de laudanum.

Vers la fin du mois de juillet, il se forme une plaque d'un aspect noirâtre, comme sphacélée, très-enfoncée, au point où siégent les douleurs; elle a la largeur de la

Digitized by Google

paume de la main. La sensibilité est des plus vives à la pression.

10 août. — L'état général s'aggrave; plaintes continuelles. La malade ne peut conserver pendant quelque temps aucune position. Il est survenu de la diarrhée qui affaiblit ses forces, elle est combattue par des lavements et des potions avec le ratanhia et des quarts de lavement laudanisé.

20 août. — Il apparaît sur la langue déjà *rouge* et *sèche* un enduit crémeux, pultacé, qui fait diagnostiquer à M. Manec une affection cancéreuse.

Pendant sept jours, on oppose, mais sans succès, à l'enduit buccal, divers collutoires; quelques parties sont enlevées doucement au moyen d'une compresse. Elles se reproduisent bientôt.

Examen le 23 août. Le produit crémeux est constitué : 1° par de l'épithélium lingual; 2° par des végétaux; 3° par de la matière grasse et des granulations moléculaires (*voy.* pl. IV, *fig.* 4).

Enfin, le 26 août, les idées de la malade sont confuses, elle veut quitter son lit; l'enduit crémeux très-épais s'est étendu partout sur la langue et dans la bouche. Elle meurt le 27 août à six heures du soir.

Autopsie, 39 heures après la mort. — Le corps est dans un grand état de maigreur; la peau jaune et terne. Viscères thoraciques à l'état normal.

Poumons ayant seulement de la congestion, survenue probablement aux derniers moments, dans leur partie postérieure; *cœur* avec des caillots décolorés, mais non adhérents.

Digitized by Google

Appareil digestif. Parois buccales et langue recouvertes d'un enduit grisâtre, brunâtre par places, provenant de l'enduit crémeux noté pendant la vie. *Œsophage* renfermant de cette matière pultacée, disposée par plaques pelotonnées, mais non adhérentes. *Intestin* grêle gonflé de gaz ; *cœcum* et *côlon* sans matières stercorales ; *rectum* affaissé. *Foie* et *rate* à l'état normal.

Région trochantérienne droite. Après avoir été incisée profondément jusqu'à l'os, la portion ayant l'aspect d'une eschare se montre composée d'un tissu lardacé, jaunâtre, résistant, qui laisse voir en quelques endroits de rares fibres musculaires. La peau, le tissu cellulo-graisseux sous-cutané sont atrophiés, confondus en une masse noirâtre. Le grand fessier est littéralement infiltré d'une matière encéphaloïde, d'un blanc jaunâtre, interposée entre les fibrilles musculaires. MM. Manec, Trélat et les personnes présentes à l'autopsie concluent à un encéphaloïde (à l'état de crudité) du muscle grand fessier et des autres parties de la région trochantérienne.

L'os est un peu rouge, mais il n'a pas changé de consistance, le périoste est adhérent. Il y a, au plus, une légère ostéite par suite du voisinage du tissu morbide.

OBSERVATION IX.

Muguet avec végétaux; tubercules pulmonaires; coagulum sanguin dans la veine crurale droite.

(Hôpital Sainte-Marguerite, salle Sainte-Geneviève, n° 4, service de M. Marrotte.)

C...., Clémentine, 30 *ans, brossière, née à Villiers* (*Seine-et-Marne*), *entrée le* 20 *mai, morte le* 18 *juillet* 1852. — Fille

Digitized by Google

d'une constitution chétive, amaigrie, se plaignant de ne pouvoir rien prendre sans le vomir aussitôt. Elle vient de quitter l'hôpital de la Pitié où elle était entrée il y a un mois.

Elle nous apprend qu'elle a toujours eu une santé délicate, mais néanmoins jamais elle n'a été atteinte de maladies graves. Dans son enfance, elle a eu plusieurs fièvres éruptives, la scarlatine, la rougeole; elle a été vaccinée. Réglée depuis l'âge de 15 ans, très-périodiquement, mais pendant deux jours à peine. Pas d'enfants.

Il y a deux ans, elle est tombée du haut d'une échelle, elle a éprouvé une vive douleur dans le côté droit, près des fausses côtes (contusion dans la région hépatique). Ses maîtres l'ont envoyée à la campagne, où elle s'est rétablie. Enfin le 10 avril dernier, époque de ses règles, après une constipation qui durait depuis huit jours, elle a eu des vomissements violents et elle a rendu des matières très-fétides; depuis lors, elle a toujours souffert et vomi ; elle s'est décidée à entrer à la Pitié, où elle a été soumise à un régime doux (gomme sucrée, une portion); elle a plusieurs fois vomi des matières verdâtres, amères et bilieuses.

21 mai. *État actuel.* Figure allongée, amaigrie, yeux sans expression, mouvements lents, parole difficile. Anorexie, pas de soif vive, langue peu humide, lisse, rouge, oppression épigastrique, constipation durant depuis trois jours, du reste, alternatives de constipation et de dévoiement. Jamais d'hémoptysie, parfois des sueurs nocturnes, pas de toux actuellement, mais elle s'enrhume facilement l'hiver. Poitrine sonore, présentant à peine quelques

Digitized by Google

râles bulleux à la base du poumon gauche, murmure vésiculaire assez faible, mais s'entendant partout.

76 pulsations régulières. Peau jaunâtre sans chaleur anormale; rien d'appréciable au cœur, très-léger souffle dans les vaisseaux du cou (côté droit). Abdomen un peu douloureux à la pression, flueurs blanches; douleurs vagues dans les lombes et les aînes ; col utérin, long, virginal, paroi postérieure de l'utérus un peu saillante.

P. Gomme sucrée; poudre de Colombo 1 gramme en 2 paquets; julep avec eau de chaux 30 grammes, et sirop de gentiane 30 grammes; eau de Seltz; 2 bouillons; 2 potages.

Visite du soir. Pendant la journée, diarrhée séreuse; au deuxième paquet de poudre de Colombo, les vomissements se sont produits.

22 mai. — Nuit assez calme; bouche acide, sèche, dents sèches, agacées, langue toujours lisse et rouge.

Julep avec laudanum de Sydenham 8 gouttes.

Visite du soir. Elle a vomi la poudre de Colombo.

23 mai. — Un peu de sommeil ; elle se trouve assez bien, le dévoiement n'a pas reparu depuis minuit, peau moins sèche, langue moins rouge.

24 mai. — Il a fait de l'orage hier au soir et la malade s'est trouvée fatiguée pendant toute la nuit. Pas de vomissements, langue rouge, assez humide.

25 mai. — Elle a été descendue au jardin ; elle a toujours les dents agacées, mais néanmoins elle dit elle-même qu'elle se sent mieux.

Ut supra; une portion d'aliments.

26 mai. — Sommeil. Le ventre est moins douloureux à la pression.

Digitized by Google

27 mai. — 72 pulsations. Bien, pas de dévoiement.

Vin de quinquina 60 grammes.

28 mai. — Dévoiement très-fort pendant toute la nuit.

Sous-nitrate de bismuth 10 grammes en 5 paquets ; deux 1/4 de lavement amidonné.

30 mai. — Le dévoiement persiste toujours, les matières sont noires, fétides ; peau chaude, langue plus sèche.

Diascordium 4 grammes en 4 doses.

31 mai. — Le dévoiement est arrêté depuis hier dans la nuit ; sommeil.

Une portion.

1er juin. — 76 pulsations régulières, pas de dévoiement.

2 juin. — La malade va assez bien.

Eau de Seltz.

5 juin. — L'état est satisfaisant.

Potion avec sirop d'écorces d'oranges amères 30 grammes ;
— eau de menthe. . . . . 15 —

7 juin. — Le malade a pris un bain alcalin.

8 juin. — Le dévoiement est revenu.

Diascordium 4 grammes ; eau de Seltz ; sous-nitrate de bismuth 15 grammes ; 2 potages maigres.

10 juin. — Mieux, langue humide.

Centaurée ; une portion.

14 et 17 juin. — Très-bien.

Centaurée ; eau de Spa ; bain alcalin.

18 juin. — J'ai noté de la chaleur de la peau et de la fièvre à toutes les visites du soir depuis quelques jours. La malade est auscultée de nouveau très-soigneusement.

Digitized by Google

On constate que le poumon gauche respire bien plus faiblement que le droit. Pas de matité appréciable.

20 juin. — La malade se plaint de ce que sa langue, qui est très-rouge, « semble vouloir se peler. »

23 juin. — Depuis trois jours, affaiblissement considérable; le dévoiement n'est pas revenu, mais il y a des coliques, des efforts de vomissements et toujours des maux d'estomac.

Visite du soir. Je remarque sur la langue des papilles saillantes, on dirait un prolongement de la muqueuse très-marqué en deux endroits. La langue est rouge, lisse et sèche, mais sans muguet.

24 juin. — Le dévoiement est revenu tous les quarts d'heure, selles séreuses; un peu de toux; quelques crachats aérés. 112 pulsations. Sur le prolongement papillaire noté hier, il y a un point blanchâtre qui ressemble à du muguet.

Centaurée sucrée; eau de Seltz; collutoire au borax et miel rosat.

Examen du produit blanchâtre lingual. Les deux taches blanches renferment : 1° une foule innombrable de granulations moléculaires; 2° des lamelles épithéliales pavimenteuses; 3° des spores et quelques filaments des végétaux ordinaires du muguet.

25 juin. — 100 pulsations. Les deux points blanchâtres ont été jaunis par le collutoire. Le dévoiement a cessé.

27 juin. — La langue est revenue à l'état normal, les papilles sont à peu près affaissées.

Eau de Spa; collutoire au borax et miel rosat.

28 juin. — 120 pulsations. Peau chaude, sèche; toux, crachats séreux. L'auscultation est pratiquée de nouveau.

Digitized by Google

Le côté droit respire plus fortement que le côté gauche; sous la clavicule gauche, l'expiration est un peu plus prolongée, pas de matité nettement marquée.

29 juin. — Encore quelques taches adhérentes du muguet sur les points déjà signalés, langue très-lisse avec quelques élévations capillaires.

30 juin. — Le muguet s'est encore étendu. Il apparaît à la pointe des papilles, où on le voit très-bien avec la loupe.

Visite du soir. Les taches du muguet s'étendent sur une assez grande surface; à droite, il forme une plaque à contours irréguliers; *examiné au microscope,* il offre une grande quantité d'épithélium et des éléments végétaux, spores et mycélium.

1er juillet. — Même état, collutoire porté avec un pinceau sur les points malades.

2 juillet. — Le muguet a cessé de s'étendre, les productions ont été ratatinées par le collutoire.

3 juillet. — La malade va assez bien; une portion.

Visite du soir. La malade se plaint d'une douleur dans la cuisse droite et dans l'aine; pas de coloration anormale, pas de tuméfaction; sensibilité assez vive, mais pas de sentiment de chaleur ou du brûlure dans cette région.

4-6 juillet. — Enflure légère du pied droit, la douleur persiste, pas de tuméfaction dans l'aine.

8 juillet. — Le dévoiement a reparu; la douleur inguinale et crurale est plus vive, on ne sent pas distinctement un cordon dur sur le trajet des vaisseaux.

10 juillet. — Muguet revenu en assez grande quantité. Le collutoire est employé avec beaucoup de soin.

Digitized by Google

13 juillet. — Même état; cris, le muguet fait de grands progrès.

14 juillet.— Œdème considérable du membre inférieur droit; on sent un cordon dur qui paraît avoir son siége dans la veine fémorale.

15 juillet. — L'œdème du membre inférieur droit est considérable; la grande lèvre droite est tuméfiée.

16 juillet. — Le muguet forme une couche presque continue et membraniforme; les végétaux y sont fort abondants. Agitations, cris. Mort le 17 à une heure du matin.

Autopsie le 18 à six heures du matin (29 heures après la mort). Pluie d'orage, temps frais depuis la veille. *Langue* couverte d'un enduit crémeux, noirâtre par places, s'enlevant avec la plus grande facilité; cavité buccale ayant en différents endroits plusieurs plaques de muguet. La langue n'a plus la vive rougeur qu'elle offrait pendant la vie. *Œsophage* blanchâtre, sans traces de muguet. *Estomac* renfermant un liquide jaunâtre.

Cavité thoracique. Poumon gauche ayant des adhérences pleurales au sommet; poumon droit sans adhérences; tous deux crépitants, non congestionnés.

Le sommet gauche incisé laisse voir des tubercules crus et une petite excavation au centre du lobe supérieur, quelques tubercules crus à la base de ce même poumon gauche. Des granulations nombreuses sont disséminées dans le sommet du poumon droit. *Cœur* petit, parfaitement sain.

Cavité abdominale. Il existe des traces d'ancienne péritonite, de fausses membranes transparentes unissent

Digitized by Google

quelques anses intestinales; foie adhérant à la surface inférieure de l'arc du côlon; ganglions mésentériques engorgés, mais n'étant nullement tuberculeux. Rien d'anormal n'apparaît dans les intestins après les avoir fendus dans leur longueur. Pas d'ulcérations ni d'inflammation appréciables; *foie* développé, jaunâtre, graissant le scalpel; *rate* adhérant au diaphragme par des prolongements membraniformes; *organes génitaux* à l'état sain; *utérus* ayant la face postérieure plus développée et saillante. Le *cerveau* n'a pas été examiné.

Membre inférieur droit fortement œdématié ainsi que la grande lèvre droite. *Veine crurale* offrant, à travers les téguments et sur son trajet, de la résistance à la pression. Quand cette veine a été mise à nu par l'enlèvement de la peau, elle apparaît nettement arrondie, d'une couleur bleue assez pâle et n'offre point d'adhérence avec les tissus voisins. Le gonflement du vaisseau remonte en haut à deux pouces environ de l'arcade crurale et en bas il siége dans le saphène interne jusque dans les divisions d'un moyen calibre. La veine crurale coupée en travers est remplie par un caillot qui en obstrue la cavité; les parois ne sont ni turgescentes ni épaissies, comparativement à celles de la même veine du côté opposé ; à peine sont-elles légèrement œdématiées. Étalée sur une plaque de liége et fendue dans le sens longitudinal, la veine offre un cordon inclus, un caillot d'un rouge violacé que je retire facilement. Il est formé par du sang coagulé. Ce cordon, fendu transversalement et, de plus, suivant sa longueur, est composé par des couches stratifiées de fibrine; la couche la plus extérieure adhérait par simple jutaxpo-

Digitized by Google

sition à la membrane interne de la veine qui n'est pas rugueuse, mais simplement dépolie après l'enlèvement du cordon coagulé. Les couches fibrineuses sont de moins en moins décolorées et d'une teinte rougeâtre ou violette, d'autant plus prononcée qu'on arrive plus près du centre du caillot; en cet endroit il existe une coagulation sanguine paraissant le plus récemment formée.

L'*examen microscopique* m'a montré : 1° de la fibrine sous forme de fibrilles entre-croisées; 2° des granulations moléculaires abondantes; 3° des globules sanguins rouges et d'autres blancs, mais ceux-ci en très-petite quantité. Il y avait aussi de la matière grasse dans le champ du microscope.

OBSERVATION X.

Stomatite ulcéro-membraneuse.

(Hôpital de Bon-Secours, salle Sainte-Anne, n° 1 *bis*, service de M. Monneret.)

S...., François-Hippolyte, 5 *ans, demeurant rue de Charonne*, 119, *entré le* 21 *janvier* 1851, *sorti le* 23. — Ce petit garçon est bien constitué, d'une très-bonne santé habituelle. Il n'a jamais été malade, dit sa mère, et depuis trois à quatre jour seulement, il a moins d'appétit, il souffre dans la bouche quand il essaie de manger. Il a eu de la fièvre la nuit dernière, il s'est plaint de douleurs dans la bouche et la gorge. Son haleine est en même temps devenue forte.

L'invasion de la maladie buccale a été brusque. La mère ne peut l'attribuer à aucune cause spéciale d'ali-

Digitized by Google

mentation; mais elle nous dit à plusieurs reprises que son enfant joue habituellement avec d'autres enfants de son âge et que « plusieurs ont du mal à la bouche. »

A la *visite du soir* l'enfant n'a pas de fièvre, 76 à 80 pulsations régulières. Peau assez fraîche, respiration bien libre.

Cavité buccale. Il existe sur les gencives de la mâchoire inférieure, du côté gauche de la face, un enduit grisâtre, comme pultacé, reposant sur une surface ulcérée en dessous et dont les bords sont épaissis et violacés. Il y a, en outre, sur la face interne de la joue gauche, une concrétion d'un blanc jaunâtre peu épaisse qui est pareillement placée sur une ulcération allongée; les bords en sont rouges, les tissus de la joue ne sont pas indurés. (J'ai examiné après la visite cette concrétion au microscope et je l'ai trouvée constituée par : 1° des granulations moléculaires placées au milieu d'un stratum amorphe; 2° des cellules épithéliales, des végétaux appelés par M. Robin *algue de la bouche.*)

Le pharynx est examiné sans difficulté, car l'enfant est très-docile; les pilliers, la luette, les amygdales, le fond du pharynx, n'offrent aucune surface ulcérée, il n'y a qu'un peu de rougeur, il n'existe qu'une angine simple et légère.

La cavité buccale est mouillée par de la salive, l'haleine est fétide. Ganglions sous-maxillaires très-légèrement engorgés et douloureux à la pression.

Je porte avec le doigt sur les parties malades du chlorure de chaux sec. Le petit malade me laisse agir sans offrir de résistance. Il prend du bouillon une heure après.

Digitized by Google

22 janvier. — Nuit calme, sommeil, pas de fièvre. Le Chef de service constate les symptômes notés hier.

P. Continuation du chlorure de chaux sec appliqué sur les surfaces malades trois fois par jour. — 2 bouillons, 2 potages.

Le 23 janvier le mieux est sensible. La mère veut sortir et nous promet de ramener son enfant s'il est plus souffrant. Elle emporte du chlorure de chaux pour continuer le traitement chez elle.

J'ai vu le petit Sallet chez sa mère pendant plusieurs jours, le chlorure de chaux a suffi pour le guérir complétement au bout d'une semaine.

OBSERVATION XI.

Scarlatine avec angine pultacée; végétaux très-abondants (*Leptothrix buccalis*).

(Hôpital Sainte-Marguerite, salle Sainte-Geneviève, n° 34, service de M. Marrotte.)

R...., Pauline, 20 *ans, domestique, née à Beaumont* (*Haute-Saône*), *entrée le* 5 *août* 1852, *sortie le* 29. — Taille petite et constitution peu forte. Bonne santé, bien que la malade n'ait pas ses règles très-périodiquement. Pas de maladies antérieures graves. Elle a été vaccinée pendant son enfance.

La maladie actuelle date de trois jours. Le lundi, 2 août, vers une heure du soir, elle a éprouvé un frisson violent, du malaise, puis elle s'est sentie accablée. Le soir, il y a eu un grand mal de gorge, celle-ci a été rouge au dire des maîtres de Pauline qui l'ont examinée. La malade ne se rappelle point d'avoir vu quelques jours auparavant une personne atteinte de fièvre avec une érup-

Digitized by Google

tion à la peau. Le 4, les mains et les pieds avaient enflé, ils étaient douloureux; le cou, le visage et une grande partie du corps étaient devenus rouges.

5 août, *visite du soir*. La plus grande partie du corps de la malade est recouverte d'une rougeur presque uniforme; aux aines et sur le cou, on trouve quelques points rouges plus foncés, donnant l'aspect du granit. Langue rouge à la pointe et sur les bords, recouverte d'un enduit blanchâtre assez épais. Acidité manifeste de la muqueuse buccale au papier bleu de tournesol. Douleur au fond de la gorge. L'arrière-bouche est recouverte de productions blanchâtres siégeant sur les amygdales tuméfiées.

124 pulsations, 24 respirations. Intelligence peu présente, agitation, anxiété, difficulté de respirer, toux angineuse. Le murmure vésiculaire s'entend dans les deux poumons; il n'y a pas de dévoiement.

6 août. — 120 pulsations. Nuit mauvaise, cris. L'éruption n'a pas sensiblement pâli. Angine violente, la malade peut difficilement ouvrir la bouche, le fond du pharynx est couvert, surtout sur les amygdales, par des productions blanches et d'aspect pseudo-membraneux. Les ganglions du cou sont douloureux et engorgés.

P. Gomme sucrée 2 pots; gargarisme astringent.

Examen des productions blanches de la gorge. Elles sont molles, peu tenaces, assez semblables au muguet et faciles à écraser ou à rayer, ou à séparer par pression avec le bord mousse de la spatule.

Sous le microscope, divers fragments ont présenté comme éléments constitutifs : une matière amorphe très-abon-

Digitized by Google

dante; des granulations moléculaires; de la matière grasse; des cellules épithéliales très-nombreuses ayant toutes la forme pavimenteuse, variant de grandeur, mais à noyau petit; des corps granuleux de l'inflammation et des globules du pus assez rares.

J'ai vu, avec beaucoup de netteté, dans quelques préparations, des filaments ou stries étroites à contours peu nettement accusés et que je crois être de la fibrine fibrillaire exsudée. Elle n'existait point partout. J'ai très-nettement vu des tubes droits, minces, des baguettes rigides pareilles à celles du tartre du collet des dents (*algue de la bouche de M. Ch. Robin*).

7 août. — 120 pulsations. La journée d'hier et la nuit ont été agitées. La malade s'est plainte continuellement. Elle a l'ouïe dure. La peau est chaude, sèche. Dans l'arrière-bouche, il y a quelques points rougeâtres et noirâtres qui sont formés par des ecchymoses. L'enduit de la langue est moins épais. On remarque des papilles rouges, légèrement saillantes.

8 août. — 112 pulsations. Mieux. L'enduit blanchâtre des amygdales et du pharynx a diminué plutôt qu'il ne s'est étendu ou épaissi. L'état général est plus satisfaisant. Il s'est formé sur les mains de la malade, à la racine des doigts, de très-petits points vésiculeux (miliaire), qui n'existent point ailleurs sur le tronc, le cou ou les aisselles.

9 août. — 96 pulsations. La nuit a été plus calme que les précédentes. La miliaire remarquée hier existe aujourd'hui en grand nombre sur diverses parties du corps, sur le thorax, près des aisselles, aux aines, etc. Les vési-

Digitized by Google

cules sont tantôt transparentes, tantôt lactescentes et le liquide qu'elles renferment a été examiné.

Examen du liquide des vésicules de miliaire. Il renferme des globules purulents montrant des noyaux par l'action de l'acide acétique; des granulations élémentaires et quelques cellules épithéliales qui résistent à l'action de l'acide acétique et n'ont qu'un noyau. Je n'ai pas trouvé de fibrine.

La langue se dépouille de son enduit blanchâtre, elle est en quelques points d'un rouge vif, lisse, avec des saillies papillaires. La cavité buccale offre une teinte générale d'un rouge intense.

10 août. — 88 pulsations. La malade se trouve elle-même bien mieux. La langue est d'un rouge presque uniforme. L'éruption a pâli par tout le corps et disparu en beaucoup d'endroits.

Bouillon.

11 août. — 92 pulsations. Nuit calme, sommeil paisible. L'arrière-bouche se déterge, il existe quelques points très-superficiellement exulcérés sur les amygdales et un sur le fond du pharynx à droite.

Examen des productions grisâtres de l'arrière-bouche : épithélium prédominant; matière amorphe et granulations moléculaires, globules de pus. Je n'y trouve pas aujourd'hui de fibrilles fibrineuses. Spores évidentes de *muguet,* de *Torula,* pas de mycélium; une quantité très-considérable d'*Algue de la bouche;* quelques cristaux dont un en prisme droit.

12 août. — Peu de fièvre. La desquamation a com-

Digitized by Google

mencé. L'urine, examinée à plusieurs reprises et aujourd'hui même, n'a pas offert d'albumine.

14 août. — Deux épistaxis de quelques gouttes seulement; une portion. A partir de ce jour la malade a été de mieux en mieux. La desquamation s'est faite régulièrement. Les plaques enlevées étaient larges aux doigts des mains. Point d'anasarque ni d'accident notable pendant la convalescence. Elle sort le 29 août parfaitement guérie.

OBSERVATION XII.

Stomatite mercurielle avec fausses membranes.

(Hôpital de Bon-Secours, salle Saint-Louis, n° 21, service de M. Béhier.)

G...., Charles, forgeron, né à Valenciennes, entré le 16 *juin* 1851, *sorti le* 18. — Ce malade, d'une constitution athlétique et de l'apparence la plus vigoureuse, est entré après la visite du matin. Je le trouve assis dans son lit, ayant devant lui un crachoir, aux trois quarts rempli de salive ; sa bouche est entr'ouverte et il s'en écoule continuellement de la salive filante. Il répond affirmativement, mais avec difficulté, aux questions que je lui adresse pour savoir s'il a employé du mercure ; il a une très-grande fétidité de l'haleine liée à son ptyalisme mercuriel.

Ce malade m'apprend que, pour se débarrasser d'un mal de gorge, qu'un médecin lui a dit être syphilitique, et d'une éruption cutanée, il a fait, depuis plus d'une semaine, des frictions avec l'onguent napolitain sous les aisselles et à la partie interne des cuisses.

On ne peut voir le pharynx, car le malade a de la peine

Digitized by Google

à écarter les mâchoires ; la région parotidienne est gonflée et un peu douloureuse des deux côtés du cou, ainsi que les glandes sous-maxillaires. Il existe sur le front, sur le cuir chevelu et sur les membres, des marques non équivoques d'une syphilide papuleuse reposant sur des taches d'un rouge cuivré ; plusieurs de ces taches sont disposées en cercles plus ou moins réguliers.

Les gencives sont boursouflées et couvertes de plaques grisâtres. La plupart d'entre elles reposent sur des exulcérations ou des ulcérations véritables de la muqueuse, car, en quelques endroits les fausses membranes sont détachées et flottent dans la salive, et on voit l'ulcération à bords élevés, à contours rougeâtres qu'elles recouvraient. Cependant, en d'autres endroits, la muqueuse est rouge, non excoriée, recouverte d'un léger enduit couenneux qui, enlevé, ne laisse pas d'exulcérations.

La muqueuse buccale que je parviens à apercevoir, est d'un rouge terne ; le liséré dentaire est d'un rouge violacé ; les joues portent l'empreinte des dents ; la langue est épaissie et sa pointe offre des ulcérations manifestes.

84 pulsations fortes et régulières. Respiration libre. Anorexie ; constipation depuis trois jours. Insomnie. Je donne un gargarisme avec l'alun.

Examen de fausses membranes minces et d'autres détachées et flottant dans la salive. Les productions couenneuses m'ont présenté : de la matière amorphe et parfois de la fibrine sous forme de fibrilles ; des globules de pus et pyoïdes, des corps granuleux de l'inflammation ; des globules rouges du sang altérés et presque méconnaissables.

Digitized by Google

17 juin. — Nuit presque sans sommeil. Même état qu'hier, toutefois salivation peut-être un peu moindre.

P. Gargarisme avec eau d'orge 120 grammes et sous-acétate de plomb 10 grammes; cautérisations au nitrate d'argent; eau de Sedlitz; bouillons.

18 juin. — Le malade est mieux, mais il a injurié, hier, l'infirmier de la salle; on est obligé de lui donner son exeat et de l'envoyer à l'hôpital du Midi.

OBSERVATION XIII.

Angine herpétique survenue sous l'influence d'un refroidissement. Coïncidence d'herpes labialis[1].

M. C.... est âgé de 29 *ans,* brun, de petite taille, mais avec les membres robustes et bien proportionnés. Bonne constitution, bonne santé habituelle. M. C.... est toutefois sujet à de légers maux de gorge; sa voix n'est pas forte, mais elle est bien timbrée.

Le 14 juin 1857, M. C...., sans avoir précédemment été souffrant, sans avoir fait aucun excès, se rendit à Saint-Germain, et peu de temps après un dîner pris sans répuguance, il éprouva du malaise et des frissons. Il attribua la sensation qu'il ressentait au vent assez fort qui avait soufflé dans la soirée. Il rentra à Paris ce jour même et il eut froid dans le wagon du chemin de fer.

15 juin. — La nuit fut agitée est sans sommeil. M. C... croyait avoir eu du refoidissement et s'était surchargé de

[1] J'ai communiqué cette observation à M. le docteur Féron, qui l'a insérée dans sa Thèse inaugurale sur l'*Angine herpétique* (Thèses de Paris, 1858, n° 219, p. 20).

Digitized by Google

couvertures dans son lit, mais sans avoir pu transpirer. Il ressentait du malaise, avait perdu l'appétit, et il passa la journée sans sortir, en partie dans sa chambre et en partie dans son cabinet de travail. Il s'aperçut le soir qu'il avait un peu mal à la gorge.

Le malade s'était lui-même mis à la diète et n'avait pris que du bouillon pendant cette journée.

Le 16 juin, la nuit n'a pas été meilleure que celle de la veille. Le mal de gorge a augmenté. M. C...., ne voulant pas déranger un médecin pour le mal qu'il éprouve et qu'il juge très-léger, continue à rester à la diète, buvant quelques tasses d'une tisane pectorale et faisant usage d'un gargarisme mucilagineux. Il n'a pris qu'un potage et du bouillon.

Le 17 juin, La gorge était plus douloureuse, le malade avait de la peine à avaler la salive. Dans cet état, il est obligé de se rendre dans un château des environs de Paris. Il y consulte le médecin de service, qui, après avoir examiné la gorge, dit qu'il y trouve une plaque blanche, lui parle d'une angine couenneuse encore limitée, et fait une cautérisation de cette surface avec le nitrate d'argent. Le médecin prescrit, en outre, un gargarisme astringent. M. C.... rentre le soir à Paris très-fatigué.

Le lendemain 18, il n'est pas survenu d'amélioration et je suis appelé par le malade assez effrayé sur son état. Il me fournit alors les renseignements qui précèdent.

La gorge, examinée avec soin, présente une rougeur assez également répandue sur le fond du pharynx, les amygdales et les piliers du voile du palais. Je constate

Digitized by Google

sur l'amygdale droite une plaque oblongue, à bords irréguliers, comme dentelée, blanchâtre, entourée par une aréole d'un rouge vif, peu étendue.

Le malade sent très-bien qu'il souffre principalement dans le côté droit de la gorge. Il a peu de céphalalgie, mais du malaîse, de la lassitude. Le pouls bat 72 fois environ par minute, il est modérément développé. Inappétence, soif assez vive, mauvais goût à la bouche, langue chargée, aucune envie de vomir. Respiration parfaitement libre. Peau assez chaude, pas de moiteur. Urines peu abondantes, fortement colorées.

P. Tisane d'orangeade cuite. Purgatif salin. La plaque amygdalienne est touchée avec le doigt chargé d'alun en poudre. Continuation du gargarisme prescrit la veille. Bouillons.

Je rassure de mon mieux le moral du malade et lui affirme qu'il n'a pas l'angine couenneuse véritable, mais une simple plaque blanchâtre qui ne s'agrandira point.

L'état général est à peu près le même dans la soirée; la céphalalgie est toutefois assez prononcée. Il y a eu plusieurs garde-robes abondantes.

Le 19, le malade n'a pas mieux passé cette nuit que les précédentes. Il a encore souffert dans la gorge; il est très-préoccupé. Même état général.

J'examine la gorge de nouveau, avec le plus grand soin, et j'aperçois une nouvelle surface atteinte. Elle est exactement située sur le pilier antérieur droit du voile du palais. Elle consiste en une plaque comme chagrinée ou mieux encore en saillies vésiculeuses, réunies par leurs bords, confluentes, formant ainsi une surface dont

Digitized by Google

le fond est d'un gris blanchâtre et transparent. Un cercle d'un rouge intense entoure ce groupe éruptif.

Même prescription qu'hier, moins le purgatif. Alun en poudre et gargarisme.

Le soir, le malade s'aperçoit qu'il éprouve de la douleur dans la lèvre supérieure sur le côté droit, et il y remarque de la rougeur et de l'induration. M. C.... appelle mon attention de ce côté. Il y existe en effet une place élevée, indurée, avec des saillies, des élévations légères dont quelques-unes commencent à se remplir de sérosité. On ne peut méconnaître une plaque d'*herpes labialis* en voie de développement.

En regardant au fond de la gorge, je trouve la plaque du pilier antérieur, blanchâtre, recouverte d'une concrétion légère, les bords sont irréguliers, festonnés. Il y a même au-dessus de la plaque ou groupe principal, un point excorié, blanc, ressemblant beaucoup à un de ces aphthes solitaires du frein de la langue ou des parois buccales qui succèdent, ainsi que je l'ai plusieurs fois constaté, à une vésicule rompue.

Je conseille au malade de se borner actuellement à faire usage d'un gargarisme émollient, et je lui promets la fin de son mal.

20 juin. — La nuit a été calme; pour la première fois le malade a paisiblement dormi et il a transpiré dans son lit. Ce matin, la plaque d'*herpes labialis* est couverte de vésicules remplies d'un liquide trouble. Les urines ont été plus abondantes; une seule garde-robe.

La gorge offre une rougeur moindre sur les bords de la première plaque amygdalienne; le fond en est moins

Digitized by Google

grisâtre, il est plus rosé. La plaque du pilier antérieur est blanchâtre avec le cercle rouge très-marqué.

Le malade mange avec plaisir le matin une côtelette et le soir une aile de poulet. La nuit a été très-bonne.

Le 21, il se sent bien. La plaque d'*herpes labialis* a formé une croûte. La plaque du pilier antérieur du voile du palais est toujours visible, blanchâtre, mais le cercle rouge n'est plus aussi vif, aussi coloré.

Je suis obligé de quitter le malade pour aller à la campagne. Je l'ai vu à mon retour le 28 juin. M. C.... était parfaitement remis. Il existait une rougeur vineuse sur l'amygdale droite et sur le pilier droit du voile du palais, en un mot, sur les deux places qui avaient été affectées. Une rougeur assez intense occupait également le côté droit de la lèvre supérieure.

OBSERVATION XIV.

Herpès du pharynx et de la cavité buccale.

Mme D...., Hélène, est âgée de 31 *ans* et jouit d'une bonne santé habituelle. Elle a eu le choléra et une fièvre typhoïde dont elle s'est parfaitement rétablie ; elle n'est pas sujette aux angines et ne s'enrhume pas facilement. Aucun antécédent diathésique chez la malade ou dans sa famille.

Le 15 octobre 1858, après avoir été très-bien portante les jours précédents, Mme D.... se plaignit d'un violent mal de gorge, venu après des frissons. Je la trouvai très-effrayée, dans un état fébrile très-marqué, mais sans abattement. L'apparence extérieure ressemblait beau-

Digitized by Google

coup à celle qu'offre la fièvre synoque. Langue sale, mauvais goût à la bouche, inappétence, constipation. Pouls à 96, plein, développé, très-régulier. Respiration ample et facile. Peau colorée, chaude, mais non sèche et brûlante. Cou n'étant pas gonflé extérieurement, ganglions à peine douloureux.

La muqueuse pharyngée et buccale est rouge, mais non sèche ni lisse ; elle est humide. Sur l'amygdale gauche et sur le pilier antérieur du voile du palais, il existe des plaques blanches, ovales, à grand diamètre vertical, à bords dentelés et irréguliers, entourées d'une aréole d'un rouge vif. Sur l'amygdale droite, il y a aussi quelques taches blanchâtres, mais plus minces et opalines, à surface grenue, à bords dentelés, ayant aussi une bordure rouge très-marquée.

La malade se plaint encore de souffrir dans la bouche et de ne pouvoir passer la langue sur plusieurs points sans éprouver de vives douleurs. Je trouve, en renversant la lèvre inférieure, deux petites ulcérations arrondies, avec le centre grisâtre, à peine pseudo-membraneux, ayant une vive injection de la muqueuse autour d'elles. Sous la langue, à droite, je remarque deux nouvelles ulcérations offrant aussi le caractère des *aphthes isolés ;* enfin, sur la face interne de la joue gauche, près de l'ouverture du canal de Sténon, il existe un groupe de vésicules qui ne sont pas toutes rompues et qui ont leurs bords d'un rouge vif. Ces vésicules montrent les passages de l'état vésiculeux à l'état ulcéreux et me paraissent analogues à celles des amygdales. Je rassure Mme D.... et je porte avec le doigt de l'alun en poudre sur les parties malades.

Digitized by Google

Je touche les ulcérations labiales et sous-linguales avec la pointe du crayon de nitrate d'argent. Je prescris un gargarisme astringent.

Le 16 octobre, le voile du palais, près de la luette et un peu à gauche de la ligne médiane, présente un groupe de vésicules confluentes qui ne peuvent être méconnues pour le premier état des plaques grisâtres pseudo-membraneuses, constatées la veille sur les deux amygdales. Ces dernières plaques ne se sont pas agrandies. La fièvre a continué, l'état général est le même.

La malade se plaignant de l'alun en poudre, je continue seulement l'emploi du gargarisme astringent.

Le 17 et le 18, il n'y a pas eu de nouvelle éruption herpétique.

Les jours suivants, la fièvre tombe et les fausses membranes s'amincissent, puis disparaissent. L'exulcération des surfaces est moins douloureuse et on trouve à la place une teinte d'un rouge vineux.

Le 25 octobre, Mme D.... était revenue à son état ordinaire de santé.

OBSERVATION XV.

Aphthes discrets; vésicules herpétiques isolées ou peu confluentes.

(Hôpital de Bon-Secours, salle Saint-Louis, n° 10, service de M. Monneret.)

D...., Julien, 16 *ans, aplatisseur de corne, né à Paris; entré le* 27 *février* 1851, *sorti le* 14 *mars.* — Constitution robuste, taille petite, mais bien proportionnée. Santé parfaite, pas d'antécédents héréditaires diathésiques, pas

Digitized by Google

d'accidents syphilitiques. Depuis trois à quatre jours, sans cause appréciable pour le malade, mais peut-être parce qu'il a pu ressentir l'action du froid dans son atelier, il a éprouvé du malaise, de la courbature et quelques frissons irréguliers. Il n'a cependant pas eu de douleur vive de tête ou de poitrine, mais une lassitude générale et de la perte d'appétit. Il souffre dans la bouche qui lui paraît chaude et très-sensible. Constipation depuis plusieurs jours.

État actuel. Fièvre peu marquée, 72 pulsations, peau un peu moite, 18 respirations régulières, amples, faciles.

La muqueuse buccale au-dessous du bord gingival inférieur est rouge et légèrement tuméfiée, baignée de liquide. Je remarque en cet endroit plusieurs petites ulcérations arrondies, dont les bords sont un peu saillants et le fond grisâtre, à peine ou point pseudo-membraneux. Leur pourtour est d'un rouge vif, fortement vascularisé.

Elles sont situées assez près les unes des autres, quelques-unes sont rapprochées mais sans se toucher par les bords.

En abaissant fortement la lèvre inférieure du malade, je constate l'existence d'autres ulcérations sur la partie interne de cette lèvre et sur le repli labio-maxillaire. J'en trouve enfin à la face interne des joues; il y en a deux séparées et très-marquées sur la muqueuse de la joue droite.

Ces ulcérations, diversement situées, ne sont pas également développées. Les unes sont plus grandes que les autres. Les aréoles inflammatoires et les bords sont plus marqués sur celles de moyenne grandeur. Je trouve sur

Digitized by Google

la lèvre inférieure renversée une vésicule non rompue, légèrement opaline, et je remarque exactement la place qu'elle occupe. Le cercle rouge vascularisé qui l'entoure est prononcé comme sur quelques ulcérations voisines. En examinant cette vésicule à la loupe, je ne trouve pas qu'elle soit formée à l'orifice d'un conduit glandulaire. Les ulcérations les plus petites et paraissant les plus récentes, n'offrent pas de conduit apercevable à leur fond.

J'ai examiné au microscope le fond grisâtre d'une ulcération et je l'ai trouvé formé par : une matière amorphe renfermant des granulations moléculaires; des globules du pus et pyoïdes; des cellules d'épithélium pavimenteux et des fibrilles très-reconnaissables de fibrine. J'y ai vu très-nettement l'*Algue de la bouche* (Ch. Robin).

Les ulcérations sont très-douloureuses, le malade ne peut passer la langue sur elles sans souffrir; il a éprouvé une vive douleur quand j'ai raclé une vésicule pour en examiner la surface grisâtre.

Le fond du pharynx, la luette et les amygdales sont un peu rouges, et le malade se plaint d'un enrouement. Celui-ci est très-léger, ainsi que la rougeur que je viens de noter.

Je touche légèrement, avec un crayon pointu d'azotate d'argent, le fond de quelques ulcérations; les autres sont touchées le soir par moi avec un pinceau trempé dans parties égales de borax et de miel rosat.

La surfaces des ulcérations a blanchi aussitôt après avoir été touchée avec le crayon; le malade a pu passer ensuite la langue sur elles sans éprouver de douleur. L'application du collutoire boraté n'a pas enlevé la douleur.

Digitized by Google

28 février. — La nuit a été très-bonne. Les ulcérations touchées des deux manières sont encore douloureuses. La vésicule notée hier s'est rompue, et à la place existe une ulcération exactement pareille à d'autres que j'ai remarquées hier. Dunaux demande lui-même que je cautérise les ulcérations les plus douloureuses avec le nitrate d'argent. Il a de l'appétit.

Eau de Sedlitz une bouteille ; collutoire avec miel rosat et borax, parties égales ; une portion.

Plusieurs des ulcérations ont perdu leur cercle d'un rouge vif et leurs bords élevés ; elles sont de niveau avec la muqueuse et recouvertes d'un enduit blanchâtre. Elles sont bien moins douloureuses. L'ulcération ayant succédé à la vésicule s'est agrandie et elle est douloureuse et très-rouge autour des bords qui sont élevés.

J'ai examiné la couche blanchâtre des ulcérations prêtes à guérir, elle renfermait presque exclusivement de l'épithélium. J'y ai vu aussi des corps bacillaires et l'algue buccale de M. Ch. Robin.

7 mars. — Rien de notable n'est survenu, Dunaux est parfaitement guéri. Il prie qu'on le garde, car il n'a pas d'ouvrage. Exeat le 14 mars.

OBSERVATION XVI.

Pneumonie du côté droit ; fausses membranes buccales produites par le tartre stibié et renfermant des végétaux inférieurs ; guérison.

(Hôpital de Bon-Secours, salle Saint-Louis, n° 13, service de M. Monneret.)

D...., Claude-Nicolas, 55 *ans, bijoutier, entré le* 24 *mars* 1851, *sorti le* 14 *avril*. — Ce malade, d'une constitution

Digitized by Google

sèche et nerveuse, est un ancien militaire; il exerce aujourd'hui la profession de bijoutier en noir. Il a toujours eu une assez bonne santé, point de toux, point d'hémoptysie antérieure ni de sueurs nocturnes. Quelques douleurs rhumatismales éprouvées depuis qu'il a quitté le service; ces douleurs occupent principalement les muscles des bras et des jambes; les articulations sont bien libres.

Cet homme a eu, il y a un an environ, une fluxion de poitrine du côté droit. Il a ressenti un point de côté très-fort qui a été combattu par des ventouses et un vésicatoire. Il ne se rappelle pas s'il a craché du sang.

Depuis deux mois il s'aperçoit qu'il est moins bien que de coutume, « il traîne, il s'est trouvé mal plusieurs fois; il a moins d'appétit. » Enfin, il y a trois jours, il a eu des frissons, de la céphalalgie et un point de côté à droite, près et au-dessus du mamelon. Il ne croit pas avoir craché du sang. Il a été saigné le jour même et on lui a appliqué un vésicatoire en avant de la poitrine; il a pris une bouteille d'eau de Sedlitz.

État actuel. A son entrée, la respiration est difficile. Peau chaude et moite; figure anxieuse; matité en arrière dans la partie moyenne du poumon droit, râle crépitant très-fin, très-sec et très-abondant dans le sommet et le milieu. Souffle lointain mêlé à la crépitation vers le sommet. Respiration supplémentaire, mais sans caractère morbide dans le poumon gauche.

112 pulsations, 36 respirations; rien d'anormal au cœur. Langue sale, pas de dévoiement.

P. Saignée de 4 palettes. Julep avec tartre stibié 0,20 centigr. et opium 0,05.

Digitized by Google

25 mars. — Nuit assez calme, le souffle est intense dans les parties occupées hier par le râle crépitant; celui-ci s'entend parfaitement dans le tiers inférieur du poumon et dans l'aisselle.

Gomme sucrée; julep avec tartre stibié 0,30 centigrammes.

Pendant trois jours, même dose de tartre stibié. Il est parfaitement toléré. Pas de vomissements.

Le cinquième jour après son entrée, apparition de nombreuses fausses membranes sur la face supérieure de la langue, les parois buccales, le voile du palais, qui étaient rouges et douloureux au dire du malade.

Examinées au microscope, ces fausses membranes, recueillies à l'état de début et à divers âges, se montrent exclusivement constituées par :

1° Des cellules d'épithélium à leur premier degré de formation, à noyau petit, oblong, très-finement ponctuées;

2° Des cellules d'épithélium plus anciennes, aplaties et déformées et agglomérées de telle sorte qu'elles seraient méconnaissables si quelques-unes ne débordaient en partie la masse commune et ne présentaient ainsi leur noyau et des contours arrêtés;

3° Beaucoup de granulations graisseuses de diverses grosseurs ayant 0,003 à 0,005 millimètres de diamètre, agitées d'un mouvement brownien sensible.

4° Enfin de *végétaux* dont on voit surtout les spores. Ces corps reproducteurs sont bien isolés, oblongs, un peu ambrés, à bords nets (*voy.* pl. III, *fig.* 3).

Les végétaux sont formés d'un mycélium étroit, cloi-

Digitized by Google

sonné ou peut-être moniliforme, rempli de granulations adhérentes aux parois.

Dans les jeunes fausses membranes, on trouve, en le traitant par l'acide acétique, des traînées qui ont l'aspect filamenteux de la fibrine (*voy.* pl. III, *fig.* 3).

Bientôt les fausses membranes sont moins nombreuses. Examinées à leur période de déclin, elles présentaient beaucoup d'éléments végétaux.

10 avril. — Le malade va de mieux en mieux, à peine un peu d'accélération du pouls dans la soirée. Le murmure vésiculaire est plus faible dans le poumon droit, mais il s'entend bien néanmoins.

14 avril. — Il demande son exeat.

OBSERVATION XVII.

Pneumonie gauche, 3e degré, mort. Fausses membranes buccales et œsophagiennes produites par le tartre stibié; pas de végétaux.

(Hôpital Sainte-Marguerite, salle Sainte-Geneviève, n° 1, service de M. Marrotte.)

P...., Virginie, veuve Blanquisque, ouvrière en linge, 42 *ans, née à Saint-Germain-en-Laye, entrée le* 25 *janvier* 1852, *morte le* 29. — Femme de haute taille, d'une constitution sèche, d'un tempérament nerveux. Elle a une bonne santé habituelle, mais elle est très-pauvre, mal nourrie, excédée de travail; elle a été veuve de bonne heure, sans enfants; elle est encore réglée.

Il y a huit jours, à la suite d'occupations prolongées depuis le matin jusqu'à minuit (elle travaillait ainsi de-

Digitized by Google

puis quinze jours), elle a été prise de frissons en se couchant. Comme elle habitait une chambre sans feu, elle n'y a pas fait grande attention, mais le lendemain elle n'a pas pu se lever. Elle est restée au lit, et dans la journée elle a eu un violent point de côté et une soif très-vive. Pendant les sept jours qu'elle a passés toute seule, elle n'a bu « que de l'eau pure et froide. » Pendant tout ce temps, elle « n'a pas fermé l'œil; » enfin, cédant aux instances de ses voisines, ou plutôt « voulant savoir à quoi s'en tenir, » elle est entrée à l'hôpital.

25 janvier. *Visite du soir*. Décubitus dorsal, facies altéré, yeux caves, teint jaunâtre. Le crachoir renferme huit ou dix crachats rouillés, visqueux et adhérents au vase. 36 respirations; le côté gauche de la poitrine est le siége d'une douleur de côté médiocre présentement, ayant son maximum sous le sein. Matité en arrière dans toute la hauteur de ce côté du thorax. Poumon gauche rempli du sommet à la base de râles crépitants fins. Souffle très-fort dans la fosse sous-épineuse gauche; en avant du même côté, matité sous-claviculaire prononcée et râles crépitants, mais plus humides qu'en arrière. Dans le poumon droit, la respiration est supplémentaire. Pouls donnant 100 pulsations, fortes, dures, sans intermittences.

Langue lisse, presque uniformément rouge, à la pointe et sur les bords. Bouche sèche, dents sans fuliginosités. Pas de douleurs épigastriques, ventre souple. Constipation depuis cinq jours.

P. Tartre stibié 0,40 et sirop diacode 30 grammes, dans un julep.

26 janvier. — 96 pulsations, 32 respirations. Le pouls

Digitized by Google

est moins dur, les crachats sont plus nombreux et présentent les signes notés hier au soir. Les râles crépitants persistent partout, le souffle est aussi prononcé. La potion émétisée a suscité sept ou huit vomissements très-pénibles et de nombreuses déjections alvines.

Guimauve sucrée; julep avec tartre stibié 0,40 centigrammes, et sirop diacode, 30 grammes.

27 janvier. — 104 pulsations, 44 respirations. Crachats moins abondants, très-visqueux et plus foncés en couleur. Le souffle s'est étendu dans la fosse sus-épineuse gauche. Langue rouge, sèche, couverte des restes de crachats visqueux. Elle a retenu probablement les parties actives de la potion stibiée et elle présente sur les bords et à sa base des fausses membranes en voie de développement.

Guimauve 3 pots; kermès 1 gramme. Large vésicatoire en arrière (à gauche) du thorax. Collutoire boraté.

Examen à deux heures des fausses membranes (*voy.* pl. III, *fig.* 4 et l'Explication des planches).

Visite du soir. 128 pulsations, 32 respirations. Même état et, en outre, peau plus chaude et aride; refus des boissons. Expectoration et expuition très-pénibles, fausses membranes jaunies par le collutoire.

28 janvier. — 85 pulsations, 40 respirations. Pouls vite et rare comparativement à celui d'hier. Affaissement considérable de la malade. Expuition toujours très-difficile. Insomnie. Pas de selles. Vésicatoire très-douloureux. Langue épaisse brunâtre, avec les bords, la face supérieure et l'arrière-bouche parsemés de fausses membranes (qui seront décrites plus bas). Respiration fréquente, souffle tubaire très-prononcé, mêlé de râles crépitants gros et

Digitized by Google

humides à gauche, au sommet en arrière et en avant sous la clavicule.

P. *Ut supra.*

Visite du soir. Affaissement extrême, la malade répond à peine aux questions qu'on lui adresse ; elle tient la bouche ouverte et refuse les boissons qu'on lui offre.

120 pulsations, pouls petit, vite, avec des intermittences ; en avant, souffle toujours aussi prononcé, mêlé de râles. On touche les fausses membranes avec un pinceau trempé dans le collutoire.

Mort le 29 à cinq heures du matin.

Autopsie le 30 à dix heures, temps froid et sec. Rigidité cadavérique très-forte.

Cavité pectorale. Plèvre gauche unie aux parois costales, adhérences épaisses et jaunâtres, sur le bord antérieur, moindres sur les côtés, plus marquées à la base et au sommet, un peu de sérosité citrine dans la partie postérieure. Le *poumon gauche* incisé montre une hépatisation grise s'étendant du sommet au tiers inférieur. Quelques endroits seulement d'hépatisation rouge. Celle-ci se remarque encore sur le bord antérieur dans l'espace d'un pouce et dans tout le tiers inférieur.

Le *poumon droit* n'offre pas d'adhérences pleurales. Il est parfaitement sain. Congestion hypostatique, probablement cadavérique, à la partie postérieure. *Muqueuse* de la trachée rouge ainsi que celle des bronches ; pas de fausses membranes.

Cœur avec le ventricule droit à l'état normal, ventricule gauche avec des caillots fibrineux décolorés, intriqués

Digitized by Google

dans les colonnes charnues, mais non fortement adhérents.

Tube digestif. Cavité buccale remplie d'un enduit d'un brun noirâtre. *Langue* ayant à la face supérieure ce même aspect brunâtre, mais sur les côtés elle offre quatre endroits supportant des fausses membranes très-adhérentes qui, enlevées, montrent des dépressions légères, rouges (*voy.* pl. I, *fig.* 1); une autre fausse membrane épaisse s'observe à l'extrémité antérieure droite, près du filet. Base de la langue avec une autre fausse membrane allongée. L'*œsophage* présente, à deux pouces de l'épiglotte, un produit pseudo-membraneux reposant sur sept ulcérations légères, comme varioliques, à bords larges, un peu saillants, à centre déprimé. Deux autres dépressions s'observent plus bas, enfin on trouve un groupe de petites ulcérations arrondies encore plus bas, près de l'orifice cardiaque stomacal. L'*estomac,* revenu sur lui-même surtout près du pylore, a sa muqueuse congestionnée s'en allant en bouillie pultacée le long de la grande courbure et dans le grand cul-de-sac. Le reste de l'*intestin* sans altérations notables.

Foie de forme allongée et congestionné.

Cerveau de consistance normale; méninges un peu injectées. Tous les sinus gorgés de sang. Substance cérébrale piquetée, à la coupe. Ventricule latéral gauche renfermant une cuillerée à café de sérosité limpide et citrine. Plexus choroïdes du même côté, infiltrés surtout en arrière de la cavité digitale. Ventricule droit renfermant une sérosité limpide.

Digitized by Google

OBSERVATION XVIII.

Fausses membranes développées sur les jambes. Hépatite, cirrhose, ascite symptomatique ; péricardite et endocardite anciennes ; affection de l'aorte.

(Hôpital de Bon-Secours, salle Saint-Louis, n° 4, service de M. Monneret.)

D...., âgé de 54 *ans, employé dans les prisons, entré le* 13 *janvier* 1852, *mort le* 27 *février.* — Ce malade est d'une bonne santé habituelle. Il porte une blessure reçue à la jambe droite en 1830 et solidement cicatrisée. Pas de maladies antérieures graves ; mais depuis le mois de juillet de l'année dernière, ses jambes enflent sans cause appréciable. L'œdème ne dépassait pas d'abord les malléoles; puis il a gagné successivement les deux membres inférieurs où il a persisté.

Vers la fin du mois d'août, six semaines après l'enflure des jambes, apparition d'une ascite qui est devenue considérable « presqu'en une nuit, » à ce que soutient le malade.

Les digestions se sont toujours assez bien accomplies ; les selles, au nombre de quatre ou cinq chaque jour depuis cinq mois, sont accompagnées de coliques, mais elles ne renferment point de sang. Jamais d'hémorrhoïdes, jamais d'ictère ni d'hémoptysie. Le malade a quelquefois éprouvé quelques fourmillements dans la paroi abdominale du côté droit. Le traitement qu'il a fait jusqu'à ce jour est insignifiant.

État actuel. Taille assez grande, un peu d'amaigrissement du visage et de la partie supérieure du corps.

Digitized by Google

Teinte à peine ictérique des sclérotiques. Œdème considérable des membres inférieurs et du scrotum. 72 pulsations, 24 respirations. Pouls dur, régulier, respiration pure, à peine perçoit-on quelques râles à la base du poumon gauche. Langue humide, soif ordinaire, appétit bien conservé, digestions faciles. Développement considérable du ventre. Toutes les veines abdominales très-dilatées, ainsi que les veines thoraciques longues et mammaires, fluctuation manifeste.

P. Tisane d'orge avec 4 grammes d'acétate de potasse; une portion.

15 janvier. — Même état, mais le premier bruit du cœur est manifestement prolongé et un peu soufflant. Système des veines superficielles très-dilaté aux membres supérieurs et inférieurs. Insomnie. Urine médiocrement acide, assez foncée en couleur, n'offrant rien de notable par l'acide nitrique ou par l'action de la chaleur; elle ne réduit point le réactif cupro-potassique,

16 janvier. — Quelques intermittences au pouls. Persistance de l'insomnie.

Acétate de potasse 6 grammes.

17 janvier. — Trois selles, même prescription.

18 janvier. — 80 pulsations, 24 respirations. Pouls régulier, dur; l'urine est toujours foncée en couleur; elle ne fournit aucun caractère anormal quand on la traite par l'iodure de potassium ou par l'acide nitrique.

2 pilules bleues anglaises de 0,05 centigrammes.

21 janvier. — 76 pulsations, 24 respirations. L'ascite augmente ainsi que l'œdème des membres.

22 janvier. — Paracentèse pratiquée à 9 heures et

Digitized by Google

demie. Elle a donné lieu à un écoulement d'un liquide jaunâtre, citrin, clair, sans le moindre flocon. La quantité est de 14 litres. Ce liquide, recueilli et examiné après le refroidissement, à plusieurs reprises différentes, offre un caillot léger, montrant des stries comme fibrillaires, dues à la coagulation de la fibrine.

Pendant l'opération, aucune intermittence, aucune irrégularité ne s'est manifestée dans le pouls. Le malade a senti immédiatement un soulagement marqué. Peu après des douleurs intestinales assez vives se sont produites, mais sans diarrhée et sans vomissement.

Visite du soir. 80 pulsations, 20 respirations, deux selles. Le ventre est revenu sur lui-même, cependant une fluctuation manifeste est encore perceptible. La tension des veines abdominales a presque disparu. Les jambes ont rapidement diminué. Elles sont de moitié moins enflées. Premier bruit du cœur toujours soufflant.

Tisane d'orge miellée 2 pots, avec acétate de potasse 6 grammes; 4 pilules avec huile de croton 4 gouttes.

24 janvier. — Le malade observe que le jour de la ponction, il a uriné en grande quantité, mais que depuis l'urine a été constamment en diminuant. Cinq selles formées par des matières dures.

4 pilules avec scammonée 0,50 et huile de croton 4 gouttes.

25 janvier. — 76 pulsations, 16 respirations. Le malade a eu sept évacuations alvines; deux seulement étaient liquides.

Ut supra, seulement scammonée portée à 1 gramme.

26 janvier. — Quatre selles liquides. Douleurs abdominales assez vives, genoux douloureux.

Digitized by Google

27 janvier. — Le ventre est aussi volumineux que le 22. Urines peu abondantes, cinq évacuations de matières dures.

28 janvier. — Urine très-fortement colorée en rouge verdâtre. Pas de caractères morbides avec les divers réactifs, pas d'albumine. Sept selles très-liquides.

3 février. — L'œdème des membres inférieurs est considérable. Épistaxis de quelques gouttes. Peau sèche; sept évacuations alvines.

6 février. — Le régime des jours précédents a été sévère. Purgatifs, sept à huit selles liquides tous les jours. Œdème considérable; abdomen volumineux, fluctuation.

Teinture de digitale 1gr,50.

9 février. — Ponction pratiquée vers le même endroit que précédemment; sortie d'un liquide aussi limpide que le premier, mousseux et contenant de la fibrine sous la forme indiquée. Quatorze litres et demi sont retirés. Au moment de la ponction, les deux membres inférieurs sont œdématiés à un degré extrême. Point d'œdème aux parties supérieures. Pendant la sortie du liquide, aucune lypothymie. Coliques après la ponction; elles cessent à huit heures du soir.

10 février. — Sommeil assez pénible; parois abdominales encore œdématiées. Tout le liquide n'a pu être extrait à cause des intestins qui venaient boucher de temps en temps la canule du trocart. L'œdème des membres inférieurs et du scrotum persiste à peu près au même degré. Soif assez vive la nuit dernière. Aucune chaleur à la peau. 80 pulsations, 24 respirations, pouls assez dur, moins cependant qu'avant la ponction. Un peu de sensi-

Digitized by Google

bilité abdominale; aucune tumeur appréciable. La percussion donne un son clair intestinal qui couvre la région du foie; cet organe ne paraît occuper qu'un minime espace. Quatre selles liquides; urines rares.

Acétate de potasse 8 grammes.

12 février. — Mouchetures très-superficielles pratiquées avec une lancette effilée sur les deux jambes du malade qui réclame ces mouchetures avec instance et depuis très-longtemps. Ces piqûres, au nombre de huit, livrent passage à une sérosité parfaitement limpide.

Cette sérosité, examinée au microscope, renferme des globules de graisse, mais pas de fibrine. La chaleur y fait naître une teinte agathe très-légère (albumine) qui ne se redissout pas complétement dans l'acide nitrique. Celui-ci dégage une assez grande quantité d'acide carbonique provenant probablement de carbonates renfermés dans ce liquide.

14 février.— La sérosité a continué à couler abondamment par les mouchetures; trois à quatre selles faciles.

25 février. — Jusqu'à ce jour la sérosité a continué de couler. Hier, vers huit heures du soir, le malade est pris d'un frisson très-intense avec claquement des dents. Il s'est reproduit à minuit; une vive douleur s'est déclarée sur la partie interne de la jambe gauche. Ce matin, cette partie du membre est le siége d'une rougeur très-vive dans l'étendue de deux mains juxtaposées. La rougeur est marquée de petites ecchymoses sous-épidermiques, la peau est déchirée en plusieurs points et recouverte d'une fausse membrane grisâtre. Une rougeur en tous points semblable et gagnant le creux du jarret,

Digitized by Google

se développe à la partie interne et moyenne de la jambe droite. 108 pulsations, 20 respirations. Langue sèche, collante à la pointe, soif vive.

Gomme sucrée 4 pots; cataplasmes.

26 février. — L'érysipèle s'est étendu aux deux pieds, mais ne dépasse pas les genoux. Douleurs assez vives sur le trajet de la veine fémorale gauche. Altération faciale. Teinte ictérique des sclérotiques.

96 pulsations, 24 respirations. Langue sèche, rouge, soif ardente, ventre indolent, point de vomissements, quatre ou cinq évacuations sans coliques.

27 février. — La rougeur a un peu diminué. La teinte violacée de la surface de la jambe semble annoncer un commencement de mortification. Douleur vive de cette région accusée souvent par le malade. Plaintes à peu près continuelles. Teinte légèrement verdâtre du visage, même état du ventre. 108 pulsations, 32 respirations.

Examen de la fausse membrane grisâtre de la jambe : épithélium pavimenteux, lamelliforme, avec des cellules de nouvelle formation, des corpuscules graisseux agglomérés ou libres (*voy.* pl. V, *fig.* 6).

Le malade reçoit pendant la journée la visite de sa femme et de plusieurs membres de sa famille. Il en est très-fortement affecté. Peu de temps après, affaissement considérable et mort sans agonie.

Autopsie le 1er *mars*, 37 heures après la mort ; temps frais. Ecchymoses et autres signes de putréfaction cadavérique.

Cavité abdominale renfermant une grande quantité de

Digitized by Google

liquide rougeâtre, sanguinolent et trouble. En divers points, sur le feuillet viscéral de l'intestin grêle, injection d'un rouge vif et exsudation de petites fausses membranes blanchâtres, molles, et d'autres transparentes, lamelleuses, déjà anciennes.

Foie profondément attaché dans l'hypochondre; il adhère dans toute son étendue au diaphragme et à une certaine portion de l'estomac. L'organe hépatique a diminué d'un tiers de son volume naturel; face supérieure inégale, sillonnée par des dépressions. Quelques-unes sont fortement enfoncées dans la substance et séparent des saillies formées de gros mamelons. Le foie est lobulé tant à sa face supérieure qu'à l'inférieure. La capsule de Glisson est épaissie, blanchâtre, surtout au niveau des dépressions, et doublée dans presque toute son étendue par une fausse membrane continue qui s'enlève et se détache avec elle. (Péritonite péri-hépatique.) Dans d'autres portions la capsule seule existe sans aucune fausse membrane. Ecchymoses et injections capillaires dans un grand nombre de points de la face convexe. La face inférieure, plus inégale et plus bosselée, est divisée en une foule de lobules.

Le tissu du foie est constitué par une foule de granulations jaunes semblables à de la graisse, laissant apercevoir entre elles un réseau vasculaire très-abondant et dilaté qui sépare le tissu du foie en une foule de granulations secondaires. La partie rouge est invisible partout. On observe de nombreuses ecchymoses interstitielles. A l'extrémité du bord tranchant droit du foie existe une petite induration blanchâtre, formée par un abcès qui a son

Digitized by Google

siége dans le tissu hépatique sans connexions avec ses conduits; un second abcès situé au milieu du foie est de la grosseur d'une noisette; un kyste ou une fausse membrane enveloppante commence à se former autour de cet abcès. Plus en avant et toujours dans le centre du foie est un troisième abcès formé par l'agglomération de plusieurs grains du foie en suppuration. Un peu plus loin, une quatrième agglomération du volume d'un œuf située sur le bord tranchant du foie à côté de la vésicule du fiel, mais sans connexions avec elle, renferme un pus verdâtre. Le tissu hépatique environnant est fortement enflammé, dur, rougeâtre, sillonné par de petits vaisseaux et de petites ecchymoses. La partie enflammée est dure, et tranche sur le reste du foie qui est d'une extrême mollesse. Partout le tissu de l'organe se réduit en une bouillie jaunâtre, et dans un grand nombre de points même éloignés des abcès, le tissu est fortement congestionné; dans plusieurs points la congestion a été portée jusque à l'hémorrhagie.

La *veine porte* ne présente qu'une coloration livide, vineuse, qui ne paraît être qu'un effet cadavérique ou de putréfaction. Pas de caillot sanguin. Rien d'anormal dans les conduits biliaires ou la vésicule.

La *rate* a six fois au moins son volume ordinaire. Elle est adhérente au diaphragme. Capsule épaissie parsemée de nombreuses granulations dures, blanchâtres, semblables à des grains de semoule. Capsule se détachant facilement du tissu splénique qui est mou, infiltré dans la plus grande partie de son étendue par le sang sorti de la trame. L'organe est tellement mou qu'il se réduit en

Digitized by Google

bouillie et ressemble, dans toute son étendue, à un tissu frappé d'apoplexie.

Reins hypérémiés et très-mous.

Estomac. Ce viscère est dilaté. Toute la portion pylorique est mamelonnée; la muqueuse en ce point est d'un noir-ardoisé; elle est fortement épaissie. Intégrité parfaite de toute la longueur de l'*intestin*. Teinte ardoisée du gros intestin, principalement près de l'appendice iléo-cœcal.

Poitrine. Aucun épanchement; fausses membranes d'une ancienne pleurésie. Engorgement léger *post mortem* dans le poumon droit. Pas d'hémorrhagie interstitielle; tissu pulmonaire crépitant partout. Emphysème vésiculaire sur le lobe moyen. Poumon gauche normal, point de tubercules nulle part. *Cœur* mou ; plaques blanches d'une ancienne péricardite en avant sur l'oreillette et le ventricule droits, et en arrière du même côté. Valvules du côté droit parfaitement saines. A gauche, la valvule mitrale est saine; mais, sur deux valvules sigmoïdes de l'aorte, et dans l'épaisseur de leur tissu, sont déposées de grosses granulations ostéo-calcaires faisant saillie sur l'une et l'autre face. Ces granulations n'empêchent pas les valvules de jouer et de faire leur office. Aussi sont-elles suffisantes et empêchent-elles l'eau projetée dans l'aorte de couler dans le ventricule gauche.

Immédiatement au-dessus des valvules, l'aorte est altérée, athéromateuse, et offre un grand nombre de plaques calcaires faisant saillie dans le vaisseau. On retrouve ces mêmes plaques calcaires faisant saillie dans toute l'étendue de l'aorte pectorale. D'autres plaques rougeâtres paraissent au-dessus des tuniques superficielles. Ces mêmes

Digitized by Google

lésions se continuent dans l'aorte ventrale et dans les artères iliaques primitive et externe.

Dilatation considérable du vaisseau (aire presque double) dans la portion thoracique.

OBSERVATION XIX.

Néo-membranes de la plèvre; emphysème; maladie organique du cœur.

(Hôpital Sainte-Marguerite, salle Saint-Augustin, n° 5, service de M. Marrotte.)

R...., Jean-François, 33 *ans, garçon de bureau, né à Besançon, entré le* 7 *juin* 1852, *mort le* 19 *juin.* — Malade d'une taille moyenne, d'une constitution ordinaire, mais amaigri et affecté d'un essoufflement habituel; il a été militaire, puis il a exercé l'état de menuisier; il a été obligé de le quitter parce qu'il le trouvait trop pénible; il est maintenant garçon de bureau dans une administration de chemin de fer.

Avec les maladies du premier âge et deux gonorrhées contractées pendant qu'il était au service, il se rappelle très-bien qu'il a eu une pleurésie et une « inflammation d'entrailles » qu'il caractérise mal. Il a toujours eu de l'essoufflement, « de la peine à avoir son haleine. » Pendant son enfance, il courait moins bien et moins longtemps que les autres enfants de son âge; pendant qu'il était au service il ne pouvait pas faire le gymnase comme ses camarades; enfin, maintenant, lorsqu'il marche vite ou qu'il monte un escalier, il est obligé de s'arrêter très-souvent pour respirer. Il a éprouvé pendant la nuit, à

Digitized by Google

plusieurs reprises différentes, des accès de suffocation.

Pas d'antécédents de tuberculisation pulmonaire chez ce malade ou dans sa famille, pas de crachement de sang, de diarrhée, de sueurs nocturnes. Palpitations du cœur; toux; quelquefois il éprouve de très-violents maux de tête. Il a toujours été maigre, cependant depuis quelque temps il s'aperçoit qu'il maigrit davantage. Depuis huit jours, il souffre dans la poitrine et il a perdu l'appétit.

7 juin. *Visite du soir.* Figure amaigrie, un peu cyanosée, lèvres bleuâtres, visage congestionné. Respiration difficile, accompagnée d'un sifflement qui s'entend à distance. Peau assez chaude. Langue sale, blanchâtre, pas de douleurs épigastriques ni abdominales, selles régulières. Toux suivie de l'expuition de crachats aérés. Céphalalgie, pas de trouble des sens.

Poitrine bombée en avant, creux sous-claviculaire presque effacé; en arrière, aspect normal, omoplates appliquées contre le thorax, sonorité sensiblement exagérée des deux côtés. L'auscultation fait percevoir un grand nombre de râles sibilants, de piaulements, de rhonchus sonores. Toux et voix s'entendant faiblement, mais sans altération. Vibration égale des deux côtés.

100 pulsations, pouls petit. L'auscultation du cœur ne fournit pas de renseignements précis à cause des râles pectoraux qui masquent les bruits; cependant, l'aspect du malade et la petitesse du pouls indiquent une lésion cardiaque auriculo-ventriculaire.

P. Julep avec extrait de belladone 0.05 et sirop diacode 20 grammes.

8 juin. — Nuit très-mauvaise, insomnie, étouffements.

Digitized by Google

L'interne de garde est appelé; il prescrit des sinapismes aux jambes et un julep éthéré qui amène du calme.

Visite du matin. Constatation et confirmation des signes notés hier. Dyspnée toujours considérable, crachoir rempli de salive filante recouverte d'une nappe mousseuse. 104 pulsations, le pouls toujours petit, à battements irréguliers. Langue sale, anorexie.

Tisane pectorale sucrée 2 pots. Julep avec ipéca 1 gramme et tartre stibié 0,10 centigrammes.

Visite du soir. Vomissements très-abondants, le malade est très-fatigué, il n'a pris que les deux tiers de sa potion.

9 juin. — 96 pulsations; vomissements très-considérables de matières glaireuses et spumeuses, soulagement marqué, moins de râles sonores et de piaulements dans a poitrine; on constate une matité précordiale peu étendue et un souffle assez fort qui paraît exister au premier temps et à la pointe.

Pectorale; julep diacodé; 2 pilules de digitale de 0,05.

10 juin. — 92 pulsations, sommeil pendant la nuit; respiration plus facile, rhonchus dans la poitrine, mais en moindre quantité; on entend distinctement un souffle au premier temps du cœur vers la pointe, et le second bruit lui-même n'est pas nettement frappé. Ces bruits ne sont pas éclatants.

Bouillon.

Pendant quatre jours le malade va bien.

14 juin. *Visite du soir.* Le malade est plus oppressé que de coutume. Pouls plus précipité, à 104, irrégulier; rhonchus très-nombreux ronflants et sibilants, pas de diminution de la sonorité thoracique.

Digitized by Google

15 juin. — 100 pulsations. Insomnie, congestion du visage comme aux premiers jours de l'arrivée du malade; crachats très-abondants et aérés. On constate pour la première fois l'existence d'une tumeur qui fait saillie sous les fausses côtes vers l'épigastre, plus à droite qu'à gauche, et qui n'existait pas lors de l'arrivée du malade.

Quatre sangsues à l'anus; 30 centigr. de calomel en 6 doses.

Le soir, la dyspnée est extrême. Sept évacuations ont eu lieu après quatre doses de calomel.

16 juin. — Nuit mauvaise. La tumeur épigastrique paraît encore avoir augmenté de volume. Battements épigastriques très-forts, irréguliers. Matité précordiale considérable. Poitrine très-sonore partout; le son clair s'entend très-bas en arrière. Un peu d'enflure des jambes et de bouffissure de la face. Crachats moins abondants.

Saignée d'une palette; julep avec oxyde blanc d'antimoine 2 grammes; 2 pilules de digitale.

Visite du soir. Le malade va un peu mieux que le matin; battements du cœur toujours très-irréguliers, mais plus forts; crachats abondants, quelques stries de sang; pas de couenne inflammatoire sur la saignée.

17 juin. — Nuit assez calme, pouls toujours extrêmement irrégulier, incalculable. Orthopnée, le malade est assis sur son lit et il étouffe à tout instant, anxiété extrême; il réclame des aliments et veut sortir.

Deux bouillons.

18 juin. — De plus en plus mal. Diarrhée survenue pendant la nuit.

Julep et aliments suspendus; 3 pilules de digitale.

19 juin. — Nuit très-mauvaise. Dévoiement considé-

Digitized by Google

rable ; anhélation continuelle ; pouls incalculable. La tumeur épigastrique est restée stationnaire.

Le malade, après une longue agonie, meurt à cinq heures du soir en conservant toute sa connaissance.

Autopsie le 21 juin, 39 heures après la mort; temps frais et pluvieux. — Rigidité cadavérique forte. Tumeur épigastrique appréciable comme pendant la vie, poitrine sonore. La plaque sterno-costale est enlevée pour voir les rapports des viscères : les poumons descendent fort bas, repoussent le diaphragme et ne s'affaissent qu'imparfaitement. Le *cœur* est recouvert en partie, le *foie* très-considérable, placé horizontalement, forme la saillie remarquée pendant la vie. Tissu du foie congestionné, mais sans apoplexie.

Cavité thoracique. Adhérences pleurales membraniformes, situées sur les côtés et à la base, du côté droit principalement. La plus grande occupe une étendue ayant cinq centimètres de longueur; les autres, plus petites, sont disséminées à la partie supérieure du lobe inférieur et dans le lobe moyen. Elles forment des lames étendues de la plèvre costale à la plèvre pulmonaire. L'une de ces lames est percée de trous inégalement espacés; une autre s'est dédoublée et sa base offre deux points d'attache distincts. Ces adhérences sont lisses à leur surface et très-polies. Je m'assure, en les regardant à contre jour, qu'elles renferment des vaisseaux sanguins dans leur intérieur.

L'*examen microscopique* m'a montré qu'elles sont composées : de fibres du tissu cellulaire, onduleuses, pâlissant et devenant diffluentes par l'action de l'acide acé-

Digitized by Google

tique et de fibres dartoïques fort contournées et peu attaquées par l'acide acétique. (Pl. V, *fig.* 4.)

Le poumon droit offre quatre noyaux apoplectiques peu considérables. Les endroits où le sang s'est épanché sont tous d'une couleur lie de vin, durs et granuleux à la coupe; le tissu pulmonaire environnant paraît sain, à peine congestionné. La partie postérieure des deux poumons est le siége d'une congestion hypostatique; la trachée et les bronches sont rougeâtres et ont du mucus épais sur leurs parois. Pas de tubercules aucune part.

Cœur volumineux, parois amincies et non en rapport avec la dilatation des cavités. Cavités droites pleines de sang noir et coagulé. Cavités gauches, avec un caillot décoloré fibrineux dans le ventricule. Orifice mitral très-rétréci, formant un infundibulum dans la cavité ventriculaire, les bords de la valvule sont épaissis, solides, immobilisés par des dépôts calcaires ; l'ouverture admet à peine l'extrémité du petit doigt. Deux valvules aortiques sont soudées, réunies par un de leurs bords; nodules d'Arantius et bords de toutes les valvules encroûtées de plaques calcaires. Ces valvules ne retiennent pas l'eau versée dans l'aorte. Quelques plaques athéromateuses dans l'aorte pectorale,

Cavité abdominale. Quelques anciennes adhérences péritonéales, unissant entre elles des anses d'intestin et la partie supérieure du foie avec la face inférieure du diaphragme. *Foie* très-volumineux, il est d'un rouge foncé brunâtre et fortement congestionné ainsi que la *rate. Organes urinaires* et tous les *intestins* parfaitement sains.

Le *cerveau* n'a pu être examiné.

Digitized by Google

OBSERVATION XX.

Variole chez un malade non vacciné; fausses membranes des vésico-pustules varioliques.

(Hôpital Sainte-Marguerite, salle Saint-Augustin, n° 50, service de M. Marrotte.)

D...., Louis, 20 *ans, garçon limonadier, né à Sadournin (Hautes-Pyrénées), entré le* 5 *mars* 1852, *mort le* 1er *avril.* — Ce malade, d'une constitution délicate, n'a jamais eu une bonne santé, plusieurs de ses parents « sont morts de la poitrine. » Il a lui-même craché du sang en abondance il y a dix mois, et depuis neuf jours l'hémoptysie s'est renouvelée, puis elle a cessé à peu près complétement depuis avant hier.

Il ressent des douleurs entre les deux épaules ; il a un peu de fièvre tous les soirs et des sueurs abondantes pendant le sommeil. Parfois la fièvre dure toute la nuit et alors il ne dort pas. Toux, peu de crachats. Appétit bien conservé, langue humide, pas de dévoiement, et cependant amaigrissement continuel et progressif.

Matité et expiration prolongée des deux côtés sous les clavicules; souffle et bronchophonie dans la fosse sous-épineuse gauche, pas de râles humides. Rien d'anormal qui soit appréciable à la région du cœur ou dans les vaisseaux du cou.

P. Tisane de lichen ; huile de foie de morue 30 grammes ; 2 portions.

Jusqu'au 19 mars, le malade est resté dans le même état, il se trouvait même bien moins fatigué qu'à l'époque de son entrée ; mais ce jour-là il a été pris de frissons, et de

Digitized by Google

courbature, le soir il a eu de la fièvre. Le lendemain et le surlendemain même état de malaise; il se plaint en outre de mal de reins et il a vomi à plusieurs reprises.

22 mars. *Visite du soir.* Céphalalgie, peau chaude, 120 pulsations. Rachialgie très-forte; sur le visage et sur le cou apparaissent quelques points rouges au nombre de huit ou dix, semblables à des taches lenticulaires, mais sans élévation sensible au doigt; il n'y en a point sur les membres; toux; rougeur de l'arrière-bouche. Le malade ne se rappelle pas d'avoir été vacciné, il ne porte pas sur les bras de traces cicatricielles de vaccine.

23 mars.— 116 pulsations, insomnie, fièvre; les petites taches rouges se sont multipliées sur le visage et elles ont un point dur, élevé et saillant. Il en existe d'autres sur les membres. Soif très-vive et mal de gorge très-violent.

Gomme sucrée 2 pots; gargarisme adoucissant.

Visite du soir. 124 pulsations, une petite vésicule se dessine sur les premières taches qui ont paru sur le visage.

24 mars. — Les taches rouges sont innombrables et font diagnostiquer une variole confluente. En quelques endroits, au menton, sur le front et au cou on dirait un érysipèle parsemé de petites élevures dures et transparentes.

25 mars. — L'éruption marche lentement, les petites vésicules grisâtres sont très-rapprochées et couvrent la majeure partie du corps; elles sont confluentes sur le visage, moins serrées sur le tronc, les bras, les parties génitales et les membres inférieurs. Quelques-unes se

Digitized by Google

montrent sur le bord libre des paupières et je les cautérise avec un crayon pointu de nitrate d'argent.

Visite du soir. Peau chaude; fièvre avec 120 pulsations. Les premières vésicules qui ont paru sur le visage s'aplatissent; arrière-bouche rouge, voile du palais avec plusieurs autres vésicules peu saillantes, plus larges que celles de la peau.

26 mars. — Visage et mains très-tuméfiés. Soif vive, toutes les vésicules s'aplatissent et s'ombiliquent; ptyalisme assez abondant.

Le soir, même état, cautérisation de nouvelles pustules au bord des paupières avec le crayon de nitrate d'argent.

27 mars. — La plupart des vésico-pustules confluent, le visage est très-tuméfié, la salive très-abondante, les mains et les pieds sont très-gonflés, les yeux injectés et rouges; toux rauque et très-fatigante.

Visite du soir. Fièvre modérée en ce moment et pendant le cours de la journée, d'après l'infirmier et les voisins du malade.

28 mars. — Nuit mauvaise, ptyalisme continuel; l'éruption est constituée par des amas de pustules confluentes, ombiliquées, jaunâtres et anastomosées pour ainsi dire les unes avec les autres. Quelques-unes présentent une disposition en série qui permet de diagnostiquer une *variole couturante*[1]. Les pustules présentent un pointillé gris et jaune[2] formant des cercles concentriques.

[1] *Voy.* page 290 ce que j'ai dit des cicatrices formant les *coutures* du visage.

[2] *Voy.* p. 178.

Digitized by Google

Fièvre très-forte, 128 pulsations, tuméfaction considérable du visage.

29 mars. — Un peu de délire pendant la nuit, suppuration complète des pustules. L'ombilic, encore visible hier, a disparu, et toute la surface du visage forme, en quelque sorte, une couche blanchâtre et purulente. 130 pulsations, salivation mêlée de stries sanguinolentes.

Huile d'amandes douces sur le visage.

30 mars. — Quelques plaques pustuleuses sont devenues d'un jaune foncé et semblent vouloir se dessécher. Le malade est hideux et exhale une odeur caractéristique.

31 mars. — Délire pendant la nuit, pouls petit et très-fréquent; dessiccation plus avancée de quelques plaques purulentes. Le pourtour de la bouche est fendillé. Il est sorti des pustules un pus qui s'est concrété, et qui a l'aspect du miel épaissi; aspect affreux, odeur nauséabonde, coma; le malade meurt à cinq heures du matin le 1er avril.

Examen des vésico-pustules du bras, 25 mars. Vésicules ouvertes avec une lancette bien coupante, portée horizontalement sous l'épiderme. Je place une goutte d'eau sur le derme et je l'examine à la loupe; il y existe un produit superposé. Le derme est raclé avec soin et le produit enlevé est examiné immédiatement sous le microscope.

Le *liquide* transparent renfermé dans la vésicule contient des granulations moléculaires, très-peu d'épithélium, quelques globules de pus bien reconnaissables et quelques globules rouges du sang (pl. VI, *fig.* 2 et 3). Le

Digitized by Google

derme raclé présente une couche renfermant des granulations élémentaires, de la fibrine, des globules sanguins.

26 et 27 mars. — La *fausse membrane* est évidente, elle est déprimée au centre, haute de un à deux millimètres à la circonférence. Le disque pseudo-membraneux est adhérent à l'épiderme; il adhère pareillement au derme; il faut exercer des tractions pour le détacher, et celles-ci font souffrir le malade.

Liquide renfermant des globules de pus et pyoïdes.

Éléments de la fausse membrane. Granulations élémentaires, peu ou point de globules sanguins (dans quelques préparations heureuses), cellules d'épithélium, beaucoup de globules de pus et pyoïdes.

28 mars. — Disque épais de deux à trois millimètres; déjà en quelques endroits la sérosité purulente a glissé sous l'épiderme qui adhère bien moins au disque; ce dernier s'enlève aussi plus facilement, il adhère moins au derme qu'hier (27 mars).

29 mars. — Disque aussi épais, mais moins boursouflé et moins résistant.

Liquide franchement purulent; innombrables globules du pus et pyoïdes (pl. VI, *fig.* 3).

Disque pseudo-membraneux évidemment constitué par de la fibrine entre-croisée renfermant dans ses mailles des granulations élémentaires et surtout des globules du pus et pyoïdes ; enfin quelques cellules d'épithélium (pl. VI, *fig.* 4).

Digitized by Google

TROISIÈME PARTIE.

HISTORIQUE.

Dans cet historique des affections pseudo-membraneuses, j'ai voulu m'occuper seulement de celles qui siégent dans la cavité buccale et la région pharyngo-laryngienne. Mais comme il existe tant de travaux relatifs aux pseudo-membranes qui envahissent les parties supérieures des appareils digestif et respiratoire, j'ai dû adopter un ordre méthodique pour leur exposition, même très-abrégée [1].

J'ai choisi dans les écrits des anciens auteurs les travaux qui se rapportent aux affections pseudo-membraneuses, par exemple aux *aphthes*, terme générique sous lequel ils désignaient plusieurs affections différentes. Dès que la distinction ou la séparation de certaines maladies

[1] Il m'a fallu restreindre considérablement cet Historique, suivant les désirs de l'Éditeur; j'ai dû en supprimer toutes les citations que j'avais réunies à grand'peine, et me borner à des indications sommaires.

Digitized by Google

a été faite, j'ai établi une catégorie à part pour y placer les travaux ultérieurs du même ordre.

Ainsi, en 1576, quand Baillou fait mention d'une concrétion pseudo-membraneuse trachéenne, se rapportant au croup, je la fais suivre des travaux qui ont surgi dans cette voie. A l'époque où eut lieu le concours sur le *millet* ou *blanchet* devant la Société royale de médecine, je fais commencer une division pour exposer la série des travaux faits sur le muguet.

Aphthes et angines gangréneuses, ulcéro-membraneuses, ou à fausses membranes.

Époque d'Hippocrate à Galien. — Les *Livres Hippocratiques*, ou les écrits du Père de la médecine et de ses disciples, méritent toute notre attention; nous y trouvons des renseignements épars sur les affections pseudo-membraneuses buccales : les noms d'*aphthes* ou d'*ulcérations aphtheuses*, tantôt séparés, tantôt réunis, s'appliquent à des maladies diverses, ulcéreuses, gangréneuses. Le 24e aphorisme a été reproduit ou commenté par tous les auteurs (ἄφθαι, στομάτων ἑλκώσιες).

Œuvres d'Hippocrate, *Aphorismes*, section III, aph. 21 et 24 (traduction Littré, t. iv, p. 496 et 497).

Dans des passages relatifs à l'angine, on a voulu reconnaître les symptômes propres aux maladies gutturales avec des pseudo-membranes; ils sont loin d'être probants à cet égard.

Hippocrate, *Aphorismes*, sect. IV, aph. 34 et 35 (Littré, t. iv, p. 515).

Le long paragraphe 10 du IIIe livre des maladies, relatif à l'angine (Littré, t. vii, p. 129) que Valentin avait cité comme se rapportant au croup (p. 24) ne nous apprend rien de positif. Les deux passages 9 et 26 du IIe livre des maladies indiquent une forme spéciale d'angine, le dernier signale des matières expectorées, dures et par petits morceaux.

Hippocrate, *Des maladies*, liv. II, 9 et 26 (Littré, t. vii, p. 47 et 44).

Digitized by Google

L'expectoration est notée dans plusieurs endroits, relatifs aux ulcères de la gorge et des amygdales. Elle est spéciale et on a cru y reconnaître l'indication de fausses membranes ou de productions plastiques des bronches.

HIPPOCRATE, *Pronostic*, 23 (LITTRÉ, t. II, p. 175).

— *Prénot. Coaques*, IIe sect., 271. Les nos 271 et 272 se rapportent aux *aphorismes* 34 et 35 de la 4e section, déjà cités (LITTRÉ, t. v. p. 643).

HIPPOCRATE, *Coaques*, IIe section, 363 (LITTRÉ, t. v, p. 664).

Dans le IIIe livre des épidémies on trouve les aphthes et les ulcérations buccales (στόματα ἀφθώδεα. Στόματα πολλοῖσιν ἀφθώδεα).

HIPPOCRATE, *Épidémies*, liv. III, 3 et 7 (LITTRÉ t. III, p. 71 et 85).

Le mot bouche aphtheuse se trouve plusieurs fois dans les *coaques*, relatives aux femmes enceintes (στόματα ἀφθώδεα. Τὰ ἀφθώδεα στόματα).

HIPPOCRATE, *Coaques*, 504 et 533 (LITTRÉ, t v. p. 701 et 707).

Je néglige d'autres *coaques* moins importantes.

Les ulcérations aphtheuses des parties génitales sont citées plusieurs fois dans le livre *De la nature de la femme* (Ἢν ἀφθήσῃ τὰ αἰδοῖα).

HIPPOCRATE, *loc. cit*, 60, 86, 100 (LITTRÉ, t. VII, p. 339, 409, 417).

Il est question aussi d'aphtheux, comme synonyme d'ulcéreux, dans le IIe livre des maladies. Van-Swiéten a noté cette signification. (Ἢν ἀφθήσῃ ἡ σύριγξ τοῦ πλεύμονος.)

HIPPOCRATE, *Des maladies*, liv. II, 50 (LITTRÉ, t. VII, p. 77).

Enfin dans le livre de la dentition, on trouve de curieux passages sur lesquels l'attention s'est généralement peu portée : il est parlé d'ulcères des amygdales, et présentant quelque chose de semblable à une toile d'araignée (ἀραχνιῶδές τί ἐὸν οὐκ ἀγαθόν).

HIPPOCRATE, *De la dentition*, 18, 21, 22, 23, 25, 27, 30, 31 et 32 (LITTRÉ, t. VIII, p. 547 à 549).

Il me paraît résulter de l'étude des *Livres Hippocratiques*, qu'il n'est pas possible de décider d'après eux si les *aphthes* étaient des ulcérations recouvertes de pseudo-membranes; ils ne sont nulle part assez nettement décrits. On peut toutefois supposer, avec une grande apparence de raison, que sous ce nom on a indiqué, à cette époque, la plupart des ulcé-

Digitized by Google

rations buccales et pharyngiennes, et peut-être des ulcérations pseudo membraneuses. Les commentateurs y ont vu, les uns, les aphthes vésiculo-ulcéreux, les autres, le muguet, etc.

Remarquons toutefois les mots d'ulcère aphtheux, de bouche aphtheuse. Le terme aphtheux est également employé comme adjectif pour désigner une ulcération des parties génitales, de la trachée-artère ou du larynx.

Hippocrate a-t-il connu le croup? Les *Coaques* 363 et 272 parlent de crachats *qui vont en diminuant de calibre* (ὑπεξιόντα); dans la *Coaque* 271 il est question de crachats (avec l'angine toujours) épais, très-blancs, amenés avec violence. Des données aussi vagues ne permettent pas d'affirmer qu'il s'agit de productions croupales; toutefois, on peut songer à une inflammation couenneuse en voyant les *Livres Hippocratiques* attribuer à certaines angines une expectoration toute spéciale. (*Voy.* LITTRÉ, t. VIII, p. 542.)

CELSE ne nous apprend rien de bien précis sur les *aphthes*. On a voulu trouver dans le chapitre VII (*De angina*) les caractères du muguet, J. Franck l'a cité comme se rapportant au croup; nous n'y remarquons rien de décisif. On reconnaît dans le livre II du chapitre Ier la traduction du 24e aphorisme de la IIIe section; ἄφθαι est traduit par *ulcera*. Le VIe livre du chap. XI parle encore des *aphthes*; dans ce dernier, il est question d'ulcérations, mais sans indication de pseudo-membranes.

ARÉTÉE nous a laissé une description très-remarquable de l'ulcère syriaque ou égyptiac, qui n'est autre qu'une angine gangréneuse et aussi pseudo-membraneuse diphthérique; les phénomènes laryngés du croup y sont nettement indiqués. Il appelle *aphthes*, les ulcérations diverses de la gorge; il distingue ceux qui sont légers, *ulcera mitia et innoxia.... pura sunt, ex qua, nec profunda, neque inflammantur et dolore vacant*, se rapportant probablement aux vésicules herpétiques, peut-être au muguet. Les autres aphthes, *pestilentia, lata, cava, sordida*, appartiennent à l'angine gangréneuse et à l'angine pseudo-membraneuse. Les descriptions d'Arétée sont encore des modèles cités par tous les auteurs qui ont écrit sur les angines malignes.

ARETÆI CAPPADOCIS, *De causis et signis acutorum morborum*, lib. I, cap. IX, p. 47 (Ed. KÜHN, 1828).

GALIEN nous offre diverses définitions des aphthes. Ce mot prend un sens tout à fait générique et comprend les ulcérations qui succèdent

Digitized by Google

aux vésicules herpétiques rompues, probablement le muguet et de plus les pertes de substance consécutives au noma et à d'autres affections gangréneuses de la bouche.

GALENI, OPERA OMNIA, *in Aphorismos Hippocratis commentarii*, sect. III, Aph. 24 (Ed. KÜHN, t. XVII, part. II, p. 627).
GALENI, *Definitiones medicæ* (*ibid.*, t. XIX, p. 441, CCCLXXXI).
— *De compositione medicamentorum secundum locos* (*ibid.*, t. XII, liv. VI, p. 988).

Galien cite, comme s'étant occupé des *aphthes* simples et rongeants, Mantias, Héraclide de Tarente, Ménécrate, Héras de Cappadoce, Andromache, Antonius Musa, Asclépiade, Criton.

Dans les *Epidémies*, III, 12 (*ibid.*, t. XVII, part. I, p. 662), il regarde les *ora aphthosa* non point comme ayant des ulcérations simples, mais, au contraire, d'une nature putride.

On trouvera dans le livre Ier *De remediis parabilibus*, des recettes *ad aphthas, ad aphthas nigras, ad depascentes aphthas, ad aphthas albas, nigras, ad aphthas infantium*. (*Ibid.*, t. XIV, p. 362 et 363).

La prétendue fausse membrane croupale qu'on a reconnue dans les œuvres de Galien, appartient à la bronchite pseudo-membraneuse.

GALENI, *De meth. medendi*, lib. V, cap. XII. (*Ibid.*, t. XII, p. 361), et *De locis affectis*, lib. I, cap. I. (*Ibid.*, t. VIII, p. 3).

Époque de Galien à Baillou. — Après Galien, on voit dans les auteurs, au sujet des aphthes, la reproduction des idées galéniques et parfois seulement des distinctions entre les diverses ulcérations bucco-pharyngiennes. Julius Pollux indiquerait plutôt les vésicules herpétiques et le muguet que la diphthérie ou le noma; Oribase signale nettement le noma; Aetius, qui a copié Galien, mentionne, de plus, des ulcères pseudo-membraneux et malins des amygdales, il admet des aphthes blancs, rouges, jaunes, noirs, benins et malins; Alexandre de Tralles a parlé d'angines ayant quelque chose d'épais, de muqueux et d'adhérent; Paul d'Egine dit que les aphthes sont des ulcères tantôt blancs, tantôt rouges, tantôt noirs et rongeants.

JULIUS POLLUX, *Onomasticon*, lib. IV, cap. XXIV, sect. 200.
ORIBASIUS, *De locis affectis*, curat. lib. IV, cap. LXVIII.
AETIUS, *Tetrabibl.* II, serm. VIII, cap. XXXIX et XLV à XLVII.
ALEX. TRALLIANUS, *De arte medica*, lib. IV, cap. I.
PAULUS ÆGINETA, *De re medica, De oris ulceribus*, lib. I, cap. X.

Digitized by Google

Les médecins arabes traitent peu des aphthes, cependant on peut citer AVICENNE, qui désigne sous le nom d'*Alcolas* des ulcères buccaux qui s'étendent au loin, et par *Bothor* des pustules qui ne s'agrandissent pas et sont facilement guéries.

AMATUS LUSITANUS dit que les aphthes sont des ulcères de la bouche, appelés Alchoke par les Arabes et connus des auteurs latins sous le nom de Lactucimen. Ces derniers sont communs chez les enfants, mais Amatus cite plus tard une portion de maxillaire détruite par les aphthes, d'où on peut conclure à une maladie très-différente des premières et à la gangrène de la bouche (*Cent.* I, cur. XVII, *De oris ulcerationibus*).

FERNEL dans sa *Thérapeutique universelle* regarde les aphthes comme des ulcères creux et rongeants. Ambroise Paré les dit communs chez les petits enfants et sa description rappelle plusieurs caractères du muguet. (A. PARÉ, *Œuvres*, liv. XI, chap. XVI, éd. MALGAIGNE, t. II, p. 264.)

GUILLAUME DE BAILLOU signale pour la première fois dans le second livre de ses *Épidémies et éphémérides*, une fausse membrane trouvée dans la trachée chez un enfant qui avait succombé avec une grande gêne de la respiration. La diphthérie ne peut être ici méconnue, elle régnait pendant l'hiver de 1576.

BALLONIUS, *Oper. med.*, t. I; *Epid. ephemerid.*, lib. II, p. 197 et 204.

Après avoir constaté pour la première fois l'existence précise d'une fausse membrane croupale, nous allons poursuivre l'étude des angines malignes, des affections pseudo-membraneuses plus spécialement bucco-pharyngées et diphthériques. Plus tard en commençant par Baillou, dans une autre série, l'indication des travaux faits sur le croup, nous compléterons l'exposé bibliographique des fausses membranes de la diphthérie laryngée jusqu'à l'époque du célèbre concours de 1807, et la publication du rapport de Royer-Collard.

Nous reprendrons ensuite les ulcérations et les pseudo-membranes aphtheuses, dont la bibliographie est très-confuse.

Angines malignes, pseudo-membraneuses diphthériques, parfois gangréneuses.

Les angines malignes, pseudo-membraneuses et réellement diphthériques, signalées depuis Baillou, étaient souvent accompagnées de

Digitized by Google

symptômes laryngés. Les fausses membranes n'ont été reconnues pour telles que très-tard, elles étaient regardées comme des eschares, ou comme une chute de la muqueuse.

Pierre Forest observa en 1557, en Hollande (à Alcmaer), une épidémie d'angine diphthérique dont il fut lui-même atteint, ainsi que sa femme.

FORESTUS, *Obs. et cur. medic.-chir.*, 4 tomis, lib. XIV.

Après avoir paru en Hollande, la diphthérie sévit en Espagne vers la fin du XIVe siècle. Elle fit de nombreuses victimes et elle y régna pendant une quarantaine d'années.

Les médecins qui ont décrit l'angine diphthérique sous le nom de *garrotillo*, sont : MERCATUS, VILLAREAL, NUNEZ, FONSECA, HERRERIA. M. Bretonneau a rapporté des passages extraits de ce dernier médecin espagnol.

De l'Espagne, la diphthérie avait ravagé le midi de l'Italie. En 1554, CORTESIUS voyait une épidémie d'angine pseudo-membraneuse sévissant sur les enfants et les adultes et très-contagieuse. Les Napolitains appelèrent la diphthérie laryngée *male in cannâ*. Sgambati, Carnevale, Cortesius, la font connaître dans leurs écrits. La maladie avait commencé en juin 1618, dans un marché près de Naples. Nola, Zacutus Lusitanus, Alaymus, Marc-Aurèle Severin, lui donnent les noms de *affectus suffocatorius, laqueus gutturis, morbus strangulatorius*, etc.

Il y avait d'abord une inflammation légère de la gorge, bientôt les parties malades blanchissaient, l'haleine devenait fétide et la déglutition impossible, la voix était éteinte, puis la respiration s'embarrassait, et les enfants succombaient comme si on les eût étranglés avec une corde. On trouve dans le *Traité de la diphthérite* les citations complètes de la plupart des auteurs italiens, p. 485 et suiv.

CARNEVALE, *De epidemico strangulatorio affectu.*

ALAYMUS, *De ulceribus syriacis consultatio Marii-Antonii Alaymi.*

MARCUS-AURELIUS SEVERINUS, *De Pædanchone maligna.*

ZACUTUS LUSITANUS, *De praxi med. admirandâ*, lib. I, obs. 90.

CORTESIUS, *Miscell.*, p. 697.

RENATUS MOREAU, *Epistol. ad calcem tract. Thomæ Bartholini*, De angina puerorum epidemicâ (Epist. med., cent. I, p. 336).

L'Amérique du Nord présentait une épidémie de diphthérie, dix-sept années après l'épidémie qui avait désolé Naples. A Kingston, les enfants

Digitized by Google

furent surtout atteints, et, en même temps que l'angine pseudo-membraneuse, ils offrirent des manifestations cutanées de la diphthérie sur les plaies des vésicatoires et derrière les oreilles.

Il est probable, ainsi que nous le dirons plus bas en parlant des aphthes, que KETELAER en Hollande, et plus tard BOERHAAVE et VAN-SWIÉTEN, ont vu la diphthérie soit épidémique, soit sporadique.

Nous trouvons qu'en France la diphthérie épidémique a régné à Paris de 1743 à 1748. MALOUIN et CHOMEL sont ses historiens. En 1747, Malouin parle d'un mal de gorge pestilentiel des enfants, observé déjà par lui l'année précédente au mois de janvier (*Hist. de l'Acad. roy. des sciences pour l'année* 1747, p. 581 ; 1752). La même année, au mois d'avril, ARNAULT DE NOBLEVILLE avait remarqué à Orléans la même épidémie de maux de gorge, parfois mortels en vingt-quatre heures.

« Nous avons trouvé, dit-il, la membrane interne de la trachée détachée comme un rouleau de trois à quatre doigts ; elle était épaisse comme un parchemin et la couleur en était blanche (*Loc. cit.*, ann. 1748, p. 524).

Les années suivantes des épidémies semblables furent observées par les mêmes auteurs.

CHOMEL, *Dissertation historique sur le mal de gorge gangréneux*, 1749.

En 1756, MARTEAU DE GRANDVILLIERS publia dans l'ancien *Journal de médecine* une lettre à M. Raulin sur les maux de gorge gangréneux et épidémiques, et, en 1768, parut le *Traité des maux de gorge gangréneux qui ont régné à Aumale*. Pour Marteau de Grandvilliers, les pseudo-membranes angineuses furent produites par le sphacèle ou la gangrène de la muqueuse. Avec l'angine, il observait des éruptions qui, dans plusieurs des faits qu'il a rapportés, montrent l'existence de la scarlatine. Il avait vu aussi les manifestations de la diphthérie dans l'appareil respiratoire ; mais il regardait les fausses membranes comme étant la muqueuse elle-même détachée par un travail de gangrène.

La plupart des épidémiographes rapportent des angines malignes primitives ou secondaires. En Angleterre, la diphthérie a régné presque en même temps qu'en France.

FOTHERGILL a décrit une angine avec maux de gorge gangréneux que HUXAM a pareillement observée. Cette angine était le plus ordinairement liée à la scarlatine ; elle semble avoir été accompagnée de véritable sphacèle dans plusieurs cas. Il nous paraît probable qu'il y a eu souvent

Digitized by Google

des complications diphthériques dans les angines décrites par Fothergill et Huxam.

STARR observait la diphthérie dans le comté de Cornouailles, et LEPECQ DE LA CLOTURE voyait des épidémies d'angines gangréneuses en Normandie.

STARR, *Philosoph. transact.*, n° 459, art. 6.

GHISI nous a laissé une relation de l'épidémie de Crémone dans laquelle il a remarqué l'angine couenneuse et surtout les manifestations laryngées et bronchiques de la diphthérie.

GHISI, *Lettere mediche, istore delle angine epid. degli anni 1747-1748.*

SAMUEL BARD a eu le mérite de reconnaître l'identité de l'angine couenneuse et du croup, et de les rapporter à une seule maladie. Il observa l'angine seule, l'angine suivie de la laryngite, et enfin la laryngite pseudo-membraneuse seule. Il ne regarde plus la fausse membrane comme résultant du sphacèle de la muqueuse, mais bien comme étant une concrétion, une production morbide. M. Bretonneau a donné une traduction des recherches de S. Bard (p. 468 et suiv.).

D'après MM. Rilliet et Barthez, qui ont eu entre les mains les manuscrits de JURINE, ce dernier auteur avait entrevu les liens qui unissent l'angine et le croup, et avait pressenti que l'inflammation de l'arrière-gorge n'était pas une gangrène.

M. Bretonneau, en 1826, établit rigoureusement, dans son *Traité* devenu si célèbre, l'identité de nature des manifestations pseudo-membraneuses de la diphthérie des muqueuses ou de la peau, et rattacha l'angine maligne et le croup à une même maladie, la diphthérite.

P. BRETONNEAU, *Des inflammations spéciales du tissu muqueux et en particulier de la diphthérite, ou inflammation pelliculaire, connue sous le nom de croup, d'angine maligne, d'angine gangréneuse,* etc.

Croup.

En arrivant maintenant aux travaux qui ont plus spécialement traité des fausses membranes du croup, je rappelle que c'est pour mettre de l'ordre dans cette exposition que je les ai séparés des angines couenneuses; ces deux manifestations de la diphthérie sont intimement liées dans leur histoire.

Digitized by Google

Plusieurs auteurs dans lesquels il est fait mention de polypes, ou de concrétions, ou de masses charnues, rejetés au dehors, ont été cités comme ayant observé le croup. On a voulu le voir, quoique à tort, dans les œuvres de Galien (*voy.* p. 513); il en est de même pour Tulpius, Horstius, Bontius, Struve et Etmuller. Tous ces faits se rapportent à la bronchite pseudo-membraneuse.

TULPIUS, *Observ. medicæ*, lib. IV, cap. IV, p. 294.
HORSTIUS, *Observationum med. singul.*, lib. IV.
BONTIUS, *De medicina Indorum*, lib. IV, 1642.
STRUVE, *Act. nov. cur. nat.*, t. I, 132.
ETMULLER, *Oper. medic. theoric. practic.*, t. II, 1697.

Quant à l'observation de Fabrice de Hilden, il est possible qu'elle ait rapport au croup véritable, le fait cependant ne me paraît pas démontré; la fausse membrane n'y est pas observée, pas plus que dans Etmuller.

FABR. HILDANUS, *Oper. omnia. De puer. cat. suffoc.*, cent. III, obs. X.

D'Etmuller à Home, la plupart des auteurs qui ont décrit l'angine épidémique, dite gangréneuse, ou qui ont rapporté des observations de cette terrible maladie, ont fait mention du croup, soit en insistant sur les symptômes de la maladie étendue au larynx, soit en parlant des exfoliations, des gangrènes de la muqueuse de la trachée.

MOLLOY, in Rutty, *A chronological history of the weather and seasons and of the prevaling diseases in Dublin.* Lond., 1770.
MALOUIN, *Hist. de l'Acad. des sciences de Paris pour les années 1747, 1748 et suiv.*
GHISI, *Lettere mediche*, Cremona, 1749.
STARR, *Philosophical trans.*, n° 495.
VAN BERGHEN, *De morbo truculento infantum hoc anno hic Francofurti et in vicinia grassante.* (Nov. act. cur. nat., t. II, 1761.)
VAHLBOM, *De angina infantum.*
SCHULTZ, *Act. cur. nat.*, t. I, 1735.
HALLENIUS, *Berøttelser till riksens stænder, anni 1765.*
S. WILCKE, *De angina infantum in patria recentioribus annis observata*, 1764.

Digitized by Google

Home crut trouver une maladie inconnue avant lui : il reconnut et décrivit exactement les fausses membranes du larynx et de la trachée. Le fait capital du travail de Home, c'est la distinction complète du croup d'avec toute autre manifestation diphthérique.

Home, *Inquiry into the nature and cure of the croup*. Edenburg, 1765.

Après le travail de Home, des faits de croup sont rapportés par un très-grand nombre d'auteurs. Les mémoires, les dissertations inaugurales sont consacrés à cette maladie, et après avoir été masquée par l'angine maligne, elle en est séparée et regardée comme une maladie distincte.

Wahlbom, *Berœttelser till riksens stænder*, anni 1769.

Bloom, *Id.*, anni 1769.

Engstroem, *Id.*, anni 1769.

Rosen, *Traité des malad. des enfants*, trad. Lefebvre de Villebrune, p. 504 et suiv., 1778.

Bœck et Salomon, *Observ. collectæ in actis Societatis scient. Sueciæ*, anni 1772.

Bayley, *Cases of the angina trachealis*, etc. (In letters to W. Hunter).

Callisen, *Observ., de concretione polyposa, cava, tussi rejecta*. (Act. Soc. med. Hafniensis, t. I.)

Zobel, in Michaelis, *Observationes circa epidem. Wertheimi*, 1775.

Buchan, *Médecine domestique*, t. IV, p. 263, 266 et suiv., 1783.

Mahon, *Mém. de la Soc. royale de médecine*, 1777.

Michaelis, *Diss. inaug. de angina polyposa seu membranacea*, 1778.

Samuel Bard, en 1784, regarde l'angine pseudo-membraneuse et le croup comme identiques dans leur nature ; mais malheureusement sa manière de voir n'est pas partagée.

La Société royale de médecine avait mis aux concours la question du croup. Vieusseux remporta le prix. A cette époque un grand nombre d'auteurs parlent du croup : Borsieri, Stoll, Reil, Girtanner, etc.

Le 4 juin 1807, Napoléon Ier institua un prix de 12,000 francs à l'auteur du meilleur mémoire sur la nature du croup, les moyens de le prévenir ou d'assurer le succès de son traitement. Schwilgué qui avait

Digitized by Google

fait une dissertation sur le croup des enfants pour sa thèse inaugurale, rechercha les faits déjà existants et les réunit sous le titre de *Recueil des observations et des faits relatifs au croup.* (Voy. plus bas dans le *Journal général.*) Soixante-dix-neuf mémoires furent envoyés au concours, cinq seulement furent couronnés. Le prix fut partagé entre Jurine et Albert de Bremen; Vieusseux, Caillau et Double furent mentionnés honorablement. Royer-Collard fit un remarquable rapport sur ce concours.

ROYER-COLLARD, *Rapport sur les ouvrages envoyés au concours sur le croup,* 1812.

Il devient presque impossible de citer en détail les nombreux ouvrages qui suivirent l'impulsion donnée à l'étude du croup par le concours. On trouvera dans le journal de cette époque qui suit cet abrégé, le titre des ouvrages principaux et le nom de leurs auteurs. Indiquons cependant d'une manière spéciale, VALENTIN, BLAUD, DESLANDES, DOUBLE, DESRUELLES et BRICHETEAU.

C'est après les travaux de M. Bretonneau que le croup, rattaché à l'angine pseudo-membraneuse diphthérique, est mieux étudié que jamais et qu'il est séparé de la laryngite spasmodique; c'est à MM. GUERSENT, BLACHE, TROUSSEAU, etc., etc., que nous devons les précieuses connaissances que nous possédons aujourd'hui sur les symptômes et le traitement de la diphthérie laryngée.

Aphthes pseudo-membraneux.

La confusion entre les angines herpétiques, le muguet et les diverses stomatites ulcéreuses, est portée à son comble depuis la période ancienne que nous avons quittée à Baillou, jusqu'au concours de la Société royale de médecine. Il faudrait analyser successivement chaque auteur et citer les textes à l'appui, pour pouvoir se tirer de ce chaos. Nous n'indiquerons ici que les principaux ouvrages.

HOULLIER, MERCURIALIS, GUILLEMEAU, SENNERT, LAZARE RIVIÈRE, rappellent Hippocrate et Galien. SYLVIUS DE LE BOE, MAURICEAU, séparent nettement les aphthes vénériens des autres ulcérations buccales et pharyngées. Ketelaer paraît avoir décrit une forme de stomatite et d'angine qui a de grands rapports avec la stomatite ulcéro-membraneuse et avec la diphthérie.

KETELAER, *De Aphthis nostratibus seu Belgarum Sprouw.*

Digitized by Google

Slévogt, dans sa dissertation *De Aphthis*, distingue deux espèces d'aphthes, la première formée de pupules qui se développent en vésicules et en ulcères, l'autre consistant en une véritable ulcération. Lentilius définit les aphthes « pustulæ miliares albæ, » et on a pu trouver, dans ces définitions, quelques traits des vésicules herpétiques et du muguet. On connaît les descriptions de Boerhaave et de Van-Swiéten. Ce dernier a décrit des affections couenneuses se rapportant à la stomatite ulcéro-membraneuse et peut-être la diphthérite et les vésicules herpétiques simples.

Van-Swiéten, *Commentaria in Boerhaave aphorismos*, t. III, aph. 978 et suiv., p. 196, Lugd. Bat., 1753.

Dionis dit que les aphthes sont « de petits ulcères blanchâtres auxquels on a donné le nom de chancres.... faisant de petites eschares qui sont comme autant de petites brûlures. »

Dionis, *Traité des accouchements*, chap. XI.

Astruc décrit longuement les ulcères vénériens sous le nom d'*Aphthæ venereæ*. Sauvages définit les aphthes « eruptio pustulosa, phlyctenodes, et ulcerosa, in ore aut pudenda. » Il admet ensuite l'*aphtha lactucimen, febrilis, maligna, syphilitica, scorbutica*.

Boissier de Sauvages, *Nosol. method.*, t. I, p. 455 et suiv., 1768.

Muguet.

Nous arrivons à une époque où le nom de muguet, blanchet, millet, commence à paraître. La mortalité faisait de grands ravages parmi les nouveau-nés; Ténon en signale les causes dans son mémoire sur les hôpitaux de Paris; Arnault, commissaire de l'hôpital des Enfants-Trouvés, Lapeyronie, Louis et Chopart font un rapport et disent : « Que la maladie (le blanchet) causait la mort de la plupart des enfants (1766). »

Doublet à l'hospice de Vaugirard, Colombier dans ses *Observations sur la maladie vénérienne et le millet*, décrivent celui-ci comme « de petits boutons blancs et durs qui paraissent sur les lèvres des enfants, sur leur langue, dans le pharynx et quelquefois jusque dans le canal alimentaire; la déglutition devient difficile, même impossible, la diarrhée survient, il paraît sur le corps des boutons ou des taches violettes, qui annoncent la mort. (*Histoire de la Société royale de médecine*, 1779.) Doublet signale

Digitized by Google

encore le millet dans le *Journal de médecine*, 1783; à côté de quelques descriptions exactes, les idées théoriques sont erronées.

Le 17 février 1786, la Société royale de médecine de Paris institue un prix de 1200 livres pour *rechercher quelles sont les causes de la maladie aphtheuse connue sous les noms de muguet, millet, blanchet, etc.* En 1787, elle donna les prix : 400 livres à Sanponts, 400 livres à Auvity, 200 à Van de Wimperse, 200 à Coopmans, une mention honorable à Arneman et à Lentin. Voici le titre des mémoires qu'on trouvera dans l'*Histoire de la Soc. de médec.*, années 1787 et 1788, publiées en 1790 :

F. Sanponts, *Tentamen medicum de morbo miliari infantum muguet, millet, blanchet, gallico idiomate appellato.*

Auvity, *Mémoire sur la maladie aphtheuse des nouveau-nés.*

Van de Wimperse, *Dissertatio de morbo miliari infantum.*

G. Coopmans, *Dissert. medico-practica de recens natorum Aphthis.*

J. Arneman, *Commentatio de Aphthis et recta eisdem medendi methodus observationibus demonstrata.*

L.-F.-B. Lentin, *De morbo miliari infantum.*

Malgré les efforts des compétiteurs, la question du muguet était loin d'être éclairée après le concours. Wedeking, J. P. Frank, Hufeland, Girtanner, Pinel, Bichat, s'efforcent pourtant de le distinguer des véritables aphthes vésiculo-ulcéreux. Bertin dit que « le millet.... maladie particulière à la membrane muqueuse de la bouche, de l'œsophage et même de l'estomac, qu'on avait autrefois confondue avec les aphthes ordinaires et même avec les chancres qu'on appelait aphthes vénériens, le millet consiste dans de petits points blanchâtres.... plus ou moins nombreux, plus ou moins rapprochés, plus ou moins superficiels; d'où le muguet discret, confluent, malin. »

MM. Véron en 1825, Guersent et Blache en 1826, précisent mieux les symptômes du muguet.

Jahn dans le *Journal de Hufeland*, juin et juillet 1826, indique dans les productions du muguet, des végétaux inférieurs.

L'histoire du muguet nous offrirait ensuite à enregistrer la plupart des traités des maladies des enfants, des ouvrages généraux et des dictionnaires. L'impulsion étant donnée, le muguet est considéré comme une stomatite avec altération de sécrétion ou une pseudo-membrane. Les travaux, cités dans la Ire partie, de MM. Lélut, Billard, Valleix,

Digitized by Google

TROUSSEAU et DELPECH, GUBLER, BOUCHUT, SEUX, etc., n'ont pas besoin d'être reproduits ici. Mais je dois une mention aux anatomistes qui depuis Jahn ont constaté les végétaux dans le muguet. On en trouvera l'indication dans l'ouvrage de M. ROBIN, *sur les Végétaux parasites des animaux vivants*. Je dois surtout renvoyer à l'ouvrage de M. BERG (de Stockolm) qui a donné l'historique le plus complet que l'on possède sur le muguet.

FR. TH. BERG, *Om Torsk hos Barn*, Stockholm, 1846.

Aphthes vésiculo-ulcéreux, bucco-pharyngés, aphthes vrais.

Nous pouvons affirmer que dans un très-grand nombre de descriptions anciennes où il est fait mention d'*aphthes fébriles et critiques*, terminant les maladies aiguës franches, il s'agit d'*aphthes vrais, vésiculo-ulcéreux*. Malheureusement, la distinction des aphthes vrais du pharynx n'a pas été faite, et il faut arriver jusqu'à notre époque pour trouver ceux-ci décrits et surtout distingués des diverses affections pseudo-membraneuses qui précèdent.

L'herpès pharyngé, l'angine aphtheuse, l'angine herpétique a donc été observée par le plus grand nombre des auteurs. On trouve dans les œuvres de Boerhaave et de Van-Swiéten, de Pierre Franck, de Stoll, de Huxam, de Plenk, des descriptions qui ne peuvent laisser aucun doute. PLENK désigne certainement les vésicules herpétiques : « Parva, albicantia et superficiala ulcuscula.... Incipiunt sub forma vesicularum miliarium albarum, quæ in apice foraminulum gerunt. »

P. FRANK, *De curandis hominum morbis*, t. II, p. 111, 1792.
STOLL, *Ratio medendi*, pars II, cap. X, p. 167.
PLENK, *Doctr. de morbis cutan.*, class. X, gen. 3, p. 104, 1783.

M. Féron regarde Willan comme ayant tracé la première description un peu étendue de l'angine herpétique, reproduite par Bateman.

WILLAN, *Reports on the disease in London particulary during the years* 1796-1800.
BATEMAN, *A practical Synopsis of cutaneous diseases*, 1re éd., 1813.

M. Bretonneau a distingué l'angine herpétique des autres angines; c'est à elle que se rapportent les descriptions qu'il a données de l'angine couenneuse commune. (*Voy.* p. 354 et suiv.)

Digitized by Google

Plusieurs auteurs ont signalé l'angine herpétique, mais il faut arriver à MM. Trousseau, Gubler et Féron pour la voir prendre en France la place qu'elle occupe aujourd'hui dans le cadre nosologique.

A. Trousseau, *Gazette des Hôpitaux*, 1855, p. 397, 398, et 473.

A. Gubler, *Sur l'herpès guttural (angine couenneuse commune) et sur l'ophthalmie due à l'herpès de la conjonctive* (Bull. de la Soc. Méd. des hôpitaux de Paris, 3e série, p. 632, 1858).

C. Féron, *De l'angine herpétique* (Thèse de Paris, 1858, n° 219).

Journal général de Médecine, Chirurgie et Pharmacie française et étrangère ou Recueil périodique de la Société des Médecins de Paris.

Pour compléter cet historique très-abrégé des affections pseudo-membraneuses, je vais donner les indications du *Journal général de Médecine*. On sait que presque tous les travaux importants de 1775 à 1833 ont été insérés ou analysés dans ce Recueil.

Première série, octobre 1795 à septembre 1817.

Marteau de Grandvilliers. Lettre de M. Marteau, D. M. et méd. de l'hôpital d'Aumale, à M. Raulin, D. en méd., à Nérac, au sujet de plusieurs maux de gorge gangréneux et épidémiques, t. iv, mars 1756. — Réponse de M. Raulin, 231.

Majault. Alcali volatil dans un mal de gorge gangréneux. (Jeune fille guérie en 9 jours; angine diphthérique?) T. v, p. 25.

Boucher. Sur des maux de gorge gangréneux, épidémiques, à Lille (angines à la suite de fièvres continues, concrétions sur les piliers antérieurs et les amygdales, guérison), t. vii, p. 556.

Marteau de Grandvilliers. Sur les maux de gorge gangréneux qui ont régné en Picardie, t. xi, p. 145 (août 1759).

Deberge. Esquinancie inflammatoire gangréneuse qui a régné à Beaumont. (Elle n'est pas gangréneuse d'emblée, la saignée réussit.) T. xii, p. 159.

Marteau de Grandvilliers. Lettre, t. xiv, p. 179, 1761.

Planchon. Description des maux de gorge épidémiques et gangréneux

Digitized by Google

qui ont régné à Péruwelz en Hainault sur la fin de 1765 et le commencement de 1766. (Éruptions de scarlatine dans un grand nombre de cas.) T. XXXI, p. 500.

DESWATINES. Lettre de M. Deswatines, médecin à Péruwelz, sur la même épidémie (comme le précédent il parle peu de l'état du larynx), t. XXXI, p. 530.

MARTEAU DE GRANDVILLIERS. Sur un mal de gorge gangréneux. (Observation, vrai croup diphthérique), t. XXXI, p. 302.

DOUVRY. Description des maux de gorge gangréneux qui ont régné à Braine, près Soissons, au commencement de 1767. (Ils accompagnaient la scarlatine, car une crasse grisâtre, muqueuse, tenace, fétide, existait au fond de la gorge; éruption d'un rouge vif chez plusieurs malades, bouffissure presque universelle observée dans la convalescence, etc.), t. XXXIII, p. 48. 1771.

READ. Histoire de l'esquinancie gangréneuse qui a régné dans le village de Moivron, au mois de novembre. 1777 (Extrait). T. XLI, p. 189.

BEAUCHÊNE. Observation sur un croup aigu, t. XXI, p. 15. (Croup véritable. A l'autopsie, on trouve l'intérieur de la trachée tapissé par une fausse membrane qui s'étend depuis la partie inférieure du larynx jusque dans les bronches.)

DOUBLE. Observations sur le croup, t. XXI, p. 21. (Les épidémies y sont rapportées d'après Schwilgué; le croup y est regardé comme une inflammation catarrhale très-distincte de l'angine inflammatoire de Boerhaave et de l'asthme spasmodique des enfants; il admet aussi une distinction absolue avec l'angine de Fothergill; le mot aphthes le trompe; il croit à des ulcérations, à des eschares gangréneuses.)

RECHOU. Réflexions et observations sur le croup aigu, t. XXII, p. 3.

VALENTIN. Lettre sur le croup et le polygala, t. XXIII, p. 25.

SÉDILLOT et DOUBLE. Deux observations sur le croup, t. XXIII, p. 277.

BEAUCHÊNE. Observations sur un croup aigu, t. XXIII, p. 380.

J. BARKER. Emploi du polygala seneka dans le croup, t. XXIV, p. 346.

SÉDILLOT aîné. Observations sur le croup, t. XXV, p. 162.

GASTELLIER. Observations sur un croup aigu, t. XXVI, p. 3.

POILROUX. Observation sur le croup, t. XXVIII, p. 9.

CARRON. Observations sur le croup, t. XXVIII, p. 241.

DESESSARTS. Mémoire sur le croup (extrait), t. XXX, p. 96 (et annonce), t. XXXI, p. 470.

Digitized by Google

FILLEAU. Croup sur une fille de 22 ans, t. XXIX, p. 296.

FORGUES. Deux observations sur le croup, t. XXX, p. 472.

COLLINET. Réflexions sur le croup, t. XXXI, p. 26. (Utilité de la bronchotomie.)

BRERA. Croup chez l'adulte, t. XXXII, p. 341 (analyse).

Recueil des observations et des faits relatifs au croup, par l'Ecole de médecine de Paris. In-8, Paris, 1808, 140 pages, t. XXXII, p. 119. (Concours ouvert sur la maladie connue sous le nom de croup, le 4 juin 1807, par décret daté de Finckestein. Commission composée de MM. Corvisart, Hallé, Pinel, Leroy, Baudelocque, Leroux et Chaussier. Elle s'adjoignit Moreau, Laennec, Schwilgué, Pariset et Friedlander. Schwilgué a rédigé le recueil, et, à sa mort, Moreau surveilla l'impression), t. XXIX, p. 467.

CARON. Examen du recueil des observations et des faits relatifs au croup, publiés par l'École de médecine de Paris dans le mois de juin 1808. In-8, Paris, 1809, t. XXXV, p. 105.

CARON. Traité du croup aigu (analyse). In-8, Paris, 1809, t. XXXV, p. 427.

PY. Observation d'un croup guéri par le polygala. Emploi des sondes de gomme élastique, t. XXXII, p. 382.

J. MILLAR. Observations sur l'asthme et le croup (traduction Sentex, 1808), t. XXXIII.

MERCIER. Observation d'un croup aigu guéri par le tartrite de potasse antimonié et le lait tiède, t. XXXIII, p. 241.

LABONNARDIÈRE. Observation sur une angine trachéale dans laquelle le lait a été utile, t. XXXIII, p. 247.

SALMADE. Observations sur le croup, t. XXXIII, p. 375.

POURCELOT. Observation d'un croup aigu sur un enfant de 16 mois, guéri par le lait de sa mère, t. XXXIV, p. 275.

F. HOME. Recherches sur la nature, la cause et le traitement du croup, paraît en 1765, trad. par Ruette, 1809. — Home regarde la maladie comme tout à fait nouvelle ; il rapporte douze observations tirées de sa pratique. Il a pu faire plusieurs autopsies. Il décrit les symptômes, la marche parfois rapide de la maladie, et la terminaison qui n'est pas toujours en rapport avec la gravité des symptômes (analyse par Double), t. XXXV, p 305.

DOUBLE. Sur l'angine membraneuse ou le croup. (Fragments traduits

Digitized by Google

de l'allemand, de la Bibliothèque chirurgicale de Richter), t. XXXV, p. 437.

On y trouve : Extrait d'une lettre du docteur Michaelis, écrite de New-York et adressée à M. Richter, à Gottingen. (Bibl. chirurgic. de Richter, t. V, p. 739.) — Observations sur le croup, par Michaelis, dans une lettre datée de New-York. (Bibl. chirurg., t. VI.) — Memoirs of the medical Society of London, vol. II. — Percival, sur l'angine membraneuse. (Bibl. chirurg., t. X.) — Observ. sur le croup ou l'angine polypeuse, par M. Fieliz. (Bibl. chirurg., t. VIII, p. 530.)

RAVENEAU. De la phlegmasie trachéale aiguë en général, in-8°, 124 pages, 1809, t. XXXVII, p. 84.

LESPINE. Observations et réflexions sur le croup, t. XXXVII, p. 153.

GHISI. Lettres médicales sur l'angine épidémique des années 1747 et 1748, traduites par J.-J. Double, t. XXXVII, p. 277.

STARR. Description de la maladie strangulatoire, traduite par Ruette, in-8°, 20 pages, 1809, t. XXXVII, p. 309. (Des deux observations rapportées par Starr, la première est un croup simple, la deuxième un croup compliqué d'angine couenneuse.)

MARTIN jeune. Observation sur un croup aigu, t. XXXVII, p. 353.

ROGERY. Observation d'un croup aigu terminé par la mort avant la formation de la fausse membrane, t. XXXVIII, p. 153.

DESGRANGES. Croup chronique (non probant), t. XXXVIII, p. 123 ; autres cas de croup, p. 225 et suiv.

DELIUS. De angina polyposa, 1805, in-8°, Halæ, 30 p., t. XXXVIII. p. 205.

SAISSY. Sur un croup aigu essentiel, suivi de fièvre scarlatine, t. XXXIX, p. 19 ; croup artificiel, id., p. 37. (Rapport par Desessarts.)

MICHAELIS. Dans le recueil d'observations sur le croup (trad. Ruette), in-8°, 1810, t. XXXIX, p. 116.

DESESSARTS. Croup aigu catarrhal, t. XXXIX, p. 38.

Sur le croup, observations sur la fausse membrane et sur le croup des animaux. (Extrait du procès-verbal de la séance publique de la Société de Médecine de Lyon, tenue le 14 juin 1810, t. XXXIX, p. 202.)

LECHEVAREL. Observations sur le croup observé au Havre, t. XLII, p. 129.

F. RUETTE. Traité de l'asphyxie connue sous le nom de croup, in-8°, 1811.

F.-J. DOUBLE. Traité du croup, in-8°, 1811.

Sulfure de potasse donné contre le croup, t. XLII, p. 465.

Digitized by Google

STRAANS. Traitement du croup avec le calomel, combiné avec le verre d'antimoine ciré, t. XXXVI, p. 113.

WIGAN. Traitement du croup avec un mélange de calomel et de musc, t. XL, p. 234.

BONNAFOX DE MALLET. Mémoire sur le croup, in-8°, 1812, t. XLIII, p. 112.

GIRAUDY. De l'angine trachéale connue sous le nom de croup, t. XLIII, p. 237.

DOUBLE. Traité du croup, extrait par Nacquart, t. XLIII, p. 329. (Nacquart rapporte le fait d'un enfant qui rend un tube croupal de deux pouces de longueur, p. 334.)

VIEUSSEUX. Mémoire sur le croup, in-8°, t. XLIV, p. 331. (C'est le mémoire inédit, couronné sur la question posée en 1783 par la Société royale de Médecine, avec un ordre différent et des additions en notes.)

Article croup du Dictionnaire des Sciences Médicales analysé, t. XLVIII, p. 407.

VALENTIN. Recherches historiques et pratiques sur le croup, t. XLV, p. 465, et t. XLVI, p. 422 (Analyse par Nacquart.)

VALENTIN. Note sur l'extrait de son livre et sur quelques circonstances relatives au croup, t. XLIX, p. 85.

CHATARD. Observations sur le croup, t. XLIX, p. 85.

Rapport adressé au Ministre de l'Intérieur, t. XLV, p. 466.

CAILLAU. Mémoire sur le croup, t. XLVII, p. 414.

RUETTE. Doutes sur l'existence du croup essentiel. Traité de l'asphyxie connue sous le nom de croup, t. XLVII, p. 191.

NACQUART. Observation d'un croup terminé par la mort, t. XLV, p. 24.

LOBSTEIN. Observations et recherches sur le croup (dans les mémoires de la Société médicale d'émulation 1816), t. LXI, p. 244.

MERCIER. Observations de croup aigu. (Exemples de contagion et d'hérédité ?) T. XLIII, p. 241.

BOURGES. Observations sur le croup. (Essais de quelques réactifs sur la fausse membrane : carbonate d'ammoniaque, acétate d'ammoniaque, sulfure hydrogéné alcalin, vapeurs d'ammoniaque, eau-de-vie.) T. LVI, p. 25.

VIEUSSEUX. Usage de la saignée dans le croup, 1854, t. LIV, p. 130.

ALBERS. Épidémie de croup en 1812, à Brémen (lettre à Valentin), t. XLVI, p. 344.

VAIDY. Fragments historiques sur le croup, t. LI, p. 270.

Digitized by Google

VALENTIN prouve que le passage de Galien cité par Vaidy, et un autre passage, n'ont pas de rapport avec le croup, t. LIII, p, 343.

BARBIER. Observations de croup dans lesquelles le sulfure de carbone a été donné sans succès. t. XLIII, p. 220.

ALBERS. Lettre au rédacteur du Journal de médecine, contenant des observations sur l'usage du sulfure alcalin dans le croup, la coqueluche et le catarrhe pulmonaire (ce remède n'a rien de spécifique), t. XLV, p. 3.

Trachéotomie dans le croup, faite pour la première fois avec succès, t. LV, p. 116.

Deuxième série, janvier 1818 à décembre 1826.

DESRUELLES. Traité théorique et pratique du croup d'après les principes de la doctrine physiologique, précédé de réflexions sur l'organisation des enfants et sur les difficultés que présente le diagnostic de leurs maladies, 1821, in-8°, 262 p.; t. LXXVIII, XVII, p. 142; t. LXXIX, XVIII, p. 232 (Analyse).

CHAUMAS (de Metz). Lettre contenant la relation de deux cas de croup et des réflexions sur l'ouvrage de Desruelles, t. LXXXI, p. 130.

GUERSENT. Article croup du Dict. de méd. (anal.), t. LXXXIII, p. 410.

DELPECH. Observation d'un croup chez une femme âgée de 31 ans (autopsie), t. LXXXV, p. 356.

BRICHETEAU. Traité analytique du croup, de l'angine couenneuse et du traitement qui convient à ces deux maladies, précédé du rapport de Royer-Collard sur les mémoires envoyés au concours sur le croup, t. XCVI, p. 143.

BLAUD. Nouvelles recherches sur la laryngo-trachéite, connue sous le nom de croup, t. LXXXVI, p. 275.

CRUVEILHIER. Considérations sur le croup. (M. Cruveilhier dit : « Si la maladie avait résisté à tous les remèdes, si la suffocation était imminente, si les parents avaient assez de confiance et de courage, je n'hésiterais pas à pratiquer la trachéotomie.) » T. LXXVIII, p. 423.

DELARUE. Mémoire sur le croup (mauvais travail), t. XCIV, p. 137.

PRIOU. Sur le croup (dans l'histoire des maladies régnantes de 1824 et 1825 à Nantes), t. XCVI, p. 315.

TROUSSEL. Mémoire sur le mal de gorge des enfants connu sous le nom de croup; in-8°, 1819, t. LXX, p. 285.

GRAPERON. Le croup n'a pas été observé en Crimée (en réponse à des questions médicales de Valentin), t. LXIII, p. 402.

Digitized by Google

Bourgeois. Réflexions sur l'usage du sulfure de potasse dans le croup, t. LXVII, p. 340, et discussion, p. 356.

Bourgeois. Réponse à quelques objections sur le même sujet, t. LXXIV, p. 352.

Brower. De l'emploi du calomel combiné à la scille contre le croup, t. LXIV. p. 96.

Laennec. Des avantages des émissions sanguines contre le croup (dans le traité de l'auscultation médiate et mal. des poumons et du cœur, 2e édition), t. XCVII, p. 411.

Piorry. Observation d'un croup guéri par une abondante évacuation de sang. (Était-ce un croup ?) T. LXX, p. 70.

Réveillé-Parise. Observations analogues, t. LXX, p. 74.

Boyer. Son opinion sur le trachéotomie dans le cas de croup, t. LXXVI, p. 235.

Nacquart et Piorry. Observations de croup chez un sujet dont les viscères présentaient une transposition générale (garçon de 6 ans 1/2). T. LXXII, p. 48.

Fallot. Croup aigu chez un homme de 26 ans, t. LXXVII, p. 137.

Bourgeois. Mal de gorge gangréneux pris pour un croup (croup après angine couenneuse, contagion), t. LXXIV, p. 308.

Priou. Angines gangréneuses observées à Nantes, t. LXXVI, p. 360.

Guersent. Article angine gangréneuse (analyse), t. LXXXI, p. 194.

Garon. Angine gangréneuse compliquée de croup, t. XCI, p. 178. (Curieuse observation ; fille de 19 ans, angine, coryza et croup diphthériques, gangrène, destruction d'une partie de la luette.)

Troisième série, janvier 1827 à juillet 1830.

Remarques sur le traitement des aphthes des enfants, t. XCVIII, p. 115.

Guimier. Mémoire sur une épidémie d'angine maligne ou diphthéritique qui a régné à Vouvrai en 1826 et 1827, t. CIV, p. 165. Ce bon travail est suivi de :

Gendrin. Note sur les différences de l'angine couenneuse et du croup et sur le traitement de ces deux maladies, t. CIV, p. 176.

Ozanam. Angines couenneuses épidémiques traitées par l'alun. (Il renvoie à son livre sur les épidémies où il les décrit, p. 38), t. CIV, p. 402.

Bourgeois. Histoire d'une épidémie d'angines couenneuses qui a régné

Digitized by Google

à la maison des filles de la Légion-d'Honneur à St-Denis, en 1827 et 1828, t. CVI, p. 122 et 436, et t. CIX, p. 137.

ARSÈNE GENDRON. Mémoire sur des angines couenneuses épidémiques observées dans l'arrondissement de Vendôme, t. CIX, p. 32.

GENDRIN. Observation d'angine couenneuse traitée par les vomitifs, les drastiques et les dérivatifs (belle observation), t. CIX, p. 41.

RAMON ET TROUSSEAU. Observations sur des angines couenneuses, t. CIX, 144.

GIROUARD. Observations sur des angines couenneuses traitées avec succès par le nitrate d'argent (inflammations plastiques de la membrane muqueuse des fosses nasales, de la bouche et de l'arrière-bouche; contagion. Rapport par Gendrin), t. CIII, p. 305.

AUTHENAC. Observations sur une gastro-entérite avec angine couenneuse, traitée avec succès par l'application du nitrate d'argent, t. CIII, p. 324.

GENDRON. Sur l'emploi de la cautérisation par le nitrate d'argent dans l'angine couenneuse, réclamation, t. CV, p. 76.

COLLINEAU. Note sur une angine couenneuse qui paraît avoir été communiquée d'un enfant à une adulte par le moyen de la respiration (et le contact, mort), t. CX, p. 334.

A. N. GENDRIN. Notes sur les différences du croup et de l'angine couenneuse et sur son traitement, t. CIV, p. 176.

J. J. DEVILLE. Observation sur un croup qui a régné épidémiquement en 1828, dans le quartier de l'Hôtel-de-Ville, t. CX, p. 188. Rapport, p. 203.

BULLIARD. Observations sur un croup traité avec succès par la trachéotomie (mort 15 mois après, la canule étant toujours portée), t. CVII, p. 290.

TONNELÉ. Observation sur un croup chez l'adulte, t. CIX, p. 149.

BRICHETEAU. Précis analytique du croup, t. XCIX, p. 190.

EMANGARD. Traité pratique du croup, t. CI, p. 363.

Transactions médicales.

GENDRON. (Arsène). Histoire d'une épidémie d'angines couenneuses ou de diphthérites qui a régné à Artins (Loir-et-Cher) pendant le mois de mars 1829. — Rapport et discussion, t. III, p. 281 ; le mémoire, p. 293 et 303.

Digitized by Google

MIQUEL D'AMBOISE. Sur la diphthérite. Discussion, t. x, p. 7. Rapport, p. 139.

MAINGAULT ET VELPEAU. Considérations sur la trachéotomie, t. x, p. 278.

NACQUART, COLLINEAU et CHAUFFARD. Discussion sur l'angine croupale et gangréneuse, t. xii, p. 139 et 140.

TROUSSEAU. Mémoire sur un cas de trachéotomie pratiquée avec succès dans la période extrême du croup, t. xiv, p. 81 (*Journal des connaiss. méd. chir.*, 1833).

Digitized by Google

EXPLICATION DES PLANCHES.

PLANCHE I.

Fig. 1. *Fausses membranes produites par le tartre stibié* sur la langue et dans l'œsophage (Obs. XVII, p. 6, 132 et 188. *Voy.* aussi la pl. III, fig. 4).

Fig. 2. *Larynx d'un enfant mort du croup* (Obs. III, p. 135). Le larynx est ouvert par derrière ainsi que la trachée; on voit deux *fausses membranes*, l'une occupant les cordes vocales inférieures, l'autre obstruant la trachée. Au-dessus de celle-ci on aperçoit l'ouverture produite par la trachéotomie.

Fig. 3. *Éléments anatomiques de la fausse membrane croupale.* Fibrilles entre-croisées de la fibrine; granulations moléculaires et graisseuses; cellules épithéliales cylindriques, trois d'entre elles sont pourvues de cils vibratiles; globules rouges du sang (hématies), vus de champ et de profil. — *Grossissement :* objectif n° 6, oculaire n° 2, — 440 diamètres.

PLANCHE II.

Éléments constitutifs des fausses membranes.

Les figures de cette planche et des trois suivantes sont faites, pour la plupart, à un grossissement de 400 à 800 diamètres réels avec le microscope de M. Nachet.

Fig. 1. *Fibrine* provenant d'un liquide recueilli par la thoracentèse et dans lequel cette fibrine avait formé un léger coagulum. Elle a l'aspect de fibrilles étroites de $0^{mm},001$ de millimètre, entre-croisées dans tous les sens. On remarque encore dans le champ du microscope quelques globules rouges du sang (hématies), les

Digitized by Google

uns normaux, et d'autres qui sont déformés et dentelés sur leurs bords. Deux d'entre eux sont vus par leur tranche et ont l'aspect de lentilles biconcaves. Le diamètre de ces globules rouges est de $0^{mm},007$ environ, leur épaisseur de $0^{mm},002$. — Obj. n° 5. ocul. n° 2, — 375 diamètres.

Fig. 2. *Cellules d'épithélium pavimenteux.* Elles sont, à l'époque de leur apparition, assez régulièrement sphériques, puis elles deviennent polygonales et s'aplatissent par suite de la compression qu'elles éprouvent les unes contre les autres. Le volume de ces cellules varie de $0^{mm},03$ à $0^{mm},1$. Celles qui sont représentées ici ont un diamètre de $0^{mm},04$ à $0^{mm},05$ environ. Le noyau n'a que $0^{mm},003$ à $0^{mm},004$.

Dans cette fig. 2, les cellules sont de formation assez récente. Comparez-les à celles de la fig. 6 de la pl. III, où elles sont devenues tout à fait aplaties et lamelliformes. Les cellules d'épithélium pavimenteux offrent parfois des granulations comme la cellule située en bas et à droite, et une autre placée en haut et un peu à droite dans la fig. 6 de la pl. V. — Obj. n° 6, ocul. n° 1. — 365 diamètres.

Fig. 3. *Granulations moléculaires* et *granulations graisseuses.* Les premières ont la forme d'une fine poussière qui est agitée dans le champ du microscope d'un vif mouvement Brownien. Les granulations les plus fines ont de $0^{mm},0001$ à $0^{mm},001$ de diamètre. Elles se trouvent dans toutes les préparations microscopiques qui suivent. — Obj. n° 6, ocul. n° 2, — 440 diamètres.

Le milieu du champ du microscope est occupé par six *cellules d'épithélium cylindrique* du larynx à gros noyau. Quatre d'entre elles sont pourvues de cils vibratiles. La grandeur de ces cellules est de $0^{mm},03$ à $0^{mm},05$.

La *graisse* est sous forme de *gouttelettes ambrées* réfractant fortement la lumière. Les contours sont très-nets et foncés, le centre brillant. Leur volume varie entre $0^{mm},001$ à $0^{mm},01$ et plus.

Le *lait* a tout à fait l'aspect des globules graisseux, mais ceux qui le constituent sont blancs et n'ont pas la couleur ambrée (*Voy.* les fig. 6 de la pl. III et 6 de la pl. IV).

Digitized by Google

Fig. 4. *Globules du pus* (leucocytes types du pus), d'un aspect bosselé ou moriforme et d'un diamètre d'environ 0,008 à 0,01 de millimètre. — Obj. n° 7, ocul. n° 3, — 890 diamètres, ainsi que dans les fig. 5 et 6.

Fig. 5. *Globules du pus* et *pyoïdes* (leucocytes à noyaux et sans noyaux) ayant éprouvé l'action de l'acide acétique. Ces globules sont devenus plus grands qu'à l'état normal, ils sont plus pâles et sphériques ; on distingue nettement de 2 à 4 noyaux dans leur intérieur. Les globules dits pyoïdes ont les mêmes contours que les globules du pus, mais ils ne présentent pas de noyaux. Les noyaux des globules du pus résistent longtemps à l'action de l'acide acétique et on en voit de ces noyaux libres dans le champ du microscope.

Fig. 6. *Globules d'exsudation* et *globules granuleux* (leucocytes hypertrophiés et granuleux). La plupart de ces globules présentent des granulations à leur surface, d'autres dans l'intérieur autour du noyau. Ils se trouvent dans divers liquides exsudés et dans les fausses membranes. Leur diamètre est très-variable, il est tantôt de 0,01 à 0,015 et même 0,025 de millimètre.

PLANCHE III.

Fig. 1. *Fausse membrane de la diphthérie pharyngienne*, après l'action de l'acide acétique. (Obs. II, p. 426). On y trouve : de la fibrine dont les fibrilles sont presque parallèles ; une matière amorphe parsemée de granulations moléculaires ; des globules du pus ; des corps granuleux (leucocytes divers et hypertrophiés); enfin quelques lamelles d'épithélium pavimenteux ; point de végétaux. — Obj. n° 6, ocul. n° 2, — 440 diam., comme pour toutes les figures suivantes.

Fig. 2. *Fausse membrane de la diphthérie des fosses nasales* (communiquée par M. Charles Robin). Fibrine dont les fibrilles sont parallèles ; granulations moléculaires ; pas de végétaux.

Fig. 3. *Fausses membranes buccales produites par le tartre stibié*, après l'action de l'acide acétique (Obs. XVI, p. 481). Fibrilles de fibrine entre-croisées et formant deux faisceaux ; épithélium pavimen-

Digitized by Google

teux ; globules du pus à noyaux (leucocytes); éléments végétaux situés à gauche et consistant en spores placés bout à bout, et en d'autres spores libres. (*Torula* ou *Cryptococcus ?*)

Fig. 4. *Fausses membranes buccales produites par le tartre stibié* (Obs. XVII, p. 484). Traînées fibrillaires ; épithélium pavimenteux ; globules du pus (leucocytes) ; deux cristaux irréguliers situés à droite dans le champ du microscope.

Fig. 5. *Productions pultacées de la scarlatine angineuse* (Obs. XI, p. 466). Matière amorphe ; granulations moléculaires ; cellules épithéliales ; globules du pus et globules granuleux (leucocytes de diverses variétés) ; plusieurs cellules épithéliales offrent des touffes de *Leptothrix buccalis*. On y reconnaît ce végétal inférieur à ses filaments droits et raides ; d'autres, situés à droite dans le champ du microscope, sont coudés brusquement. (*Voy.* pl. V, fig. 2).

Fig. 6. *Fausse membrane du muguet reconnue sans végétaux inférieurs*, après plusieurs examens successifs (Obs. VII, p. 446). Traînées fibrillaires de fibrine, très-peu abondantes ; larges cellules d'épithélium pavimenteux ; globules du lait.

PLANCHE IV.

Fig. 1, 2, 3. Figures représentant les *végétaux développés dans les liquides exsudés* (*Voy.* les expériences rapportées dans le chapitre III, p. 296 à 306).

J'ai mis dans ces quatre figures, en les superposant, toutes les formes que j'ai observées.

Il est impossible de dire, dans l'état actuel de la science, si ces mycelium appartiennent à une même espèce végétale ou à plusieurs espèces différentes. Tel est l'avis de MM. Montagne et Tulasne que j'ai consultés à ce sujet. (*Voy.* en outre les détails grossis à 640 diamètres, pl. V, fig. 1, et comparez avec les éléments végétaux des fausses membranes dans les pl. III, fig. 3 et pl. IV, fig. 4, 5 et 6.)

Fig. 4. *Fausse membrane du muguet* (Obs. VIII, p. 452). Lamelles épithéliales pavimenteuses ; mycelium et spores de l'*Oidium albicans*. — Obj. n° 6, ocul. n° 3, — 640 diam.

Digitized by Google

Fig. 5. *Éléments des productions du muguet avec végétaux* (Obs. IV, p. 436). Épithélium ; matière grasse ; globules du lait ; spores et filaments du mycelium de l'*Oidium albicans*. — Obj. n° 6, ocul. n° 2, — 440 diam., ainsi que la figure suivante.

Fig. 6. *Éléments identiques du muguet* (Obs. IX, p. 456). Pas de globules du lait.

PLANCHE V.

Fig. 1. Détails à 640 diamètres des *végétaux du muguet* observés dans les figures précédentes (Pl. IV, fig. 5 et 6), spores et mycelium. — Objectif n° 7, oculaire n° 2.

Les filaments tubuleux ou les tubes du mycelium de l'*Oidium albicans* ont $0^{mm},05$ à $0^{mm},7$ de longeur sur $0^{mm},003$ à $0^{mm}004$ ou $0^{mm},005$ de largeur. Les cellules articulées bout à bout, composant les filaments, ont de $0^{mm},01$ $0^{mm},02$. (*Voy.* p. 414).

Les spores ont $0^{mm},004$ ou $0^{mm},005$ dans leur plus grand diamètre.

Fig. 2. *Cellules pavimenteuses offrant des touffes de Leptothrix buccalis* (Obs. XI) ; vues à un grossissement de 590 diamètres. — Objectif n° 7, oculaire n° 2.

L'endroit où le végétal s'est développé offre une matière amorphe et des granulations moléculaires. Les filaments du *Leptothrix* sont droits, raides, et ils ont de $0^{mm},05$ à $0^{mm},1$, et même $0^{mm},2$ de longueur sur $0^{mm},001$ d'épaisseur. (*Voy.* p. 428).

Fig. 3 et **5.** *Fausses membranes de la pourriture d'hôpital* (*Voy.* p. 166). Obj. n° 6, occul. n° 2, — 440 diam.

Fig 5. Détritus grisâtre et gangréneux, composé de granulations moléculaires, de fibres du tissu cellulaire et à droite, en bas, de fibres du tissu musculaire réunies en faisceau. (*Voy.* p. 168).

Fig. 3. Fausses membranes arrivant après l'emploi de la chaleur dans l'appareil de M. J. Guyot ; fibrine ; granulations moléculaires. (*Voy.* p. 168).

Digitized by Google

Fig. 4. *Éléments des fausses membranes pleurales et péritonéales* (Obs. XIX, p. 502) ; fibres du tissu cellulaire ou lamineux, et à gauche, fibres du tissu dartoïque.

Fig. 6. *Fausses membranes développées sur les jambes* (Obs. XVIII, p. 494). Cellules d'épithélium pavimenteux ; matière grasse formant de petits amas et déposée en haut et un peu à droite sur une cellule. — Obj. n° 6, occul. n° 1, — 365 diam.

PLANCHE VI.

Fig. 1. *Morceau de peau du cou d'un malade atteint de variole* (Obs. XX, p. 504).

Fig. 2 et **3.** Examen du liquide des pustules avant et après l'action de l'acide acétique. — Obj. n° 6, ocul. n° 2, — 440 diam.

Fig. 2. Globules du pus (leucocytes) (*voy.* p. 507.); cellules d'épithélium de formation récente et globules rouges du sang (hématies).

Fig. 3. *Globules du pus et pyoïdes* (leucocytes), très-caractérisés après l'action de l'acide acétique.

Fig. 4 et **5.** *Éléments du disque pseudo-membraneux.*

Fig. 4. Fibrine à fibrilles entre-croisées ; globules du pus et pyoïdes; globules granuleux (leucocytes de diverses variétés); cellules épithéliales récemment formées.

Fig. 5. Tissu embryo-plastique ou fibro-plastique des cicatrices du derme. (Cette dernière figure a été faite sur des préparations provenant d'un malade qui avait succombé à des abcès multiples, après une variole confluente.)

Digitized by Google

TABLE DES MATIÈRES.

A

Aphthes, 10, 354, 510 et suiv.
Anatomie normale des muqueuses, des séreuses et de la peau, 37.
Angine couenneuse commune ne diffère pas de l'angine herpétique, 352.
Angine scarlatineuse pultacée, 4, 13, 28, 125, 466.
Arachnoïde à l'état normal, 40.
Aspergillus, végétal parasite, trouvé dans la cavité pleurale, 203.
Avertissement, v.

B

Bronchite couenneuse, pseudo-membraneuse, fibrineuse simple, 92.

C

Caillots des anévrysmes, 281. Caillots actifs, 281. Caillots passifs, 282.
Caillots prolongés, 279.
Cicatrices de la variole, 269.
Cicatrices des artères et des veines, 291.
Cicatrisation en général, 292.
Classification des fausses membranes, 59. Fausses membranes qui ne persistent pas, 59. Fausses membranes qui persistent, 60.
Coagulations sanguines dans le cœur et les vaisseaux, 266.
Complications dans les affections pseudo-membraneuses, 370.
Concrétions sanguines des artères, 272.
Concrétions sanguines du cœur, 268.
Concrétions sanguines des veines, 276.
Conditions de production et d'existence des fausses membranes dans les affections pseudo-membraneuses, 316.
Contagion de la diphthérie, 323. Premier fait, 324. Deuxième fait, 328.
Contagion, inoculabilité des fausses membranes diphthériques, 323.
Corps hordéiformes, 257.
Coryza couenneux ou pseudo-membraneux simple, 91.
Croup, 5, 432.
Croup diphthérique infectieux et non infectieux, 360.
Croup pseudo-membraneux simple, non diphthérique, 361.
Cryptococcus cerevisiæ, 116.
Cryptococcus. Leptothrix. Oidium, 133, 313, 314, 315, 316, 536.

D

Début comparé des affections pseudo-membraneuses, 21.
Décroissance des affections pseudo-membraneuses, 26.
Définition des fausses membranes, 45. Opinions de Dupuytren, Nepple, 45. Villermé, Bichat, Thomson, 46. Cruveilhier, 48. Gendrin, Lobstein, 50. Andral, Dubois d'Amiens, Pigné, 51. Lebert, 52. Vogel, Paget, Rokitansky, 63. Gintrac, Robin, Houel, Monneret, 54, etc., etc. Définition de l'auteur, 55.
Définition des fausses membranes de la diphthérie, 66.
Définition et classification des fausses membranes, 43.
De la cicatrisation en général, 292.
De la disposition localisée ou généralisée des fausses membranes dans diverses affections pseudo-membraneuses, 317, 360.
Derme à l'état normal, 42.
Des diverses espèces de croup, 357. 360.
Destruction spontanée des fausses membranes, 339.
Diagnostic dans les cas douteux de croup, 362.
Diagnostic de la diphthérie et de l'angine herpétique, 347.
Diagnostic de la diphthérie et du muguet 364.
Diagnostic de la diphthérie et de la scarlatine angineuse avec fausses membranes, 357.
Diagnostic de la diphthérie et de la stomatite ulcéro-membraneuse ou ulcéreuse proprement dite, 344. Le nom de stomatite ulcéro-membraneuse est le meilleur, 346.

Digitized by Google

Diagnostic de la diphthérie et des ulcérations diverses de la cavité bucco-pharyngienne recouvertes de fausses membranes et d'exsudations, 355.
Différences et analogies cliniques de la diphthérie, du muguet, de l'angine scarlatineuse pultacée, des stomatites ulcéro-membraneuse, mercurielle. Symptômes, aspect, 11. Odeur, 14. Congestion, chaleur, inflammation buccale ou pharyngienne, 15. Degré d'humidité de la muqueuse et de la cavité buccale, 16. Siége du dépôt plastique, 18.
Diphthérie conjonctivale, 77.
Diphthérie cutanée, 79.
Diphthérie généralisée, 1, 421.
Diphthérie génitale, 78.
Du diagnostic de plusieurs affections pseudo-membraneuses de la cavité buccale et du pharynx, 340.

E

Embolie et Thrombose, 267.
Enduits et exsudations recouvrant la muqueuse ou les ulcérations diverses de la cavité bucco-pharyngienne, 129 et 355.
Entérite couenneuse simple, 99.
Epiderme à l'état normal, 41.
Epidémicité, 575.
Etat du sang dans la diphthérie. Albuminurie diphthérique, 335.
Etude anatomo-pathologique des diverses fausses membranes, 31.
Etude au lit du malade des fausses membranes des séreuses, 209. Frottement pleurétique, 210. Frottement-râle, 212. Frottement péricardique, 215. Frottement péritonéal, 221.
Etude comparative des diverses fausses membranes non diphthériques, 107.
Etude spéciale des fausses membranes de la diphthérie, 67. Examen à l'œil nu, 67. Forme, 67. Etendue, épaisseur, couleur, 68. Consistance, ténacité, adhérence, 69. Muqueuse sous jacente, 70. Gangrène, 71.
Examen anatomique des fausses membranes de l'herpès bucco-pharyngé, 123. Examen microscopique, 124
Examen anatomique de la scarlatine angineuse pultacée, 125. Examen microscopique, 127.
Examen anatomique des vésicules herpétiques isolées ou aphthes discrets, 125.
Examen avec les réactifs chimiques des fausses membranes de la diphthérie, 87; des fausses membranes des séreuses, 207.
Examen des fausses membranes du coryza, de la bronchite, de l'ophthalmie et de l'entérite pseudo-membraneux simples ou non diphthériques, 90.
Examen des fausses membranes du muguet, 109.
Examen de la membrane séreuse sous-jacente aux fausses membranes, 203
Examen microscopique des fausses membranes récentes et molles des séreuses 198. Des fausses membranes anciennes plus ou moins résistantes, 199.
Examen microscopique du muguet, 113.
Examen microscopique de la stomatite ulcéro-membraneuse ou ulcéreuse proprement dite, 120.
Examen des néo-membranes lamelleuses des séreuses, 205.
Expériences sur le développement des végétaux inférieurs dans les fausses membranes et les liquides exsudés, 294. Expérience première à onzième, 296 à 306. Conclusion, 307.
Explication des planches, 533.

F

Fausses membranes, 65.
Fausses membranes des abcès et des kystes, 179. Examen microscopique, 181.
Fausses membranes de l'arachnoïde, 249. Organisables, 251. Non organisables, 253.
Fausses membranes des artères, 262.
Fausses membranes des articulations, 255. Corps hordéiformes, 257.
Fausses membranes des cicatrices, 285. Bourgeons charnus, 287. Examen microscopique, 287.
Fausses membranes du cœur et des vaisseaux, 259. Face interne du cœur, 259. Examen microscopique, 261. Des artères, 262. Des veines, 263.
Fausses membranes développées sur les jambes chez un malade atteint de cirrhose, 9, 489.
Fausses membranes diphthériques des fosses nasales, 74. Du larynx, 75. De la trachée, 76. Des bronches, 76.
Fausses membranes diphthériques localisées ou généralisées, 318
Fausses membranes diphthériques, primitives ou secondaires, 320.
Fausses membranes diphthériques de la trompe d'Eustache, 72. De l'œsophage, 72. Intestinales, 73. Anales, 74.
Fausses membranes diverses non diphthériques. Conditions de leur production, 336.
Fausses membranes de la scarlatine angineuse pultacée, 125.
Fausses membranes de la dysenterie, 137. Description, 137. Examen microscopique, 142.
Fausses membranes et néo-membranes des séreuses, 187. Examen à l'œil nu, 188. Avec les verres grossissants, 197. Avec les réactifs chimiques, 207.
Fausses membranes du péricarde, 235. Récentes, 235. Anciennes, 236
Fausses membranes du péritoine, 239. Récentes, 239. Anciennes, 243.
Fausses membranes qui persistent, 60. Fausses membranes qui ne persistent pas, 59.
Fausses membranes des plaies anciennes, des ulcères chroniques, 164.
Fausses membranes de la plèvre, 223. Récentes, 225. Anciennes et néo-membranes, 226.

Digitized by Google

Fausses membranes produites par le mercure, examen anatomique et microscopique, 136.
Fausses membranes produites par le tartre stibié, examen anatomique et microscopique, 132.
Fausses membranes produites par le tartre stibié avec végétaux, 6, 481.
Fausses membranes produites par le tartre stibié sans végétaux, 6, 484.
Fausses membranes des séreuses, 188. Première période ou de formation, 188. Deuxième période ou d'organisation, 191.
Fausses membranes de la tunique vaginale, 245. Organisables, 246. Examen microscopique, 248.
Fausses membranes du vagin, du col utérin, 147. Examen microscopique, 154.
Fausses membranes des veines, 263. Examen microscopique, 265.
Fausses membranes vésicales et rénales cantharidiennes, 155. Examen microscopique, 156.
Fausses membranes des vésicatoires, 160. Examen microscopique, 161.
Fausses membranes des vésico-pustules de la variole, 172. Examen microscopique, 177.
Filaments ou cylindres tubuleux de l'urine, 158 et 159.
Formes diverses de la diphthérie, 334.
Fragments des hydatides rompues, 186.

H

Herpès pharyngé, 9, 10, 472, 476, 478. Historique, 509.

K

Kystes pseudo-membraneux de la plèvre, 229. Fausses membranes qui ne persistent pas ou qui ne deviennent jamais vasculaires, 231. Examen microscopique, 233.

L

La désignation d'angine couenneuse commune devrait être abandonnée, 353.
La fausse membrane est le principal signe clinique dans les affections pseudo-membraneuses, 28 et 30.
La fibrine extravasée ne s'organise jamais, 62.
L'angine gangréneuse est distincte de la diphthérie et doit être admise, 358.
La pourriture d'hôpital diffère de la diphthérie, 169.
Leptothrix buccalis, 127, 314, 536.
Les végétaux forment-ils à eux seuls le muguet ou ne sont-ils qu'un de ses éléments ? 309.
Les végétaux peuvent-ils se produire dans d'autres fausses membranes buccales que le muguet ? 313.
Liquides renfermés dans les cavités séreuses tapissées par de fausses membranes, 200.

M

Mucosités intestinales colloïdes, concrétions gélatiniformes intestinales, 144. Examen microscopique, 146.
Muguet, 2, 436, 441, 443, 446, 452, 456.
Muguet local ou général, 337.
Muguet avec végétaux, 8, 436, 441, 443, 452, 456.
Muguet sans végétaux, 8, 446.
Muqueuses à l'état normal, 32. Muqueuses à épithélium pavimenteux, 33. A épithélium cylindrique, 33. Muqueuse du tube digestif, 35. Muqueuse des voies aériennes, 37. Conjonctive, 38.

N

Néo-membranes, 64, 65.

O

Observations, 421.
I. Diphthérie généralisée et mortelle, sans croup, 421. — II. Diphthérie pharyngienne et légère, 426. — III. Croup sans angine couenneuse ; trachéotomie ; mort ; examen de la fausse membrane, 432. — IV. Muguet avec végétaux (oïdium albicans), 436. — V. Muguet, développement des végétaux, 441. — VI. Muguet renfermant peu de végétaux (oïdium albicans), 443. — VII. Muguet sans végétaux, 446. VIII. Muguet avec végétaux ; cancer des muscles de la région du grand trochanter droit, 452. — IX. Muguet avec végétaux ; tubercules pulmonaires ; coagulum sanguin dans la veine crurale droite, 456. — X. Stomatite ulcéro-membraneuse, 464. — XI. Scarlatine avec angine pultacée ; végétaux très-abondants (leptothrix buccalis), 466. — XII. Stomatite mercurielle avec fausses membranes, 470. — XIII. Angine herpétique survenue sous l'influence d'un refroidissement. Coïncidence d'herpes labialis, 472. — XIV. Herpès du pharynx et de la cavité buccale, 476. — XV. Aphthes discrets ; vésicules herpétiques isolées un peu confluentes, 478. — XVI. Pneumonie du côté droit ; fausses membranes buccales produites par le tartre stibié et renfermant des végétaux inférieurs ; guérison, 481. — XVII. Pneumonie gauche, 3e degré, mort. — Fausses membranes buccales et œsophagiennes produites par le tartre stibié ; par des végétaux, 484. — XVIII. Fausses membranes développées sur les jambes. Hépatite, cirrhose, ascite symptomatique ; péricardite et aortite chroniques ; affection de l'aorte, 489. — XIX. Néo-membranes de la plèvre ; emphysème ; affection cardiaque, 498. — XX. Variole chez un malade non vacciné ; fausses membranes des vésico-pustules variolique, 504.
Observation de gastro-entérite couenneuse, 102.

Digitized by Google

Observation de vaginite pseudo-membraneuse, 150.
Oidium albicans, 114, 536. *Voy.* Muguet.
Ophthalmie pseudo-membraneuse non diphthérique, 98.

P

Peau à l'état normal, 41.
Période d'état des affections pseudo-membraneuses, 25.
Pharyngite pultacée scarlatineuse, 4, 466.
Plan de l'ouvrage, VII.
Polypes artériels, 272.
Polypes cardiaques, 268.
Polypes veineux, 276.
Pourriture d'hôpital pseudo-membraneuse, 166. Examen microscopique, 168.
Pronostic des affections pseudo-membraneuses bucco-pharyngées, 366.
Pseudo-membraneuses. *Voy.* Fausses membranes.

Q

Qu'est-ce que l'angine aphtheuse ? 353.

S

Selles blanchâtres du choléra, 147.
Séreuses à l'état normal, 39.
Significations diverses du mot diphthérite, 340 et suiv.
Stomatite mercurielle, 5, 470.
Stomatite ulcéro membraneuse, 3, 464.
Structure et texture des fausses membranes de la diphthérie, 82.
Sur les végétaux des fausses membranes, 293. Conclusion, 315.
Synoviales articulaires, 40.

T

Tableau des diverses affections pseudo-membraneuses de la cavité buccale et du pharynx, 365.
Terminaison des affections pseudo-membraneuses, 26.
Thrombose et embolie, 267.
Torula, 116, 536.
Traitement des affections pseudo-membraneuses, bucco-pharyngées, 376. Stomatite ulcéro-membraneuse, 376. Stomatite et angine herpétiques, 380. Angine scarlatineuse pultacée, 382. Diphthérie en général, 384. Diphthérie pharyngée ou angine diphthérique, 385. Diphthérie laryngée, trachéenne, croup diphthérique ; traitement médical, 392. Traitement chirurgical, 403. Diphthérie nasale, coryza diphthérique, 412. Diphthérie palpébrale et oculaire, diphthérie génitale et anale, 413. Diphthérie cutanée, 414. Paralysie diphthérique, 415. Muguet, 416.

U

Unité de la diphthérie, 332.

V

Variété des éléments anatomiques de la diphthérie, suivant les différentes régions du corps, 85.
Variété du muguet, suivant le siége qu'il occupe, 110. Muguet de l'œsophage, 110. De l'estomac, 111. De l'intestin, des organes génitaux, 112.

Imp. de W. REMQUET, GOUPY et cie, r. Garancière, 5.

Digitized by Google

ERRATA.

Page 20, note 4, au lieu de *Mémoires de l'Académie*, t. XXI, 1857, lisez : t. XXII, 1858.

Page 25, note, lignes 1 et 2, même correction.

Page 63, lignes 9 et 10, au lieu de *concrétines*, lisez : concrétions.

Page 87, ligne 20, au lieu de *chlorure de soude*, lisez : chlorate de soude.

Page 121, ligne 4, au lieu de *granulations élémentaires*, lisez : granulations moléculaires.

Page 124, lignes 10 et 11, même correction.

Page 312, ligne 6, au lieu de *Observation IV*, lisez : Observation VI.

Digitized by Google

Digitized by Google

Dr A. Laboulbène pinx. Labé éditeur Picart sculp.

Imp. Cerny, rue J. 28 - du Mâtre - Paris

Digitized by Google

Digitized by Google

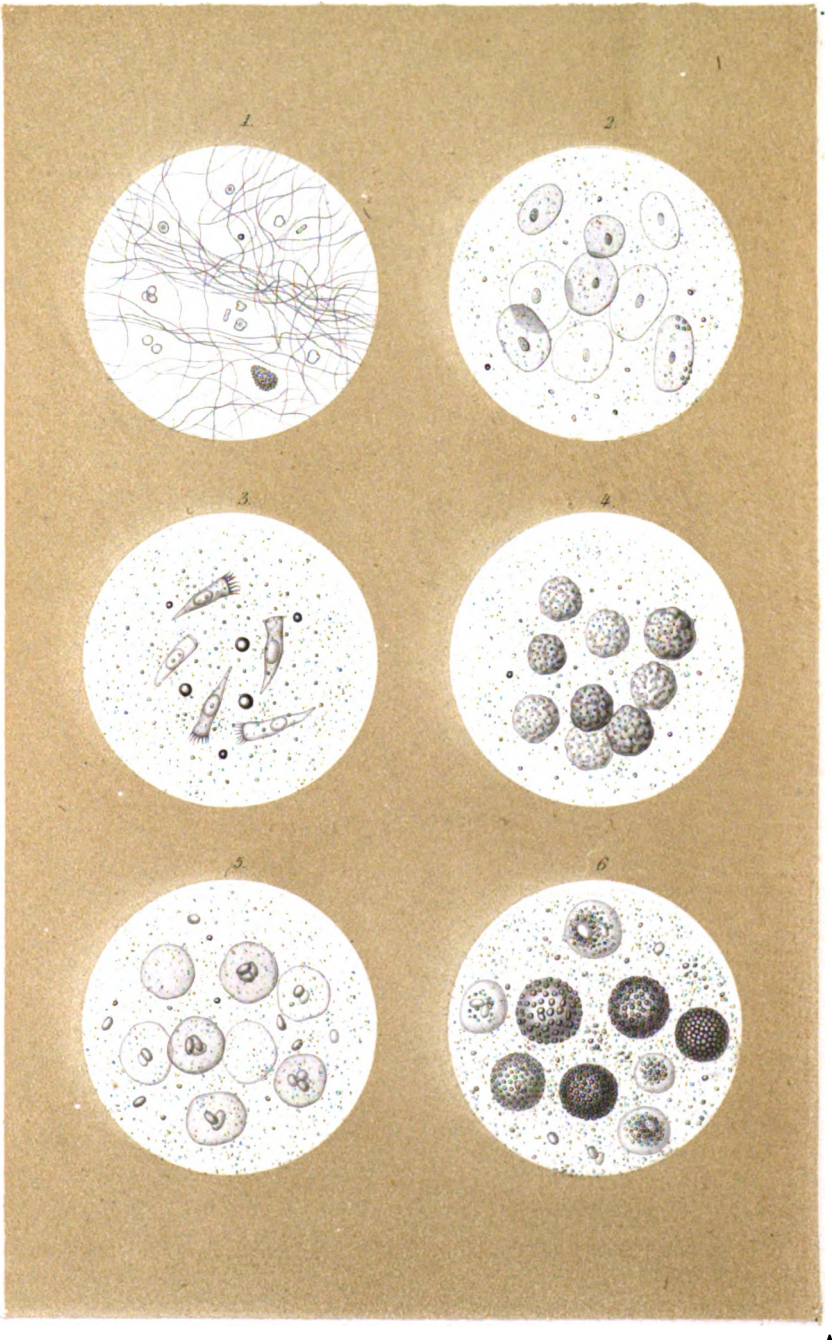

Dr A. Laboulbène ad nat. del. Labe editeur Picart sculp.

Imp. Geny Gros 28 r. du Plâtre, Paris.

Digitized by Google

Digitized by Google

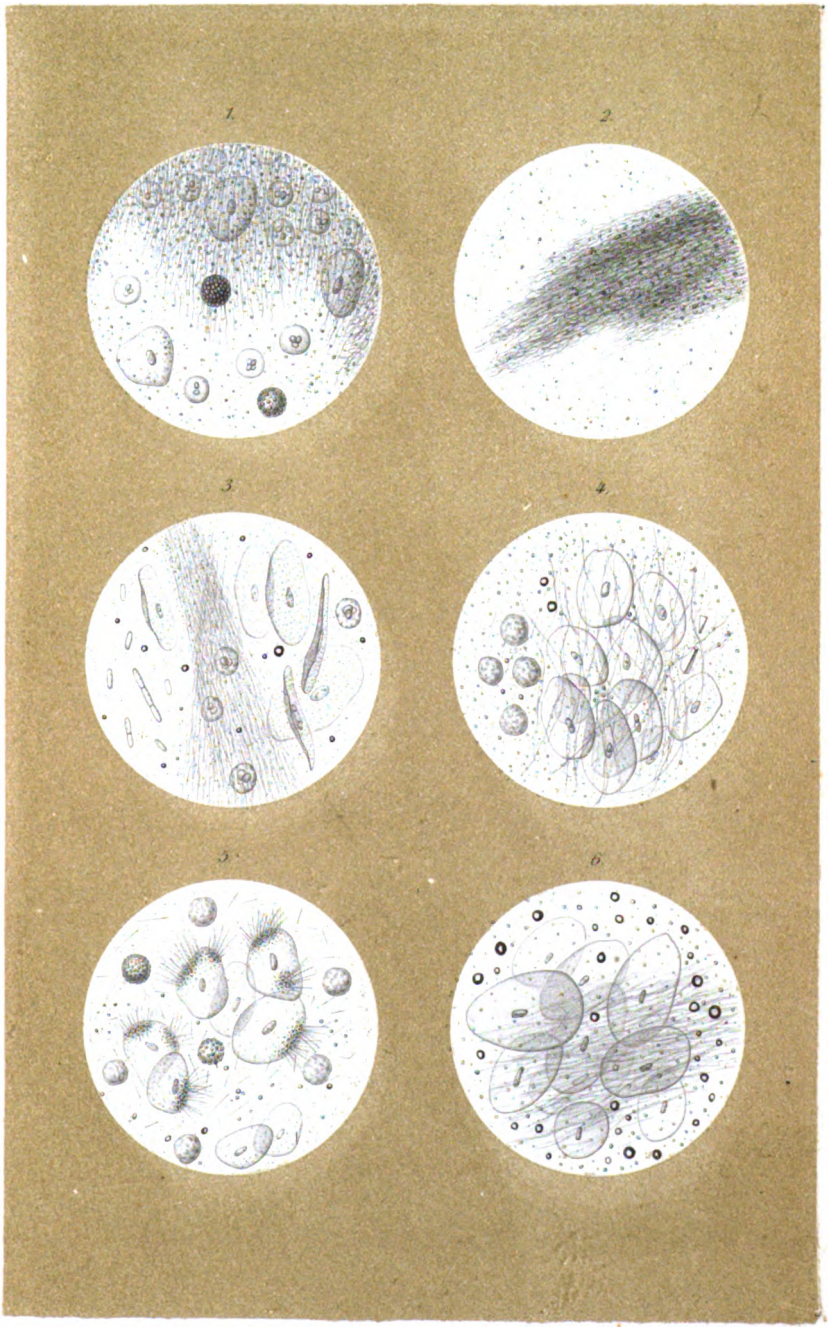

Dr A. Laboulbene ad nat. del. Labe éditeur Picart sculp.

Imp. Geay-Gros, 28 r. du Plâtre Paris.

Digitized by Google

Digitized by Google

Dr A. Laboulbene ad nat. del. Labé, editeur Picart sculp.

Imp. Georg Gros rue du Plâtre, Paris

Digitized by Google

Digitized by Google

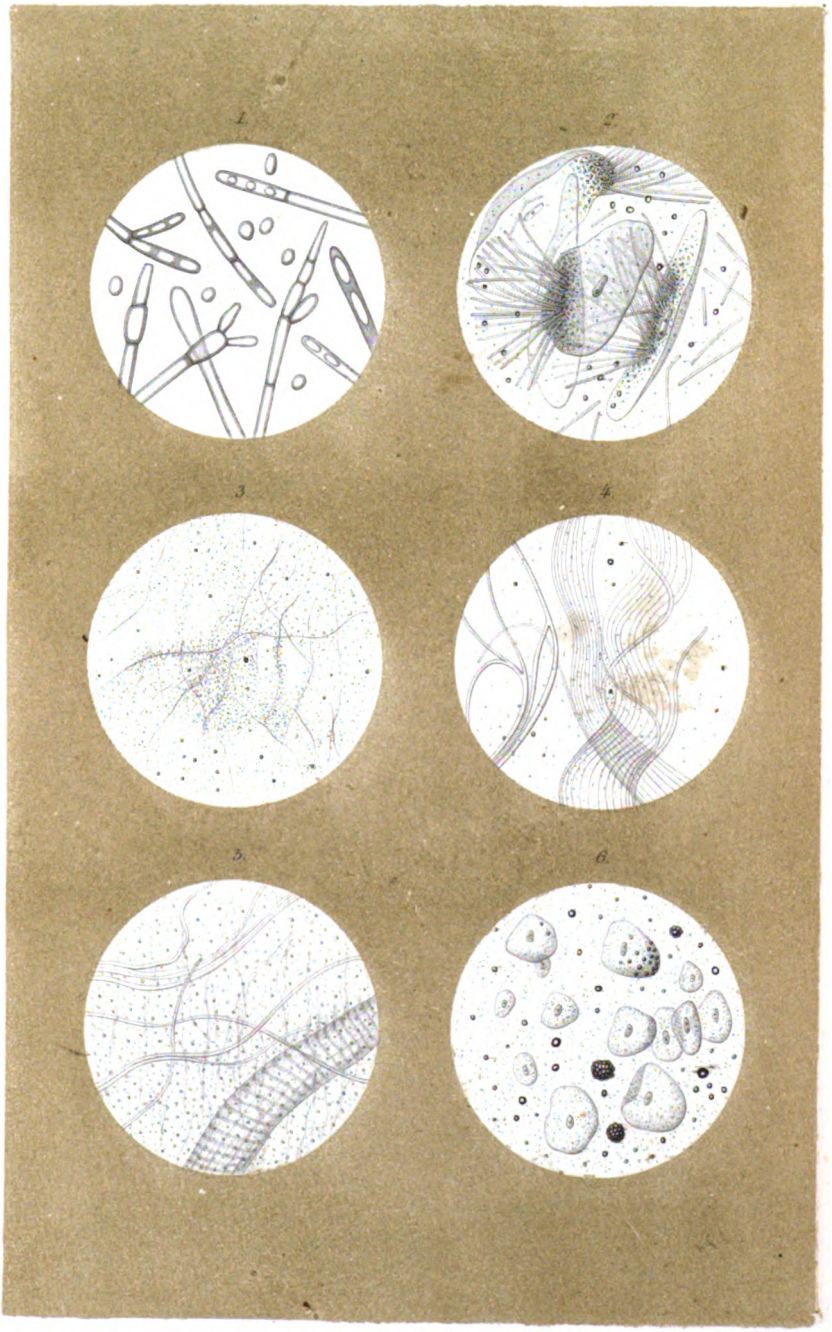

Dr A. Laboulbene ad nat. del. Labe éditeur Picart sculp.

Imp. Geny-Gros 28 r. du Plâtre, Paris

Digitized by Google

Digitized by Google

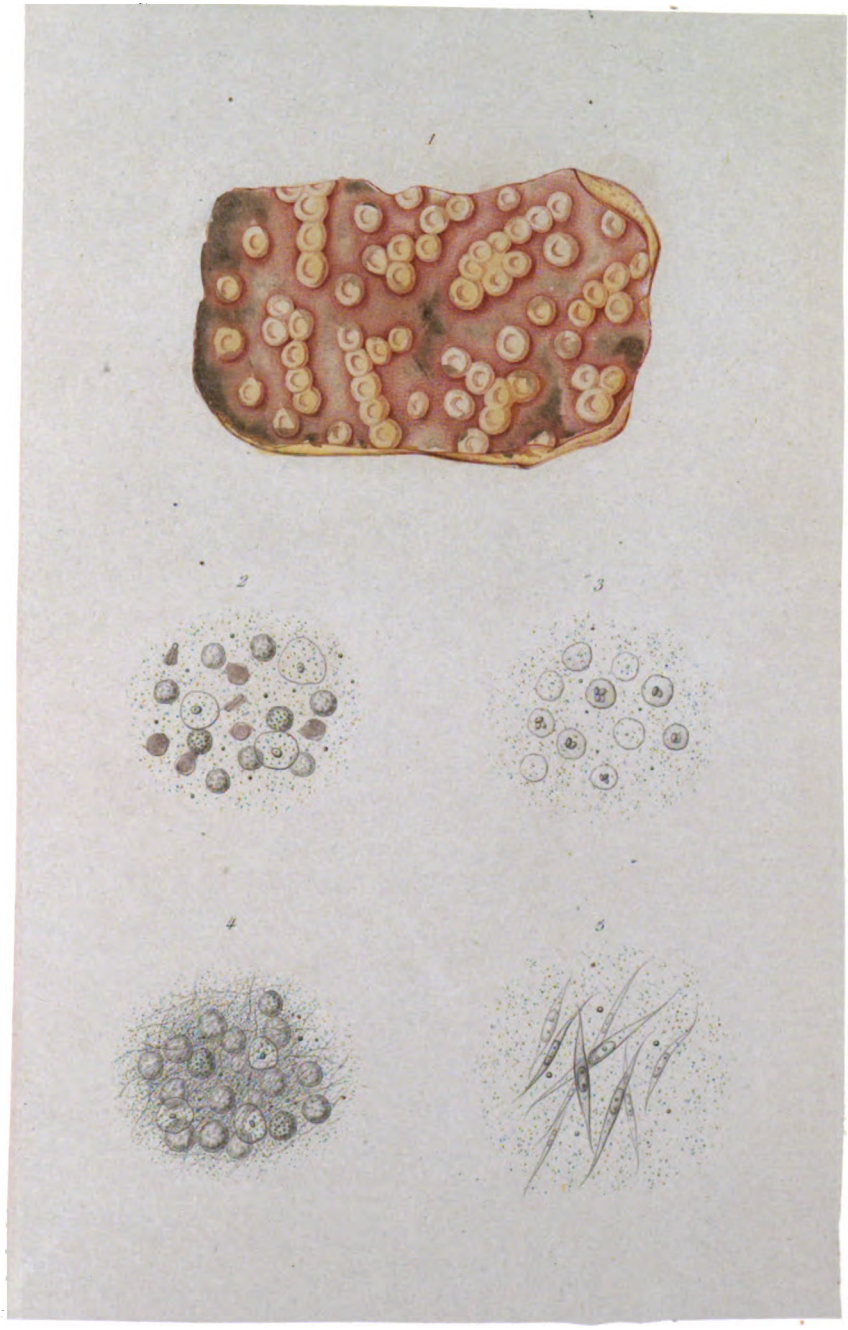

Pr. Chateaubène pinx. Labe [illegible] Picart sculp.

Imp. [illegible] Paris

Digitized by Google

Digitized by Google

Digitized by Google

Digitized by Google

Digitized by Google

Digitized by Google

Digitized by Google

Digitized by Google

11.L.26.
Recherches cliniques et anatomi1861
Countway Library BEO5089
3 2044 045 878 675

Digitized by Google

11.L.26.
Recherches cliniques et anatomi1861
Countway Library BEO5089
3 2044 045 878 675

Digitized by Google